

Zeitschrift: Schweizer Archiv für Tierheilkunde SAT : die Fachzeitschrift für Tierärztinnen und Tierärzte = Archives Suisses de Médecine Vétérinaire ASMV : la revue professionnelle des vétérinaires

Band: 125 (1983)

Artikel: Staupe-Encephalitis beim Steinmarder (*Martes foina*, Erxleben, 1777) in der Schweiz

Autor: Palmer, D. / Ossent, P. / Waldvogel, A.

DOI: <https://doi.org/10.5169/seals-592798>

Nutzungsbedingungen

Die ETH-Bibliothek ist die Anbieterin der digitalisierten Zeitschriften. Sie besitzt keine Urheberrechte an den Zeitschriften und ist nicht verantwortlich für deren Inhalte. Die Rechte liegen in der Regel bei den Herausgebern beziehungsweise den externen Rechteinhabern. [Siehe Rechtliche Hinweise.](#)

Conditions d'utilisation

L'ETH Library est le fournisseur des revues numérisées. Elle ne détient aucun droit d'auteur sur les revues et n'est pas responsable de leur contenu. En règle générale, les droits sont détenus par les éditeurs ou les détenteurs de droits externes. [Voir Informations légales.](#)

Terms of use

The ETH Library is the provider of the digitised journals. It does not own any copyrights to the journals and is not responsible for their content. The rights usually lie with the publishers or the external rights holders. [See Legal notice.](#)

Download PDF: 06.10.2024

ETH-Bibliothek Zürich, E-Periodica, <https://www.e-periodica.ch>

Schweiz. Arch. Tierheilk. 125, 529–536, 1983

Aus dem Institut für Veterinärpathologie der Universität Zürich
(Direktor: Prof. Dr. H. Stünzi)

Staupe-Encephalitis beim Steinmarder (*Martes foina*, Erxleben, 1777) in der Schweiz

*D. Palmer, P. Ossent, A. Waldvogel und R. Weilenmann*¹

Einleitung

Der Steinmarder lebt als Kulturfolger in nächster Nähe menschlicher Siedlungen. Es überrascht deshalb nicht, dass zahlreiche Untersuchungen über die Krankheiten der Steinmarder vorliegen [11, 12, 14, 15, 29, 33]. Auch aus der Schweiz erschienen Berichte über Erkrankungen der einheimischen Steinmarder [4, 6, 9, 38, 39]. Durch die Ausbreitung der Tollwut in Europa erlangte die Tollwuterkrankung und ihre Differentialdiagnose beim Steinmarder immer grössere Bedeutung [3, 13, 18, 29, 30, 42].

In der vorliegenden Arbeit wurden die pathologisch-anatomischen Befunde bei 22 wildlebenden Steinmardern aus dem Kanton Zürich erhoben. Über ein Viertel der Tiere zeigte eine durch das Staupevirus verursachte Encephalitis.

Material und Methode

Im Jahre 1979 wurden gehäuft Steinmarder mit auffälligen Verhaltensstörungen an das Veterinär-Pathologische Institut der Universität Zürich eingesandt. Da die Ursache der zentralnervösen Erscheinungen in den ersten Fällen nicht gefunden werden konnte, wurden in der Folge alle Tiere systematisch untersucht. Insgesamt kamen vom Sommer 1979 bis Sommer 1980 22 Steinmarder zur Sektion. 7 Tiere waren wegen zentralnervöser Störungen getötet worden, 6 weitere wurden tot aufgefunden und in 9 Fällen handelte es sich um Hegeabschüsse. Von allen Tieren wurde Geschlecht, Körpergewicht und Scheitel-Steiss-Länge bestimmt. Abgebalgten Tieren setzten wir für das Fell 16% des Körpergewichtes in Rechnung [36]. Von allen Tieren wurden Lunge, Herz, Leber, Milz, Magen, Zwerchfellmuskulatur, Zunge, Harnblase, Darmlymphknoten, Dünndarm, Dickdarm, Skelettmuskulatur, das Hirn (6 Lokalisationen) und weitere veränderte Organe histologisch untersucht. Leber, Lunge, Harnblase, 3. Augenlid, Darm und Teile des Gehirns wurden in flüssigem Stickstoff schockgefroren und mit Hilfe der direkten Immunfluoreszenz auf das Staupevirus untersucht [27]. Bei Tieren mit Symptomen zentralnervöser Störungen und bei solchen mit nicht-eitriger Encephalitis wurde die Hälfte des Hirnes zur Untersuchung auf Tollwut an die Tollwutzentrale der Universität Bern eingesandt.

Resultate

Körpergewicht, Scheitel-Steiss-Länge, Geschlecht, Anamnese und die wichtigsten pathologisch-anatomischen Veränderungen der untersuchten Steinmarder sind in

¹ Adresse: Winterthurerstrasse 260, CH-8057 Zürich

Tabelle 1: Anamnesen, Körpersignalelemente und pathologisch-anatomische Befunde bei 22 wildlebenden Steinmardern

Tier-Nr.	Anamnese	Gewicht, Länge, Geschlecht	Pathologisch-anatomische Befunde
1	komatöser Zustand	1060 g, 40 cm, weiblich	nicht-eitrige Encephalitis
2	fehlende Menschenscheu	900 g, 36 cm, männlich	nicht-eitrige Encephalitis granulomatöse Myokarditis
3	fehlende Menschenscheu, Schreien	1200 g, 41 cm, weiblich	nicht-eitrige Encephalitis granulomatöse Myokarditis und Gastritis
4	fehlende Menschenscheu, Schreien	1200 g, 43 cm, weiblich	nicht-eitrige Encephalitis granulomatöse Myokarditis interstitielle Nephritis
5	zentralnervöse Störungen	1640 g, 43 cm, männlich	nicht-eitrige Encephalitis eitrig Bronchopneumonie
6	fehlende Menschenscheu	1200 g, 37 cm, weiblich	nicht-eitrige Encephalitis, Cystitis
7	fehlende Menschenscheu	1190 g, 39 cm, weiblich	Abmagerung hochgradige generalisierte Räude
8	tot aufgefunden	1200 g, 37 cm, weiblich	Abmagerung granulomatöse Myokarditis
9	tot aufgefunden	1070 g, 37 cm, weiblich	akute eitrige Endometritis Amyloidose der Milz und der Niere
10	tot aufgefunden	1250 g, 35 cm, weiblich	Lungenblutungen Magenruptur (Trauma)
11	tot aufgefunden	1300 g, 36 cm, weiblich	Verbluten in die Körperhöhlen (Trauma)
12	tot aufgefunden	1980 g, 45 cm, männlich	Verbluten in die Brusthöhle (Trauma), Amyloidose der Milz, Leber und Niere, Cystitis
13	tot aufgefunden	780 g, 40 cm, männlich	Kachexie, Exsikkose
14	Hegeabschuss	1160 g, 38 cm, weiblich	keine pathologisch-anatomischen Veränderungen
15	Hegeabschuss	1080 g, 40 cm, weiblich	parasitäre Bronchopneumonie granulomatöse Myokarditis Gastritis und Phrenitis
16	Hegeabschuss	1280 g, 35 cm, weiblich	parasitäre Bronchitis granulomatöse Myokarditis parasitäre Cystitis
17	Hegeabschuss	1260 g, 39 cm, weiblich	Lungenwurmbefall granulomatöse Gastritis, Myositis und Cystitis
18	Hegeabschuss	1420 g, 42 cm, weiblich	herdförmige Hepatitis
19	Hegeabschuss	1150 g, 37 cm, weiblich	interstitielle Nephritis granulomatöse Myositis
20	Hegeabschuss (in einer Tiefgarage aufgestöbert)	1300 g, 40 cm, männlich	interstitielle Nephritis granulomatöse Gastritis
21	Hegeabschuss (Gummifresser)	1120 g, 40 cm, weiblich	Zwerchfellruptur parasitäre Bronchitis Endometritis
22	Hegeabschuss (Gummifresser)	1900 g, 46 cm, männlich	parasitäre Pneumonie

Tabelle 1 zusammengefasst. Alle Steinmarder waren adult, aber nach der Entwicklung von Gebiss und Geschlechtsapparat zu schliessen, noch jung.

Die tot aufgefundenen Marder waren meist an den Folgen eines stumpfen Traumas gestorben; Endometritis, Räude, bzw. Kachexie wurden bei je einem Tier als Todesursache festgestellt. Bei den durch Hegeabschuss getöteten Tieren waren lediglich nebensächliche Veränderungen zu finden.

Die 7 Tiere, welche wegen zentralnervöser Störungen getötet worden waren, wiesen in 6 Fällen eine nicht-eitrige Encephalitis auf (Abb. 1). Bei allen 6 Tieren konnte im Gehirn Staupevirus (Abb. 2), in keinem Fall aber Tollwutvirus nachgewiesen werden. Bei 2 Mardern mit besonders massiven entzündlichen Veränderungen im Gehirngelang der Staupevirusnachweis lediglich im Gehirn, bei den übrigen 4 Tieren zusätzlich noch in mindestens einem weiteren Organ (Tab. 2). Intrazytoplasmatische Einschlusskörperchen konnten in verschiedenen Organen der sechs staupekranken Marder nachgewiesen werden (Abb. 3), wobei im Gehirn weder intrazytoplasmatische noch intranukleäre Einschlusskörperchen feststellbar waren (Tab. 2).

Bei den restlichen 16 Tieren ohne Gehirnveränderungen konnten weder das Staupevirus noch intrazytoplasmatische Einschlusskörperchen nachgewiesen werden.

Einige Marder zeigten kleinere Granulome in Herz, Skelettmuskulatur, Magen und Harnblasenwand. In einem Teil dieser Granulome fanden sich einkernige Parasitenstadien in Makrophagen. Metazoen wurden häufig in den Lungen (*Thominox aerophilus*) und in einem Fall in der Harnblase (*Capillaria mucronata*) gefunden.

Diskussion

Die von uns festgestellten pathologisch-anatomischen Veränderungen bei den 22 untersuchten Steinmardern entsprechen den Befunden anderer Autoren [3, 4, 29, 33, 38, 39]. Die granulomatösen Veränderungen in zahlreichen Organen führten wir auf eine Hepatozooninfektion zurück, obwohl wir die Protozoen nicht in allen Granulomen nachweisen konnten.

Eine nicht-eitrige Encephalitis wurde bei einem Viertel der Steinmarder festgestellt. Zwar konnte in keinem Fall eine Tollwutinfektion nachgewiesen werden, trotzdem sollte sie in allen Fällen mit zentralnervösen Störungen ausgeschlossen werden [3, 9, 30, 42]. Für die Epidemiologie der Tollwut spielt der Steinmarder jedoch nur eine untergeordnete Rolle [3, 18, 34].

Auch bei Toxoplasmeninfektionen der Steinmarder wurden nicht-eitrige Encephaliden beobachtet [9, 11, 29, 41]. Bei den von uns untersuchten Tieren konnten aber in keinem Fall Toxoplasmenzysten nachgewiesen werden.

Die Art der zentralnervösen Störungen lässt keine Rückschlüsse auf die Ursache zu [13, 42]. Selbst Amyloidose oder Räude kann beim Steinmarder zu fehlender Scheu oder zur Aggressivität führen [13, 38]. Die von *Wandeler et al.* [39] beschriebenen Hirnveränderungen bei generalisierter Amyloidose fanden wir bei keinem Tier.

Nicht-eitrige Encephaliden unbekannter Ursache werden beim Steinmarder häufig beobachtet [3, 6, 13, 22, 33, 39]. Hinweise, dass diese Veränderung durch das Staupevirus verursacht wird, liegen vor, doch fehlen schlüssige Beweise. *Ulbrich* [43]

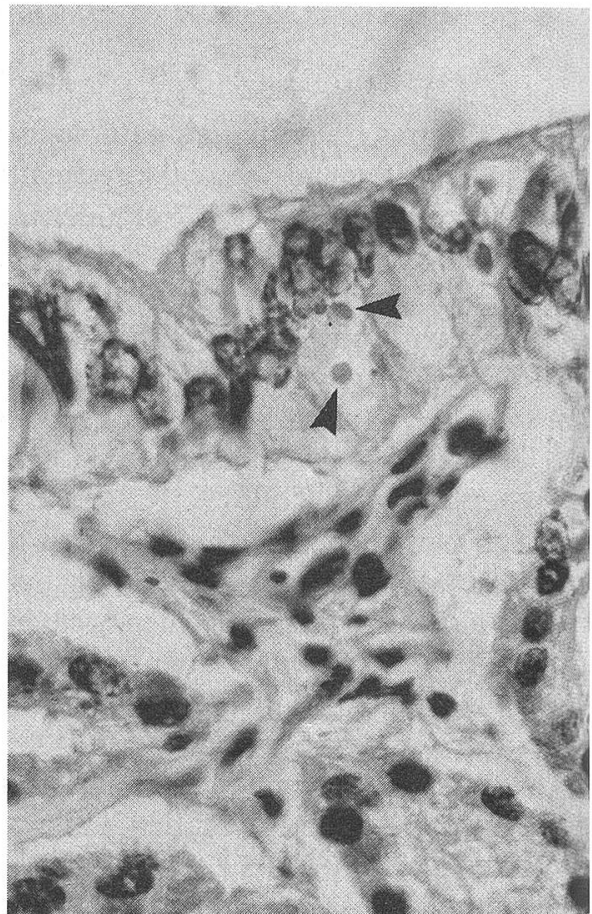
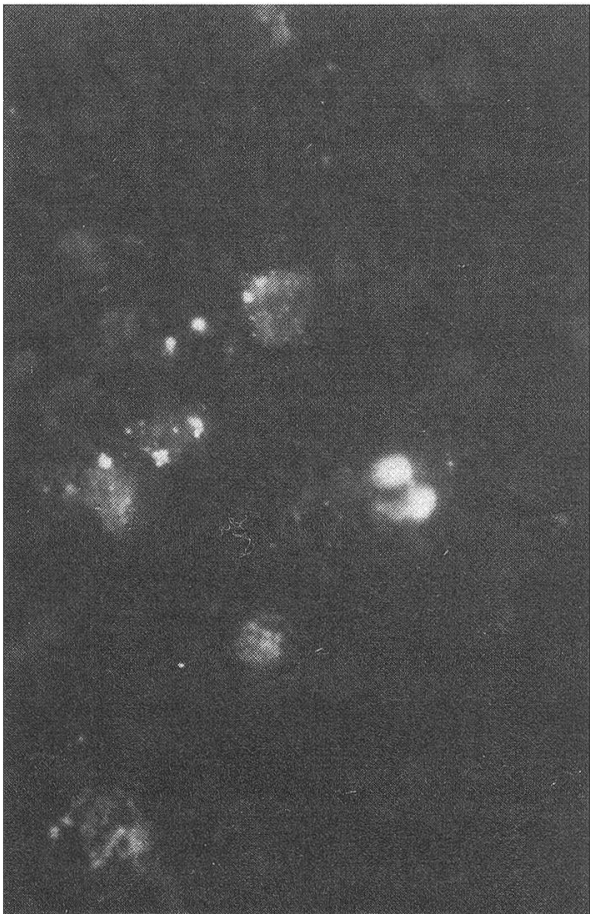
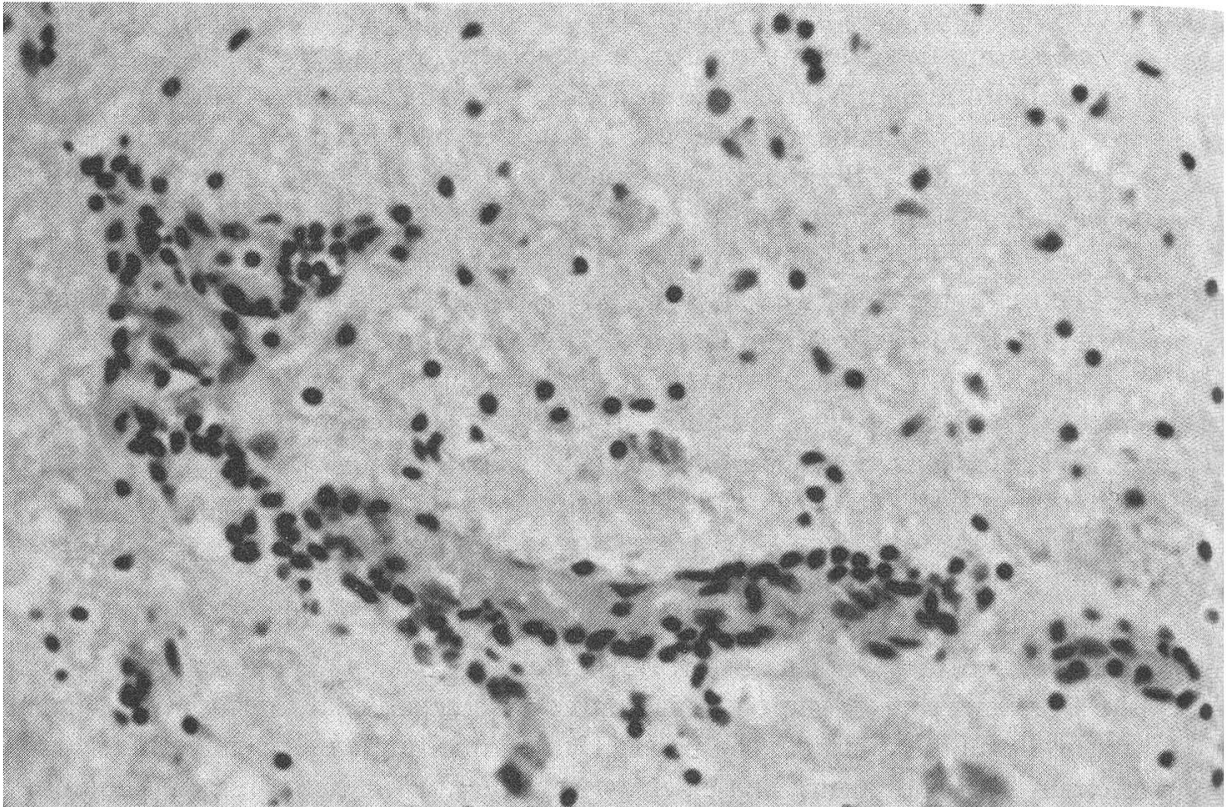


Tabelle 2: Histopathologische und immunhistochemische Befunde bei Steinmardern mit nicht-eitriger Encephalitis

Tier	Lichtmikroskopie			Organe mit Einschlusskörperchen	Immunfluoreszenz Positive Organe
	Hirnlokalisationen mit perivaskulärer Rundzellinfiltration	Hirnstamm	Kleinhirn		
1	+++	+++	+	–	Hirnstamm, Grosshirn
2	+++	–	+	–	Hirnstamm, Grosshirn
3	++	–	+	Lunge, Leber, Milz	Hirnstamm, Grosshirn, Kleinhirn, Leber
4	+	–	++	Magen, Milz, Lunge, Uterus	Hirnstamm, Grosshirn, Kleinhirn, Leber
5	+	–	+	Lunge, Niere	Hirnstamm, Leber
6	–	–	++	Lunge, Leber, Niere, Harnblase	Hirnstamm, Grosshirn, Kleinhirn, Leber, Lunge, Darm

konnte bei einem Tier mit zentralnervösen Erscheinungen das Staupevirus mit Hilfe der Immunfluoreszenz nachweisen, doch ist nicht klar, ob das Tier auch entsprechende histopathologische Veränderungen im Gehirn hatte. *Broemel und Zettl* [3] berichteten über nicht-eitrige Encephaliden mit intranukleären Einschlusskörperchen und Staupevirus-Antikörpertitern im Serum beim Steinmarder, doch fehlt hier der direkte Nachweis des Staupevirus im Gehirn. In unserer Untersuchung konnten in allen Fällen mit nicht-eitriger Encephalitis das Staupevirus, nicht aber Einschlusskörperchen im Gehirn nachgewiesen werden. *Sabolic* [33] konnte mit Hilfe der Immunfluoreszenz das Staupevirus im Gehirn und in den meisten Organen von Steinmardern auch ohne pathologisch-anatomische Veränderungen nachweisen. In unserer Untersuchung war dagegen die Staupevirusimmunfluoreszenz bei den Tieren ohne Encephalitis durchwegs negativ.

Unsere histopathologischen und immunhistochemischen Befunde bei den Steinmardern stimmen mit den Beobachtungen bei der Hundestaupe weitgehend überein [1]. Beim Hund bestimmt die Immunantwort auf das Staupevirus innerhalb von 2 Wochen nach der Infektion den Verlauf der Krankheit. Fehlt diese frühe immunologische Reaktion, so kommt es zur Ausbreitung des Virus ins nichtlymphoide Gewebe mit meist tödlich verlaufender Encephalitis [23, 26]. Die Ursache für diese mangelhafte humorale und zelluläre Immunabwehr liegt in der immunsuppressiven Wirkung des Staupevirus. Experimentelle Staupevirusinfektionen beim Hund führen bei gut

Abb. 1: Nicht-eitrige Encephalitis bei einem Steinmarder. Perivaskuläre Rundzellinfiltrate. Ponsregion H + E, 10 ×.

Abb. 2: Nachweis von Staupevirus im Hirnstamm eines Steinmarders. Immunfluoreszenz, 40 ×.

Abb. 3: Uterusepithel eines Steinmarders. Zytoplasmatische Einschlusskörperchen (Pfeile). H + E, 100 ×.

50% der Tiere zu einer Immunsuppression mit darauffolgender Ausbreitung des Virus im ganzen Körper. Dies deutet auf eine komplexe Wirt-Virus-Beziehung hin, die beeinflusst wird durch das Alter des Tieres, Virustyp und Immunstatus zum Zeitpunkt der Virusinfektion. Auch ein Einfluss der genetischen Konstitution wird vermutet [25]. Experimentelle Untersuchungen bei Füchsen haben gezeigt, dass Mangelernährung bei der Staupevirusinfektion keine Rolle spielt [41]. Das Körpergewicht der von uns untersuchten Tiere mit Encephalitis lag auch nicht unter dem Durchschnitt der übrigen Tiere.

Staupevirusinfektionen bei wilden Tieren scheinen keine Seltenheit zu sein [10, 19, 21, 24]. Die Tatsache, dass es sich bei den von uns untersuchten Tieren mit Encephalitis um eher junge Tiere handelte, deutet auf eine enzootie, da bei einer epizootisch verlaufenden Staupevirusinfektion in einer nichtimmunen Tierpopulation Morbidität und Mortalität in allen Altersklassen hoch sind [16, 27].

Während ein epizootischer Verlauf der Staupevirusinfektion grosse Verluste in einer Population zur Folge haben kann, äussern sich enzootische Infektionen in immer wiederkehrenden kleineren Ausbrüchen [31]. Beim Hund sind solche Ausbrüche im Abstand von 3 Jahren beobachtet worden [8]. Interessanterweise haben wir 3 Jahre nach dem oben beschriebenen Ausbruch wiederum vermehrt Fälle von Staupe-Encephalitis beim Steinmarder im Kanton Zürich festgestellt (unveröffentlichte Beobachtung).

Obwohl über Krankheitsausbrüche mit zentralnervösen Störungen und merklicher Populationsreduktion beim Steinmarder schon berichtet worden ist [42], lässt sich der Einfluss einer enzootisch verlaufenden Staupevirusinfektion auf eine Steinmarderpopulation schwer abschätzen, da nur wenig über die Biologie [20, 22, 28, 32] und insbesondere über die Ökologie [7, 17, 37] der Steinmarder bekannt ist. Mehr Informationen über das soziale Verhalten der Steinmarder wären nötig, um den Infektionsverlauf der Staupe in einer Steinmarderpopulation abzuklären. Enge soziale Kontakte scheinen für die Übertragung des Staupevirus wichtig zu sein [35].

Über den natürlichen Verlauf der Staupevirusinfektion bei Wildtierpopulationen ist sehr wenig bekannt [2, 5]. Das Studium der Epidemiologie der Staupevirusinfektion bei wildlebenden Steinmarderpopulationen gäbe nicht nur interessante Aufschlüsse über den Verlauf dieser Virusinfektion in einer Wildtierpopulation, sondern würde auch abklären helfen, ob Steinmarderpopulationen natürliche Virusreservoirs mit möglicher Infektionsübertragung auf Hundepopulationen darstellen.

Zusammenfassung

Die pathologisch-anatomischen Befunde bei 22 wildlebenden Steinmardern werden beschrieben. 7 Tiere waren wegen zentralnervöser Störungen getötet, 6 weitere tot aufgefunden worden und in 9 Fällen handelte es sich um Hegeabschüsse. 6 Tiere mit zentralnervösen Störungen wiesen eine nicht-eitrige Encephalitis auf. Mit Hilfe der Immunfluoreszenz konnte in jedem Fall das Staupevirus im Gehirn, und bei 4 Tieren auch in anderen Organen nachgewiesen werden. Die Untersuchung auf Tollwut verlief in allen Fällen negativ. Die Möglichkeit, dass wildlebende Steinmarder ein Staupevirusreservoir für die Hundepopulation darstellen könnten, wird diskutiert.

Résumé

Les auteurs exposent les données anatomo-pathologiques de 22 fouines (*Martes foina*) sauvages. De ces animaux, 7 ont été tués à cause de symptômes neurologiques, 6 ont été trouvés morts et 9 éliminés par les garde-chasse. Parmi les animaux avec symptômes nerveux, 6 présentaient une encéphalite non-purulente. L'immunofluorescence a permis de démontrer la présence du virus de Carré dans tous ces cerveaux, et chez 4 animaux dans d'autres organes. L'examen pour la rage était toujours négatif. La possibilité de l'existence d'un réservoir de la maladie de Carré parmi les fouines sauvages est discutée.

Riassunto

I risultati dell'esame anatomo-patologico di 22 faine selvatiche sono esposti. Trà i 22, 7 animali furono uccisi perché presentarono sintomi nervosi, 6 sono stati trovati morti e 9 eliminati dai guardiacaccia. Una encefalite nonpurulenta fù trovata da 6 trà i 7 animali con sintomi nervosi. In tutti questi casi, la presenza del virus cimurroso è stato dimostrata nel cervello, e 4 volte anche in altri organi. La rabbia è sempre stata esclusa.

Si discute la possibilità di un serbatoio dell'infezione cimurrosa trà le faine (*Martes foina*) selvatiche.

Summary

Twenty two wild stone martens were submitted for pathological examination. Seven had been killed because of central nervous disturbances, 6 were found dead and the remaining 9 cases had been killed in hunting areas. A non-suppurative encephalitis was seen in 6 of the animals with nervous disturbances. Distemper virus was demonstrated by the immunofluorescence technique in the brain of all 6 and additionally in various organs of 4 martens. They were all negative for rabies. The question whether wild martens could act as a distemper virus reservoir for the dog population is discussed.

Literaturverzeichnis

- [1] *Appel M. J. G.*: Pathogenesis of canine distemper. *Am J. Vet. Res.* 30, 1167–1182 (1969). [2] *Appel M. J. G. and Gillespie J. H.*: Canine distemper virus; in *Virology Monographs*, vol. 11 (Springer-Verlag, New York 1972). – [3] *Broemel J. und Zettl K.*: Ergebnisse mehrjähriger Wilduntersuchungen im nordhessischen Raum. *Der praktische Tierarzt*, 4, 246–252 (1976). – [4] *Bouvier G.*: Observations sur les maladies du gibier et des animaux sauvages faites en 1967 et 1968. *Schweiz. Arch. Tierheilk.* 111, 688–694 (1969). – [5] *Budd J.*: Distemper; in Davis, Karstadt and Trainer (eds). *Infectious diseases of wild mammals*; 2nd ed. pp. 31–44 (Iowa Univ. Press, Ames, Iowa 1981). – [6] *Bürgisser H., Fankhauser R., Klingler K. und Schneider P. A.*: Beiträge zur Neuropathologie der Wildtiere. *Schweiz. Arch. Tierheilk.* 101, 112–134 (1959). – [7] *Delibes M.*: Feeding habits of the Stone Marten, *Martes foina* (Erxleben, 1777), in northern Burgos, Spain. *Z. Säugetierkunde*, 43, 282–288 (1978). – [8] *Erno H. and Møller T.*: Epidemiological studies on dog distemper. *Nord. Vet.-Med.* 13, 654–674 (1961). – [9] *Fankhauser R. und Fischer K.*: Toxoplasmose bei Marder und Eichhörnchen. *Schweiz. Arch. Tierheilk.* 107, 611–614 (1965). – [10] *Fischer K.*: Staupe-Encephalitis bei Dachsen. *Schweiz. Arch. Tierheilk.* 107, 87–91 (1965). – [11] *Geisel O.*: Toxoplasmose bei wildlebenden Musteliden. IVth Autumn Meeting of the European Veterinary Pathology Society 1978. *Clin. Vet.* 102, 394 (1979). – [12] *Geisel O.*: Zum Vorkommen spontaner Tumorerkrankungen beim Steinmarder (*Martes foina*) aus der freien Wildbahn; in Boedefeld, Bestandesaufnahme, Krebsforschung in der Bundesrepublik Deutschland 1979. Band II Dokumentation 386 (Harald Boldt Verlag, Boppard 1980). – [13] *Geisel O., Groetsch W. und Weller W.*: Zur Differentialdiagnose der Tollwut bei Steinmardern. Verhaltensstörungen und ihre Ursachen. Fortschritte der Veterinärmedizin Heft 30: 13. Kongressbericht, 257–260 (1980). – [14] *Geisel O., Krampitz H.-E. und Pospischil A.*: Zur Pathomorphologie einer Hepatozoon-Infektion bei Musteliden. *Berl. Münch. Tierärztl. Wschr.* 92, 421–425 (1979). – [15] *Geisel O.*: Vergiftungen beim Steinmarder (*Martes foina*) durch ein Rodentizid. *Zeitschrift für Jagdwissenschaft*, 27, 57–60 (1981). – [16] *Gorham J. R.*: The epizootology of distemper. *J. Amer. Vet. Med. Assoc.* 149, 610–621 (1966). – [17] *Goszczyński J.*: Composition of

the food of martens. *Acta Theriologica*, 21, 527–534 (1976). – [18] *Haacke H.*: Untersuchungen zur Epidemiologie der Tollwut beim Fuchs und bei den Marderartigen. *Die Kleintier-Praxis*, 17, 119–123 (1972). – [19] *Habermann R. T., Hermann C. H. and Williams F. P.*: Distemper in racoons and foxes suspected of having rabies. *J. Amer. Vet. Med. Assoc.* 132, 31–35 (1958). – [20] *Habermehl K. H. und Roettcher D.*: Die Möglichkeiten der Altersbestimmung beim Marder und Iltis. *Z. Jagdwissenschaft*, 13, 89–102 (1967). – [21] *Helmboldt C. F. and Jungherr E. L.*: Distemper complex in wild carnivores simulating rabies. *Amer. J. Vet. Res.* 16, 463–469 (1955). – [22] *Heptner V. G. und Naumov N. P.*: Die Säugetiere der Sowjetunion. Band II: Seekühe und Raubtiere, 571–591 (VEB Gustav Fischer Verlag, Jena 1974). – [23] *Ho C. K. and Babiuk L. A.*: Immune mechanisms against canine distemper II. Role of antibody in antigen modulation and prevention of intercellular and extracellular spread of canine distemper virus. *Immunology*, 38, 765–772 (1979). – [24] *Karstad L. and Budd J.*: Distemper in racoons characterized by giant-cell pneumonitis. *Canad. Vet. J.* 5, 326–330 (1964). – [25] *Krakowka S., Higgins R. J. and Koestner A.*: Canine distemper virus: Review of structural and functional modulation in lymphoid tissues. *Am. J. Vet. Res.* 41, 284–292 (1980). – [26] *McCullough B., Krakowka S. and Koestner A.*: Experimental canine distemper virus-induced lymphoid depletion. *Amer. J. Pathol.* 74, 155–165 (1974). – [27] *Meier S.*: Brauchbarkeit der Immunfluoreszenztechnik in der Diagnostik der Hundestaupe. Diss. Universität Zürich 1978. – [28] *Müller F.*: Der Steinmarder. *Jagd und Hege Merkblatt*, 19, (6) (1977). – [29] *Müller B. und Rapp J.*: Beiträge zur Pathologie des Steinmarders (*Martes foina*). *Tierärztl. Umschau*, 12, 650–652 (1977). – [30] *Pitzschke H.*: Zur Frage der Tollwut bei Nicht-Haustieren. *Monatshefte für Veterinärmedizin*, 13, 417–420 (1958). – [31] *Reinhard K. R., Rausch R. L. and Gray A. M.*: Field investigations of prophylaxis against epizootic distemper in Arctic sled dogs. *Proc. Book Amer. Vet. Ass., 92 Ann. Meet.*, 223–227 (1955). – [32] *Ryabov L. S.*: The morphological development of caucasian pine martens and stone martens in relation to age determination; in King, *Biology of mustelids. Some Soviet research*, British Library Lending Division (1975). – [33] *Sabolic M.*: Todes- und Krankheitsursachen beim Steinmarder (*Martes foina*) in Baden-Württemberg – Einzugsgebiet Staatliches Tierärztliches Untersuchungsamt Aulendorf. Diss. Universität München 1980. – [34] *Steck F. and Wandeler A.*: Epidemiology of fox rabies in Europe. *Epidemiologic Reviews*, 2, 71–96 (1980). – [35] *Stephenson R. O., Ritter D. G. and Nielsen C. A.*: Serologic survey for canine distemper and infectious hepatitis in wolves in Alaska. *J. Wildl. Dis.* 18, 419–424 (1982). – [36] *Stubbe M.*: Der Baum- und der Steinmarder (*Martes martes L., Martes foina*, Erxleben); in Stubbe, *Buch der Hege*, Band I: Haarwild, 250–273, VEB Deutscher Landwirtschaftsverband, Berlin (1973). – [37] *Waechter A.*: *Ecologie de la fouine en Alsace. La terre et la vie: revue d'écologie appliquée*, édité par la Société nationale de protection de la nature et d'acclimatation de France, 3, 399–457 (1975). – [38] *Wandeler A. und Pauli B.*: Amyloidose bei Steinmardern. *Schweiz. Arch. Tierheilk.* 111, 532–539 (1969). – [39] *Wandeler A., Pauli B. und Fankhauser R.*: Hirnveränderungen bei generalisierter Amyloidose des Steinmarders (*Martes foina*). *Verhandlungsbericht des XII. int. Symposiums über die Erkrankung der Zootiere*, Akademie-Verlag, Berlin, 263–266 (1970). – [40] *Watson E. A., Heath L. M. and Plummer P. J. G.*: Distemper studies in foxes. V. Diet and susceptibility to experimental distemper infection in foxes. *Canad. J. Comp. Med. Vet. Science*, 7, 324–348 (1943). – [41] *Weiland G. und Geisel O.*: Parasitologische und histopathologische Untersuchungen zur Toxoplasma-Infektion des Steinmarders (*Martes foina*). *Berl. Münch. Tierärztl. Wschr.* 94, 246–248 (1981). – [42] *Ulbrich F.*: Tollwut bei Mustelidae (Marderartige). *Monatshefte für Veterinärmedizin*, 24, 780–782 (1969). – [43] *Ulbrich F.*: Staupevirusinfektion bei wildlebenden Steinmardern (*Martes foina*, Erxleben). *Verhandlungsbericht des XIV. int. Symposiums über die Erkrankungen der Zootiere*, Akademie-Verlag, Berlin, 327–329 (1972).

Dank:

Wir danken Herrn Prof. Dr. H. Stünzi für die Durchsicht des Manuskriptes, Frau S. Pletscher und Frau A. Hug für graphische Arbeiten und Frau J. Hollinger für die Reinschrift des Manuskriptes.

Manuskripteingang: 26. April 1983