

Un cas de splénomégalie chez un chien

Autor(en): **Grandchamp, D.**

Objektyp: **Article**

Zeitschrift: **Schweizer Archiv für Tierheilkunde SAT : die Fachzeitschrift für Tierärztinnen und Tierärzte = Archives Suisses de Médecine Vétérinaire ASMV : la revue professionnelle des vétérinaires**

Band (Jahr): **125 (1983)**

PDF erstellt am: **21.07.2024**

Persistenter Link: <https://doi.org/10.5169/seals-593678>

Nutzungsbedingungen

Die ETH-Bibliothek ist Anbieterin der digitalisierten Zeitschriften. Sie besitzt keine Urheberrechte an den Inhalten der Zeitschriften. Die Rechte liegen in der Regel bei den Herausgebern.

Die auf der Plattform e-periodica veröffentlichten Dokumente stehen für nicht-kommerzielle Zwecke in Lehre und Forschung sowie für die private Nutzung frei zur Verfügung. Einzelne Dateien oder Ausdrucke aus diesem Angebot können zusammen mit diesen Nutzungsbedingungen und den korrekten Herkunftsbezeichnungen weitergegeben werden.

Das Veröffentlichen von Bildern in Print- und Online-Publikationen ist nur mit vorheriger Genehmigung der Rechteinhaber erlaubt. Die systematische Speicherung von Teilen des elektronischen Angebots auf anderen Servern bedarf ebenfalls des schriftlichen Einverständnisses der Rechteinhaber.

Haftungsausschluss

Alle Angaben erfolgen ohne Gewähr für Vollständigkeit oder Richtigkeit. Es wird keine Haftung übernommen für Schäden durch die Verwendung von Informationen aus diesem Online-Angebot oder durch das Fehlen von Informationen. Dies gilt auch für Inhalte Dritter, die über dieses Angebot zugänglich sind.

De la pratique – Pour la pratique

Un cas de splénomégalie chez un chien

par D. Grandchamp¹

1. Introduction

En octobre 82, nous avons opéré un chien d'une thrombose de la rate. Il nous a semblé judicieux de le décrire.

2. Description

Monsieur G.R. à G. me présente son chien «Miss», dogue allemand, femelle, né le 8 avril 1980, pour inappétence depuis 10 jours.

Anamnèse: amaigrissement de 5 kg, polydypsie (2 fois plus que normal), apathie, dernières chaleurs 4 mois auparavant.

Examen clinique: légère sensibilité du larynx, dyspnoe inspiratoire, pouls 80/min, temp. 39,5, amygdales, ganglions, peau sans particularités. L'auscultation des poumons est normale. La palpation de l'abdomen se révèle très douloureuse et nous ne pouvons pas préciser davantage.

Examen radiologique de l'abdomen: en position latéro-latérale, l'image révèle un voile mal délimité, occupant les $\frac{2}{3}$ de la cavité, les anses intestinales, reins, vessie, utérus peu visibles. Elle ressemble à l'image de la péritonite virale du chat.

Examen du sang: Ery $5,1 \times 10^6$ /ml, Hct 47%, Leuco 29 200/ml, répartition: neutrophiles non segmentés 3%, segmentés 77%, lympho 17%, mono 2%, eos 1%, vitesse de sédimentation: 4 à $\frac{1}{2}$ h, 8 à 1 h, 18 à 2 h, glucose 50 mg%, urée 25 mg%.

Diagnostic de présomption: pyomètre avec péritonite.

Vu les examens et l'état de santé de la chienne nous proposons une laparotomie d'urgence.

3. Opération

En décubitus dorsal et voie d'accès par la ligne blanche du xyphoid à la région prépubienne.

Dès l'ouverture du péritoine le diagnostic se précise: la rate est énorme et infarctée (env. 30 cm \times 15 \times 10 cm), les ganglions du hile splénique sont fortement grossis, les autres organes sont en place et normaux. Nous procédons à la splénectomie par 4 ligatures en masse du hile splénique et quelques vaisseaux du mésentère gastroléanal sont suturés. Après contrôle de l'hémostase, nous recousons la voie d'accès de façon conventionnelle. Après 12 h de perfusion (hæmacel, sol. physiologique glucose et

¹ Adresse: Dr Didier Grandchamp, Les Sablonnaires, CH-1523 Granges-Marnand

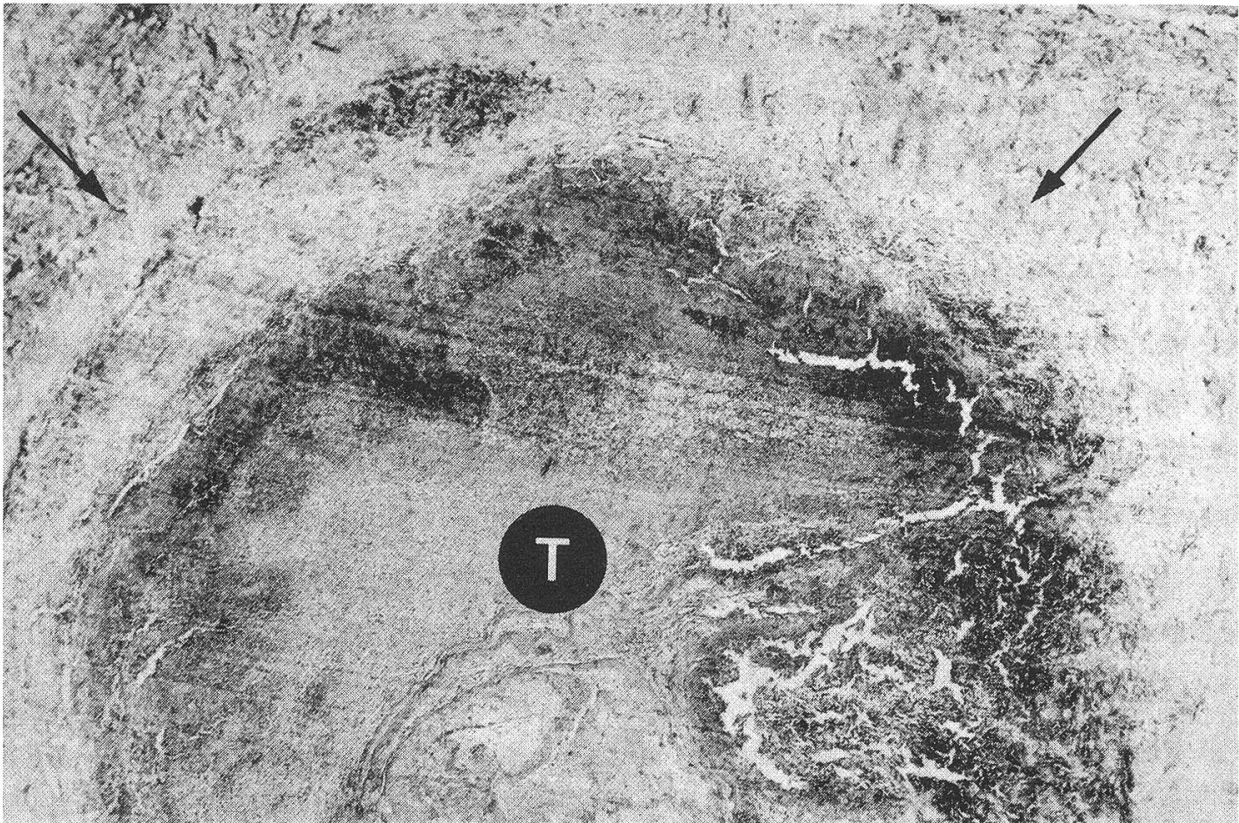


Fig. 1 Coupe transversale à travers une moitié d'un grand vaisseau du hile. Flèches: paroi vasculaire partiellement nécrosée; T: thrombus.

NaCl), la chienne est rendue à son propriétaire et reçoit des antibiotiques pendant 6 jours. Nous recommandons un régime de 6 repas de 100 grammes par jour.

La convalescence se passe bien et les sutures de la peau sont enlevées après 10 jours.

4. Examen anatomo-pathologique

La rate a un poids de 2 kg. Le Dr H. Burgisser (dir. Institut Galli-Valerio, que nous remercions ici de son aide précieuse) détermine une endophlébite obstructive de la veine primaire et de ses rameaux secondaires.

5. Commentaire

Dans la littérature que nous avons consultée [1, 2, 3], nous n'avons pas trouvé d'explication à ce cas. Un hématome, une leucose, une stase du système porte ou d'autres secteurs du système cardiovasculaire n'étant pas à l'origine. Une torsion de la rate seule, sans torsion primaire de l'estomac et non reconnue lors de l'opération, nous semble la possibilité la plus logique pour expliquer la thrombose des vaisseaux spléniques. En effet, des cas de ce genre ont été observés (Dr G. Bestetti, Institut de Pathologie vétérinaire, Berne: communication personnelle).

Selon le propriétaire la chienne se trouvait à l'époque dans un chenil et jouait beaucoup avec ses congénères. En est-ce la cause?

Actuellement la chienne a repris 10 kg et son état de santé est parfait.

Résumé

On décrit la splénectomie chez une chienne dogue allemand, pour «splénomégalie», suivie de guérison. L'examen histologique a démontré une thrombose des gros vaisseaux du hile de la rate. Il est très probable que les altérations étaient dues à une torsion de la rate (sans torsion ou dilatation de l'estomac) non reconnue lors de l'intervention.

Zusammenfassung

Es wird die Splenektomie bei einer weiblichen Deutschen Dogge wegen «Splénomégalie» beschrieben, die von klinischer Heilung gefolgt war. Die histologische Untersuchung des Organs zeigte Thrombosierung der Gefäße des Milzhilus. Wahrscheinlich waren die Veränderungen durch eine Milztorsion (ohne Magendrehung-Magendilatation) bedingt, deren Natur während der Entfernung des Organs nicht erkannt wurde.

Riassunto

E descritta la splenectomia in una cagna alano tedesco a seguito di «splénomégalia», con guarigione clinica. L'esame istologico dell'organo mostrò una trombosi dei vasi dell'ilo della milza. Probabilmente le lesioni furono causate da una torsione della milza (senza torsione e dilatazione dello stomaco), la cui presenza non fu eruita durante l'intervento chirurgico.

Summary

A case of splenectomy in a female Great Dane, with clinical recovery, is described. The diagnosed «splénomégaly» seemed to be due to thrombosis of the large splenic vessels, according to the histologic examination. Torsion of the organ (without gastric torsion-dilatation), not recognized during surgery, seems the most likely explanation.

Bibliographie

[1] Brass W.: Kompendium der Kleintierkrankheiten, p. 298, 2^e édit., M. & H. Schaper, Hannover 1981. – [2] Niemand H. G.: Praktikum der Hundeklinik, p. 318–320, 3^e édit., Parey, Berlin et Hamburg 1974. – [3] Smith, Jones et Hunt: Veterinary Pathology, p. 1178–1184, Lea & Febiger, Philadelphia 1972.

Régistration du manuscrit: 15 mars 1983

Friedrich Aeberhard (*Fortsetzung von S. 876*)

Im Alter von 34 Jahren trat er bei der Abteilung für Veterinärwesen als Hauptmann in den Bundesdienst und übernahm die Funktion eines Pferdarztes II. Klasse. Mitte 1941 zum Major befördert, übertrug man ihm ab 1942 die Aufgaben eines Pferdarztes I. Klasse. Sechs Jahre später erfolgte seine Wahl zum II. und anfangs 1951 diejenige zum I. Adjunkt mit Beförderung zum Oberst. Nach acht Jahren übernahm er die Funktion des Adjunkten Ia. Auf den 1. Januar 1962 ernannte ihn der Bundesrat zum Oberpferdarzt unter gleichzeitiger Beförderung zum Oberstbrigadier. Von diesem Amt trat er Ende 1968 altershalber zurück.

Während mehr als 31 Jahren hatte der Jubilar seine ganze Schaffenskraft unserer Armee zur Verfügung gestellt. Sein vielseitiges Wirken war in allen Phasen von beispielhaftem Pflichtgefühl getragen und von fachlicher Kompetenz geprägt. In den Schulen und Kursen bestach sein Unterricht durch die überzeugende Argumentation. Es entsprach seinem pragmatischen Führungsstil, dass er stets und in allen Bereichen klare und sachbezogene Lösungen bevorzugte. Zur positiven Lebenseinstellung gesellte sich ein umgängliches und offenes Wesen. Dort, wo es angebracht war, wusste er zu tadeln, doch nie geizte er bei anderer Gelegenheit mit anerkennenden Worten. Es fehlte auch nicht an humorvollen Pointen. Allen strebsamen Untergebenen, ob Hufschmied-Rekrut, Aspirant oder junger Pferdarzt, begegnete er mit Verständnis und Wohlwollen. Diese Eigenschaften ermöglichten es ihm, den nicht immer leichten Anforderungen seines Amtes in jeder Situation gerecht zu werden.

Die Diensterlebnisse des Jubilars sind seiner militärischen Laufbahn entsprechend zahlreich und vielseitig. Dank seines bewundernswerten Gedächtnisses weiss er darüber noch immer mit Begeisterung und derart interessanten Einzelheiten zu berichten, als hätten sie sich erst vor wenigen Jahren zugetragen.

Rüstig und geistig unvermindert regsam begeht der Gefeierte seinen 80. Geburtstag im Kreise seiner Angehörigen. Nachdem er mit seiner Familie während 46 Jahren an der Aebistrasse in Bern gewohnt hatte, zog er im letzten März seiner bereits früher pflegebedürftig gewordenen Gattin in das Bürgerheim der Aarestadt nach. Mit Hingabe beteiligt er sich an ihrer Betreuung. Viel bedeuten ihm die ausgedehnten, täglichen Spaziergänge und der regelmässige Kontakt mit seinen Enkeln, die um manchen grossväterlichen Rat froh sind, wenn es um die Lösung kniffliger Algebraaufgaben geht.

Mögen dem Jubilar weiterhin viele Jahre bei guter Gesundheit beschieden sein!

Brigadier *A. Krähenmann*