

Un cas de parasitose pulmonaire chez un poulain

Autor(en): **Poncet, P.A.**

Objektyp: **Article**

Zeitschrift: **Schweizer Archiv für Tierheilkunde SAT : die Fachzeitschrift für Tierärztinnen und Tierärzte = Archives Suisses de Médecine Vétérinaire ASMV : la revue professionnelle des vétérinaires**

Band (Jahr): **125 (1983)**

PDF erstellt am: **21.07.2024**

Persistenter Link: <https://doi.org/10.5169/seals-588158>

Nutzungsbedingungen

Die ETH-Bibliothek ist Anbieterin der digitalisierten Zeitschriften. Sie besitzt keine Urheberrechte an den Inhalten der Zeitschriften. Die Rechte liegen in der Regel bei den Herausgebern.

Die auf der Plattform e-periodica veröffentlichten Dokumente stehen für nicht-kommerzielle Zwecke in Lehre und Forschung sowie für die private Nutzung frei zur Verfügung. Einzelne Dateien oder Ausdrucke aus diesem Angebot können zusammen mit diesen Nutzungsbedingungen und den korrekten Herkunftsbezeichnungen weitergegeben werden.

Das Veröffentlichen von Bildern in Print- und Online-Publikationen ist nur mit vorheriger Genehmigung der Rechteinhaber erlaubt. Die systematische Speicherung von Teilen des elektronischen Angebots auf anderen Servern bedarf ebenfalls des schriftlichen Einverständnisses der Rechteinhaber.

Haftungsausschluss

Alle Angaben erfolgen ohne Gewähr für Vollständigkeit oder Richtigkeit. Es wird keine Haftung übernommen für Schäden durch die Verwendung von Informationen aus diesem Online-Angebot oder durch das Fehlen von Informationen. Dies gilt auch für Inhalte Dritter, die über dieses Angebot zugänglich sind.

De la Pratique – Pour la Pratique

Un cas de parasitose pulmonaire chez un poulain

*P. A. Poncet*¹

Si l'infestation parasitaire pulmonaire des bovins est une maladie fréquente, celle des chevaux n'est que rarement décrite. Cette communication n'est qu'un rappel.

Anamnèse

Un poulain demi-sang de 6 mois est examiné au mois de septembre 1981 pour des troubles respiratoires et de l'amaigrissement depuis une semaine. Le poulain et sa mère pâturent en compagnie de deux ânes, d'autres poulains et des adultes apparemment en bonne santé.

Examen clinique

Le poulain est chétif et apathique. L'appétit est diminué, le poil est terne, les muqueuses sont pâles. Les symptômes les plus évidents sont une toux sèche par quintes et une dyspnée marquée. La fréquence respiratoire est de 25 par minute et la température de 40,1 degrés. A l'inspection, il n'y a pas de jetage. L'auscultation met en évidence les symptômes d'une bronchite subaiguë évoquant une bronchite obstructive. Les autres poulains ne présentent pas de signes pathologiques. Un cheval adulte présente depuis plusieurs mois des signes d'une bronchite chronique avec emphysème pulmonaire.

Examen complémentaire de laboratoire

L'analyse parasitologique des matières fécales révèle une infestation légère de strongles. Connaissant le rôle de l'âne comme porteur asymptomatique de *Dictyocaulus arnfieldi*, on effectue une recherche de larves pulmonaires par migration.

On met alors en évidence une quantité massive de *D. arnfieldi*. L'identité des larves est confirmée par le laboratoire parasitologique de l'Université de Berne. Il nous a semblé à ce moment intéressant de connaître la situation parasitologique des autres équidés du pâturage. L'examen parasitologique des matières fécales des ânes montre une présence massive de *D. arnfieldi*. Les ânes sont en parfaite santé et l'examen clinique ne révèle aucun symptôme. L'examen des fèces de 4 autres poulains de 6 mois environ ne révèle la présence minimale de larves que chez 2 poulains. On ne trouve pas de larves chez les poulains de 18 mois et les 7 adultes. Les recherches parasitologiques furent effectuées plusieurs fois sans modification de résultats. L'analyse de

¹ Adresse: Dr P. A. Poncet, médecin vétérinaire, CH-1399 Corcelles-sur-Chavornay

Tab. 1 Formule sanguine

		Unites
Hématocrite	0,32	L / L
Hémoglobine	3,26	mmol / L
Erythrocytes	8,93	T / L
MCV	35,83	fl
MCH	0,36	fmol
MCHC	10,18	mmol / L
Leucocytes	18,750	G / L
Neutro. bât.	0,562 / 3,0	abs / %
Neutro. segm.	7,312 / 39,0	abs / %
Eosinophiles	0,093 / 0,5	abs / %
Basophiles	0,093 / 0,5	abs / %
Lymphocytes	10,687 / 57,0	abs / %
Monocytes	0 / 0	abs / %

sang du poulain nous montre une anémie microcytaire et hypochrome (Tab. 1). La leucocytose est moyenne sans modification de la répartition des globules blancs. Il y a une éosinophilie absolue.

Outre une analyse des activités enzymatiques GOT, LDH, AP qui ne nous apporta aucun élément pathologique, l'étude du taux de protéines et de la répartition des différentes fractions est intéressante (Tab. 2).

Tab. 2 Taux des différentes protéines

	g / L	%
protéines	70	
albumine	16	22,8
globulines α	3,7	5,3
globulines $\alpha_1 + \alpha_2$	16,7	23,9
globulines β_1	9,1	13,0
globulines β_2	20,7	29,5
globulines γ	3,8	5,5

Le taux des protéines est normal mais le taux d'albumine et de globulines ainsi que leur répartition est anormal. Le taux d'immunoglobuline est très bas 3,8 g/L au lieu de 12 g/L en moyenne. Cette hypogammaglobulinémie est certainement responsable du manque de résistance à l'infestation de *D. arnfieldi*. On observe également l'augmentation massive des globulines β .

Cette dysglobulinémie semble fréquente lors d'infestation parasitaire (fig. 2).

Le diagnostic

La suspicion repose sur la présence conjointe sur un pâturage de l'âne et du cheval. Le diagnostic repose sur la détection de larves par la méthode de migration avec

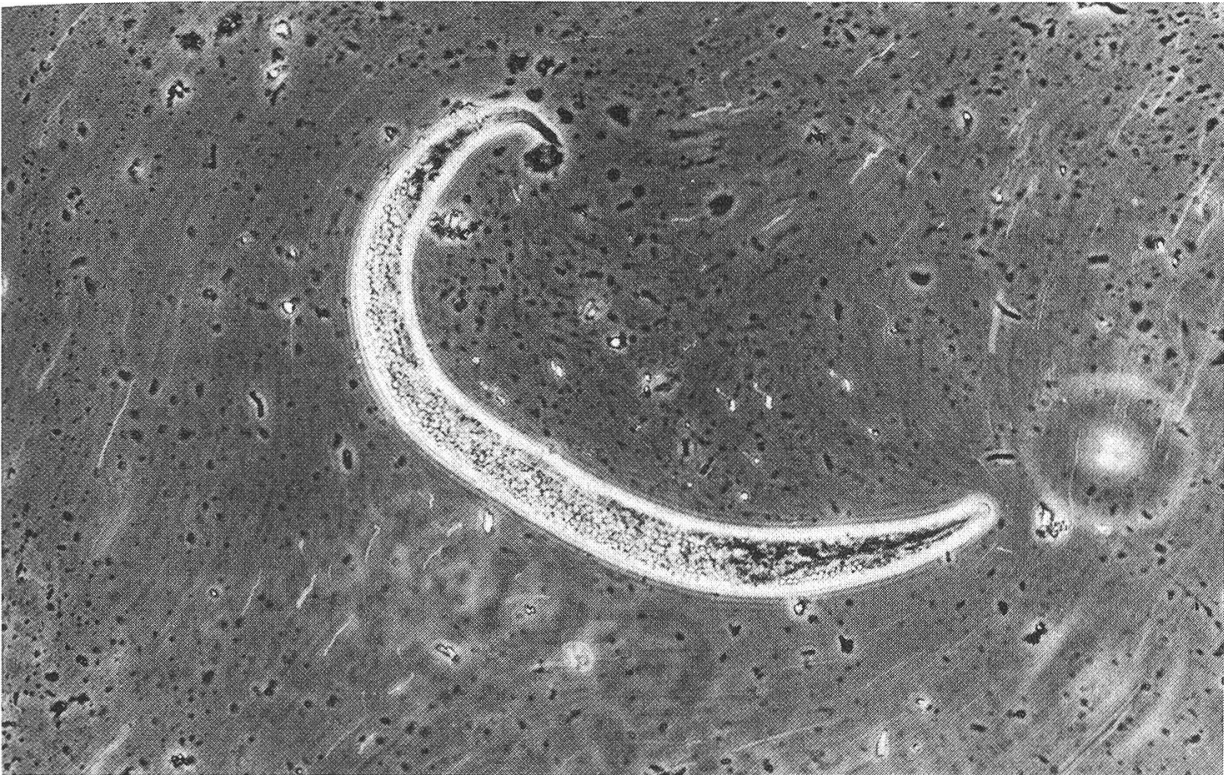


Fig. 1

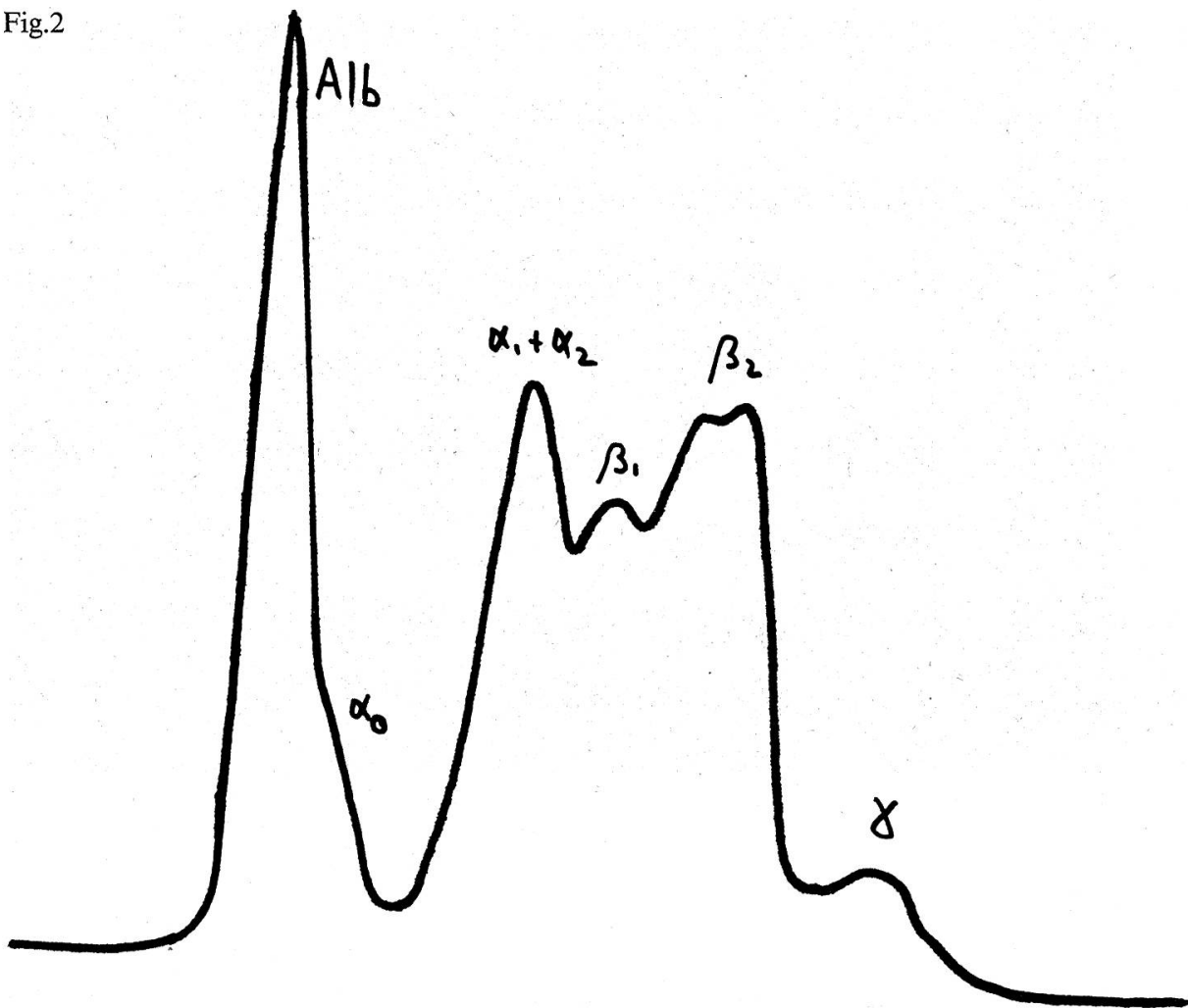
50 grammes de fèces. En l'absence d'élimination de larves prouvée après examens répétés, la disparition de la toux après l'administration d'un anthelminthique adéquat laisse suspecter à postériori la verminose pulmonaire.

Traitement

Le thiabendazol à la posologie de 440 mg/kg p. os deux jours de suite est proposé par *Round* (1976). *Clayton et Neave* (1979) rapportent l'inefficacité du mebendazol aux doses habituelles pendant 5 jours. Se basant sur l'action anthelminthique du fenbendazol (Panacur®) sur la dictyocaulose des petits et des grands ruminants, nous avons entrepris un traitement unique des poulains à la dose de 7,5 mg/kg (*Urch et Allen*, 1980).

L'amélioration clinique du poulain malade fut rapide, mais la disparition lente des larves nous incita à répéter le traitement une fois par semaine. Un mois après le traitement, on assista à la disparition totale des larves dans le crottin des poulains et à la guérison clinique du poulain infesté. On proposa alors au propriétaire l'utilisation exclusive de cet anthelminthique pour le déparasitage de ses équidés. On observa une légère amélioration des symptômes de bronchite du cheval adulte. Le traitement des ânes n'aboutit qu'à une diminution passagère du nombre de larves, malgré l'administration hebdomadaire.

Fig.2



Le parasite

D. arnfieldi est un parasite du système respiratoire des équidés (*Round, 1976*). Il a été mis en évidence chez le cheval, l'âne, le mulet et le zèbre. La femelle pond dans les poumons des œufs qui, expulsés par la toux, sont avalés. Lors du transit intestinal, les œufs éclosent et la larve L1 se trouve dans les crottins. La larve mesure 400 à 500 μ et se distingue des larves d'autres strongles par une extrémité caudale très courte et mousse (Fig. 1), au contraire des larves de strongles intestinaux qui ont une taille de 800 à 1000 μ et une extrémité caudale longue et pointue. Après deux mues sur le terrain, la larve L3 infestante est avalée par l'hôte. Le parasite migre par la paroi intestinale et les voies lymphatiques. Il parvient alors dans les alvéoles. L'hôte habituel est l'âne. *Round (1976)* note en Grande Bretagne une infestation avec émission de larves chez 243 ânes sur 333 animaux de cette espèce. La verminose chez cette espèce est presque toujours asymptomatique. Chez le cheval, l'action pathogène est un peu plus forte. La verminose provoque de la toux avec augmentation des bruits respiratoires et une dyspnée, évoquant une affection pulmonaire chronique obstructive. Cependant chez un fort pourcentage de chevaux, les larves n'aboutissent pas à un stade adulte et par conséquent ne pondent pas d'œufs.

Discussion

Il est intéressant de noter que ce poulain est né relativement chétif après 13 mois de gestation. L'année précédente, la mère avait donné naissance après 13 mois également d'un poulain chétif qui périt à l'automne d'une parasitose digestive massive, alors que lui et les autres poulains avaient été vermifugés régulièrement.

Se basant sur l'hypogammaglobulinémie, on peut émettre l'hypothèse d'un trouble de la synthèse des gammaglobulines pour expliquer le manque de résistance de ces poulains. La présence d'un âne dans un troupeau de poulains est certainement défavorable. On ne peut donc que recommander la séparation stricte des poulains et des ânes dans l'élevage. D'autre part, chez les adultes, la présence conjointe d'un âne et d'autres chevaux pourrait aggraver des affections respiratoires infectieuses ou de nature allergique et compromettre la guérison complète.

Résumé

On décrit une bronchite parasitaire chez un poulain de 6 mois vivant en compagnie d'ânes.

Dictyocaulus arnfieldi dont l'hôte habituel est l'âne est responsable de cette infestation. Les symptômes étaient une bronchite subaiguë avec dyspnée, des altérations légères de la formule sanguine et une dysglobulinémie. Le fenbendazol se révéla actif pour le traitement du poulain, par contre les ânes semblent résistants à ce traitement.

Zusammenfassung

Eine parasitäre Bronchitis bei einem Fohlen von 6 Monaten, das mit Eseln auf der gleichen Weide lief, wird beschrieben.

Dictyocaulus arnfieldi, der gewöhnlich den Esel parasitiert, war für die Infestation verantwortlich. Die Symptome waren jene einer subakuten Bronchitis mit Dyspnoe, leichte Veränderungen des Blutbildes und eine Dysglobulinaemie. Ein Behandlungsversuch zeigte die Wirksamkeit von Fenbendazol beim Fohlen, während der Effekt bei den Eseln ausblieb.

Riassunto

Si descrive una bronchite verminosa in un puledro di 6 mesi che stava sullo stesso pascolo con parecchi asini. *Dictyocaulus arnfieldi*, parassita comune dell'asino, era la causa dell'infestazione. I sintomi clinici erano quelli di una bronchite subacuta con dispnea, leggere alterazioni della formula sanguigna, e una disglobulinemia. Il trattamento con Fenbendazolo si mostrava efficace nel puledro, mentre che rimase senza effetto negli asini.

Summary

A parasitic bronchitis in a foal is described. The animal had been on pasture with a group of donkeys. The causative parasite was *Dictyocaulus arnfieldi*, usually present in donkeys. Clinical symptoms in the foal were those of a subacute bronchitis with dyspnoea, slight haematological changes and dysglobulinaemia. Fenbendazole was found to be efficient in the foal, but to have no effect in the donkeys.

Bibliographie

Clayton H. M., Neave R. M. S.: Efficacy of mebendazole against *Dictyocaulus arnfieldi* in the donkey. *Vet. Rec.* 104, 571-572 (1979). – Round M. C.: Lungworm infection (*Dictyocaulus arnfieldi*) of horses and donkeys. *Vet. Rec.* 99, 393-395 (1976). – Urch D. L. and Allen W. R.: Studies on fenbendazole for treating lung and intestinal parasites in horses and donkeys. *Equine Vet. J.* 12, 74-77 (1980).

Remerciements

Nos remerciements vont à Monsieur le Professeur B. Hörning, Laboratoire parasitologique vétérinaire de l'Université de Berne, qui nous a aidé à identifier le parasite.

Nous le remercions également pour la photographie et ses conseils pour le manuscrit.

Régistration du manuscrit: 19 octobre 1982

BUCHBESPRECHUNG

Atlas des poils de mammifères d'Europe. Par *Sylvain Debrot*, sous la direction du Prof. Claude Mermod, avec la collaboration technique de *Gérald Fivaz*, dessins de *Jean-Marc Weber*. Editeur: Institut de Zoologie de l'Université de Neuchâtel (Directeur: Prof. A. Aeschlimann), Ch. de Chantemerle 22, 2000 Neuchâtel. 1982, 280 pp., Fr. 30.—

Wenn der Rezensent auch nicht unbedingt kompetent ist, einen «Haar-Atlas» fachlich zu besprechen, so sei es ihm doch vergönnt, ein Werk vorzustellen, das von Mitarbeitern eines befreundeten Institutes verfasst wurde. Bei der parasitologischen Untersuchung von Raubtieren stösst man oft auf Tierhaare, deren Herkunft bisweilen von Interesse ist.

Beschrieben und abgebildet werden die Haare von 89 Wildsäugetieren, die in Europa heimisch sind oder durch den Menschen importiert wurden (wie z. B. Waschbär, Marderhund, Bismarrratte, Nutria). Die Katze wird wegen ihres Herumstreifens als Wildtier angesehen, der Hund und die anderen Haustiere sowie einige nur begrenzt vorkommende Wildtierarten, wie z. B. Robben, Eisbär und Sikahirsch, werden nicht berücksichtigt – der Titel des Buches ist also etwas ungenau. Von den Fledermäusen wird nur die Langohrfledermaus (*Plecotus auritus*) aufgeführt, da die Chiropteren eine relativ homogene Gruppe im Hinblick auf ihre Haarstruktur darstellen.

Der sorgfältig redigierte Text sowie die ausgezeichneten schematischen und photographischen Abbildungen werden allen Tierärzten von Nutzen sein, die sich interessehalber oder aus forensischen Gründen mit der Identifizierung von Tierhaaren beschäftigen. Die Namen der Tiere sind in lateinischer, französischer, italienischer, englischer und deutscher Sprache angegeben und am Schluss des Bandes noch einmal in entsprechenden Indices zusammengefasst – eine wertvolle Hilfe für jeden, der sich gelegentlich mit der korrekten Übersetzung oder Interpretation von Speziesbezeichnungen «herumschlagen» muss.

B. Hörning, Bern

VERSCHIEDENES

Preise 1983 für Separatdrucke des Schweizer Archivs für Tierheilkunde

Wie uns der Verlag im Januar mitteilte, sind die Preise für Sonderdrucke erneut angehoben worden. Augenblicklich präsentieren sie sich wie folgt:

Separatdrucke

ohne Umschlag, Papier gleich wie Inhalt, mit speziellem Separatdruckvermerk auf der 1. Seite des Artikels

Verkaufspreise an Autoren

Umfang:	50 Ex.	100 Ex.	+ 100 Ex.
4– 8 Seiten	Fr. 123.—	Fr. 153.—	Fr. 80.—
10–14 Seiten	Fr. 142.—	Fr. 190.—	Fr. 116.—
16–24 Seiten	Fr. 164.—	Fr. 220.—	Fr. 153.—

Redaktion