Zeitschrift: Schweizer Archiv für Tierheilkunde SAT : die Fachzeitschrift für Tierärztinnen und Tierärzte = Archives Suisses de Médecine Vétérinaire ASMV : la revue professionnelle des vétérinaires

Herausgeber: Gesellschaft Schweizer Tierärztinnen und Tierärzte

Band: 126 (1984)

Artikel: Zur Pathogenese der Podotrochlose

Autor: Fricker, C. / Hauser, B.

DOI: https://doi.org/10.5169/seals-589437

Nutzungsbedingungen

Die ETH-Bibliothek ist die Anbieterin der digitalisierten Zeitschriften auf E-Periodica. Sie besitzt keine Urheberrechte an den Zeitschriften und ist nicht verantwortlich für deren Inhalte. Die Rechte liegen in der Regel bei den Herausgebern beziehungsweise den externen Rechteinhabern. Das Veröffentlichen von Bildern in Print- und Online-Publikationen sowie auf Social Media-Kanälen oder Webseiten ist nur mit vorheriger Genehmigung der Rechteinhaber erlaubt. Mehr erfahren

Conditions d'utilisation

L'ETH Library est le fournisseur des revues numérisées. Elle ne détient aucun droit d'auteur sur les revues et n'est pas responsable de leur contenu. En règle générale, les droits sont détenus par les éditeurs ou les détenteurs de droits externes. La reproduction d'images dans des publications imprimées ou en ligne ainsi que sur des canaux de médias sociaux ou des sites web n'est autorisée qu'avec l'accord préalable des détenteurs des droits. En savoir plus

Terms of use

The ETH Library is the provider of the digitised journals. It does not own any copyrights to the journals and is not responsible for their content. The rights usually lie with the publishers or the external rights holders. Publishing images in print and online publications, as well as on social media channels or websites, is only permitted with the prior consent of the rights holders. Find out more

Download PDF: 13.07.2025

ETH-Bibliothek Zürich, E-Periodica, https://www.e-periodica.ch

Schweiz. Arch. Tierheilk. *126,* 333–338, 1984

Aus dem Institut für Veterinärpathologie der Universität Zürich
(Direktor: Prof. Dr. Dr. h.c. H. Stünzi)

Zur Pathogenese der Podotrochlose[1]

von *Ch. Fricker und B. Hauser*[2]

Obwohl die Pathomorphologie der Podotrochlose von verschiedenen Autoren weitgehend übereinstimmend beschrieben wird, gehen die Meinungen über deren Pathogenese nach wie vor stark auseinander.

Das kranke Strahlbein imponiert durch einen verstärkten Umbau des Knochengewebes. Die Umstrukturierung beginnt in der marknahen Kompakta mit einer Erweiterung der Havers'schen Kanäle. In der Folge werden die marknahen Kompaktaschichten durch Osteoklasten abgebaut, so dass der Markraum an Ausdehnung zunimmt. *Wintzer* bezeichnet diesen Vorgang als «exzentrische Atrophie» [24].

Ein ähnlicher Prozess findet gleichzeitig in der subchondralen Kompakta statt. Auch hier beobachtet man primär eine Erweiterung der Havers'schen Kanäle, die in der Folge zu grossen Spalträumen zusammenschmelzen. Diese Spalträume werden mit zellreichem Fasergewebe ausgefüllt.

Mit dem Fortschreiten des Substanzverlustes im subchondralen Knochengewebe treten im darüberliegenden Faserknorpel degenerative Veränderungen auf.

Neben den beschriebenen Abbauvorgängen wird auch stets neuer Knochen zugebildet [23, 24].

Die Vaskularisation des kranken Strahlbeins wurde eingehend von *Colles* untersucht [8]. Charakteristisch ist die verstärkte arterielle Versorgung durch das Periost, sowie die Ausbildung eines diffusen Gefässnetzes innerhalb der Kompakta und Spongiosa. In einem Teil der das Strahlbein versorgenden Gefässe wurden auch stets Verschlüsse beobachtet.

Über die Pathogenese der Strahlbeinlahmheit gibt es folgende alternative Vorstellungen:

1. Die Podotrochlose ist die Folge einer mechanischen Überbeanspruchung des Strahlbeins. Als Ursache werden Druckkräfte [19, 22, 23], die Wechselwirkung von Druck- und Zugkräften [24], und Schäden durch Erschütterungen [1] diskutiert.

2. Die Podotrochlose ist die Folge einer Ischämie [8, 9, 11, 12, 14, 15].

Obwohl die erste Vorstellung weder im Experiment, noch durch Analogieschlüsse zu in der Humanmedizin bekannten, ähnlichen Erkrankungen gestützt wird, ist sie sehr verbreitet. Demgegenüber zeigen experimentelle Untersuchungen, dass Knochengewebe in Folge einer Ischämie Veränderungen zeigt, wie wir sie im kranken Strahlbein vorfinden [5]. Die gleichen Merkmale weist auch der menschliche Knochen bei chroni-

---

[1] Herrn Professor Dr. Arnold Müller zum 60. Geburtstag gewidmet.

[2] Adresse der Verfasser: Winterthurerstrasse 260, CH-8057 Zürich

schen Gefässverschlusserkrankungen auf [6]. Demnach dürfen die Umbauvorgänge im kranken Strahlbein als Folge einer Ischämie und nicht, wie *Ostblom* [18] meint, als Beweis für deren Ausschluss gewertet werden.

Verschlüsse der Digitalarterien wurden beim Pferd bereits von verschiedenen Autoren beschrieben [3, 13, 20]. Ihre mögliche Bedeutung für die Entstehung der Strahlbeinlahmheit wurde erst nach der Einführung der Antikoagulations-Therapie in Erwägung gezogen [10]. Spätere Untersuchungen zeigten, dass bei strahlbeinlahmen Pferden deutlich mehr Arterienverschlüsse vorgefunden wurden als bei gesunden Kontrolltieren [12]. Thermographische Messungen bestätigen, dass bei strahlbeinlahmen Pferden eine Minderdurchblutung im Bereich der Zehe vorliegen muss [21].

Material und Methode

Bei 10 wegen Strahlbeinlahmheit geschlachteten Pferden wurden die Digitalarterien präpariert. Je 2 Gewebsproben aus der A. digitalis palmaris medialis und lateralis sowie 1 aus der A. digitalis palmaris communis in Fesselgelenksnähe wurden formaldehydfixiert, zu Paraffinschnitten verarbeitet und mit Hämalaun-Eosin, Hämalaun-Weigert's Elastica und gelegentlich mit Berlinerblau gefärbt.

Resultate

Bei sämtlichen Tieren fanden sich plaqueartige bis ausgedehnte Intimaverdickungen, welche das Gefässlumen einengten bis total verschlossen. Sie bestanden hauptsächlich in der Zubildung von dichtgefügtem, gelegentlich hyalinem Kollagenfasergewebe unter variierender Beteiligung von glatter Muskulatur. Vor allem umfangreiche Intimawucherungen wurden im allgemeinen von unregelmässig konturierten, endothelausgekleideten Hohlräumen durchzogen und von der Media her mit feinen Vasa vasorum durchwachsen. Die Lamina elastica war auf Höhe der Veränderungen durchwegs rupturiert, aufgesplittert oder weitgehend fragmentiert, wobei Bruchstücke bis weit in die Intima hineinverfrachtet sein konnten. Vor allem ausgeprägte Intimaveränderungen wurden in der Regel von Kollagenfaserzubildung und einem Schwund glatter Muskulatur in der Media begleitet. In je 1 Fall waren ein akuter Abscheidungsthrombus mit beginnender Fibroblastendurchwucherung, Hämosiderinablagerungen in der Media einer total verschlossenen Arterie und herdförmige Media-Metaplasien zu Knochen zu beobachten. Eindeutige Hinweise auf entzündliche Prozesse fehlten durchwegs.

Abb. 1 Organisierter und vaskularisierter alter Abscheidungsthrombus mit Perforation der Lamina elastica interna, Weigert's Resorcin-Fuchsin, schwache Vergrösserung.
Abb. 2 Alter rekanalisierter Thrombus im Längsschnitt, Ruptur der Lamina elastica interna; Weigert's Resorcin-Fuchsin, schwache Vergrösserung.
Abb. 3 Totalverschluss einer Arterie durch einen alten, organisierten Abscheidungsthrombus; Weigert's Resorcin-Fuchsin, schwache Vergrösserung.
Abb. 4 Frischer wandständiger Abscheidungsthrombus mit beginnender Fibroblasten- und Endotheleinwanderung; Weigert's Resorcin-Fuchsin, mittlere Vergrösserung.

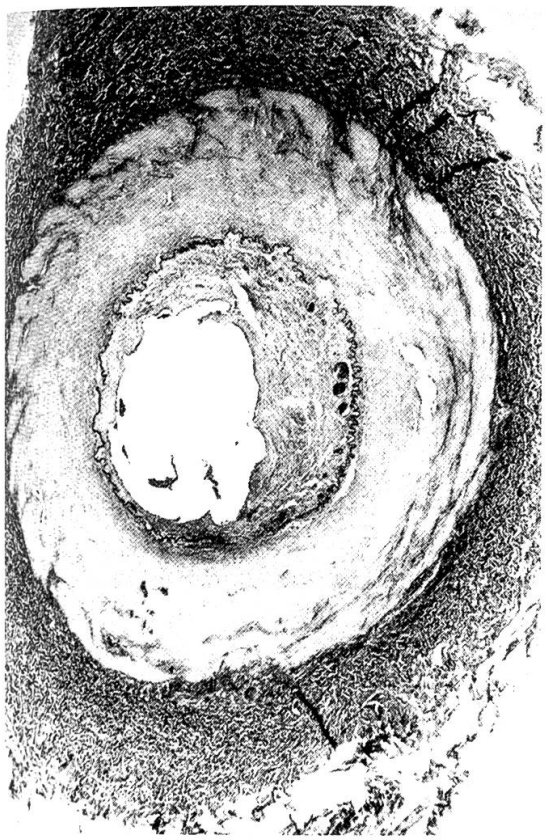

1

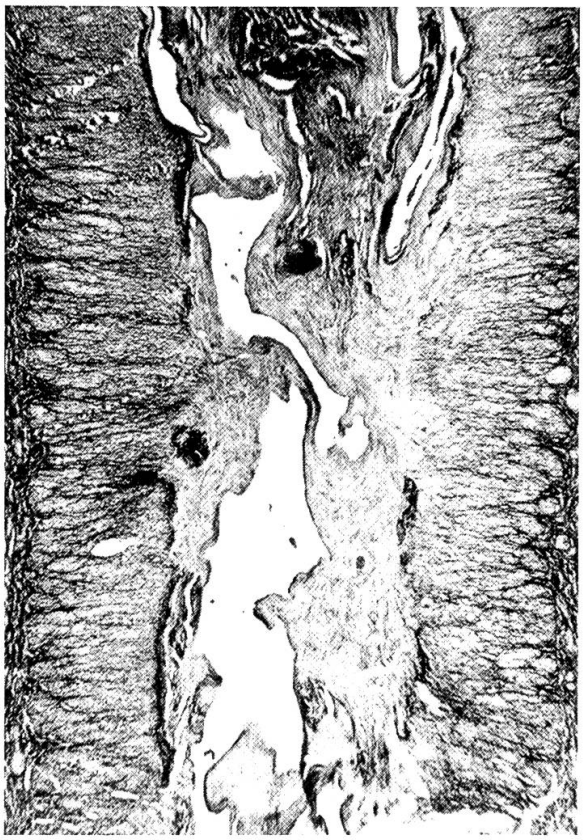

2

3

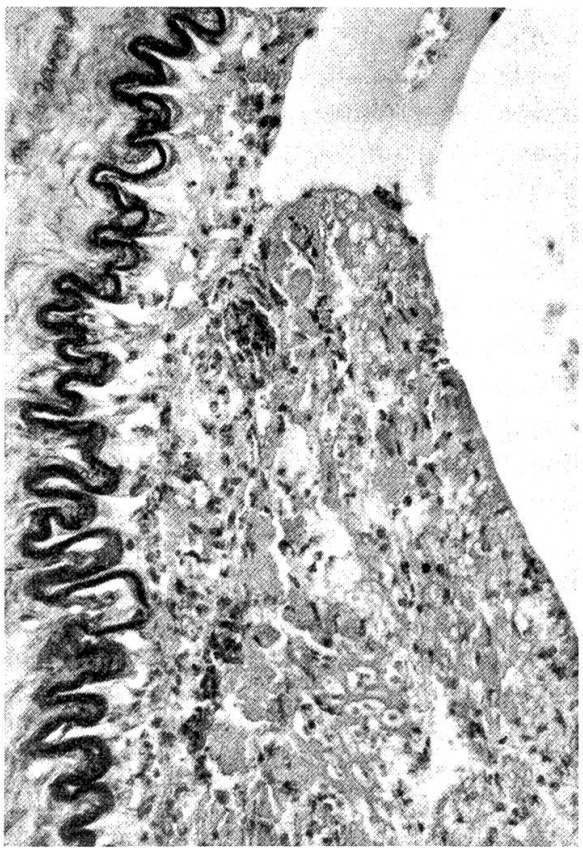

4

Diskussion

Auf Grund der vorgefundenen histologischen Befunde kann die von *Köhler* [13] ursprünglich angenommene Ähnlichkeit zu der beim Menschen bekannten Endarteriitis obliterans ausgeschlossen werden. Um Missverständnissen in der Nomenklatur vorzubeugen, wurde für die vorliegenden Gefässschäden anfänglich die Bezeichnung «Endarteriitis obliterans equi» vorgeschlagen [12], wobei auf Grund der nicht vorhandenen Entzündung der Terminus «Angiopathia obliterans equi» dem Krankheitsbild besser entspräche. Wir schliessen uns der Meinung von *Bibrack* [3] an, dass die vorliegenden Verschlüsse durch mechanische Insulte bedingt sein müssen. Für eine mechanische Genese sprechen zusätzlich folgende Fakten:

- Von den arteriellen Gewebsschichten ist die Tunica intima für mechanische Insulte am empfindlichsten [7].
- Die geschädigten Arterien sind stets am Fessel, dem Ort der grössten «Unruhe», lokalisiert [3, 11, 12, 13].
- Die Podotrochlose beschränkt sich fast ausschliesslich auf die Vorderbeine. Die Vorderbeine sind einer stärkeren Belastung ausgesetzt.
- Bedingt durch die asymmetrische Gefässaufzweigung obliegt die A. digitalis palmaris medialis einer stärkeren mechanischen Beanspruchung [12]. Totale Verschlüsse werden überwiegend an diesem Gefässteil vorgefunden [3, 12].
- Ähnliche Gefässschäden treten auch beim Menschen als Folge von chronisch-mechanischen Insulten auf [2].

Der klinische Erfolg der von *Colles* [9] empfohlenen Antikoagulations-Therapie kann bei den vorliegenden Gefässschäden wie folgt erklärt werden:

Durch die Antikoagulation wird die lokale Reaktion an der schon verletzten Tunica interna gehemmt. Unter dem medikamentösen Schutz bilden sich keine wesentlichen neuen Verschlüsse und es entsteht zunehmend ein leistungsfähiger Kollateralkreislauf. Es ist daher verständlich, dass sich der Therapie-Erfolg erst nach einigen Wochen einstellt.

Verschiedene Untersucher halten die Vererbung der Strahlbeinlahmheit für wahrscheinlich [16, 17, 19].

Für eine Disposition spricht die Beobachtung von *Branscheid* [4], dass bei strahlbeinlahmen Pferden stets auch die Strahlbeine der Nachhand, wenn auch deutlich geringgradiger, verändert sind. Die Häufung der Erkrankung bei 6- bis 8jährigen Pferden dürfte einerseits durch die stärkere Belastung in diesem Alter und anderseits durch eine dispositionelle Schwäche des arteriellen Gewebes bedingt sein.

Eine altersbedingte, physiologische Umstrukturierung des arteriellen Gewebes ist beim Menschen bekannt. Sie führt zu einer Abnahme der Elastizität, der Reissfestigkeit und der Kontraktilität [7]. Möglicherweise findet bei den an Podotrochlose erkrankten Pferden eine Schwächung der Gefässwände durch eine vorzeitige Alterung des Gewebes statt.

Zusammenfassung

Bei 10 wegen Podotrochlose geschlachteten Pferden wurden die Digitalarterien histologisch untersucht. Bei sämtlichen Tieren wurden Intimaverdickungen festgestellt, welche oft zum totalen Lu-

menverschluss führten. Die Veränderungen werden als Folge einer mechanischen Beschädigung der inneren Gefässwandschichten betrachtet und als Ursache der Podotrochlose diskutiert.

Résumé

L'examen histologique des artères digitales de 10 chevaux abattus pour cause de podotrochlose a révélé un épaississement de la tunique interne (intima) qui, souvent, oblitérait toute la lumière vasculaire. Ces altérations sont supposées être la conséquence de traumatismes mécaniques infligés aux couches internes des vaisseaux sanguins et nous considérons la possibilité qu'elles soient à l'origine de la maladie naviculaire.

Riassunto

Vennero esaminate istologicamente le arterie digitali di 10 cavalli macellati per podotrochleite. Si accertò in tutti gli animali un ispessimento dell'intima, che spesso obliterava totalmente il lume. Queste alterazioni sono considerate la conseguenza della traumatizzazione degli strati interni dei vasi sanguigni e ritenute cause che determinano la malattia navicolare.

Summary

Digital arteries were histologically examined in 10 horses slaughtered as a result of navicular disease. Focal or widespread fibrous intima thickenings leading to partial or total occlusions of the arterial lumen were observed in all animals. The changes were interpreted as results of a traumatic vessel wall lesion and discussed as cause of navicular disease.

Literaturverzeichnis

[1] *Adams O. R.:* Lameness in Horses, Lea & Febiger, Philadelphia [1976]. [2] *Benedict K. T. et al.:* The Hypothenar Hammer Syndrome. Radiology 111, 57–60 (1974). – [3] *Bibrack B.:* Über die formale und kausale Genese der Zehenarterienobliteration beim Pferd. Zbl. vet. med. Reihe A 10, 67–84 (1963). – [4] *Branscheid W. J.:* Untersuchungen an der Hufrolle mit und ohne Hufrollenerkrankung (Podotrochlose). Diss. Stuttgart-Hohenheim (1977). – [5] *Brookes M.:* Sequelae of experimental partial ischaemia in long bones of the rabbit. Anat. *94,* 552–561 (1960). – [6] *Brookes M.:* The vascular reaction of tubular bone to ischaemia in peripheral occlusive vascular disease. J. Bone Jt. Surg. 42 B, 110–125 (1960). – [7] *Buri P.:* Traumatologie der Blutgefässe, Verlag Hans Huber, Bern, Stuttgart, Wien (1973). – [8] *Colles C. M., Hickman J.:* The arterial supply of the navicular bone and its variations in navicular disease. Equine vet. J. *9,* 150–154 (1977). – [9] *Colles C. M.:* Navicular disease and its treatment. In Practice, March, 29–35 (1982). – [10] *Fricker Ch., Riek W., Hugelshofer J.:* Ein Versuch, die positive Wirkung der Langzeitantikoagulationstherapie bei der Strahlbeinlahmheit (Podotrochlose) des Pferdes zu erklären. Schweiz. Arch. Tierheilk. *123,* 157–159 (1981). – [11] *Fricker Ch., Riek W., Hugelshofer J.:* Der Verschluss der Digitalarterien als Lahmheitsursache beim Pferd. Schweiz. Arch. Tierheilk. *123,* 235–240 (1981). – [12] *Fricker Ch., Riek W., Hugelshofer J.:* Occlusion of the digital arteries – A model for pathogenesis of navicular disease. Equine vet. J. *14,* 203–207 (1982). – [13] *Köhler H.:* Endarteriitis obliterans der Zehenarterien beim Pferd. Frankfurt. Z. Path. *62,* 326–344 (1951). – [14] *Nemeth F.:* Arteriosclerosis and filariasis as possible etiologic factors in the pathogenesis of sesamoiditis and navicular disease in the horse. Neth. J. vet. sci. *5,* 65–71 (1972). – [15] *Nemeth F.:* Prognose, Therapie und Pathogenese der Gleichbeinlahmheit. Tierärztl. Prax. *2,* 287–298 (1974). – [16] *Numans S. R., Van der Watering C. C.:* Navicular disease: podotrochlitis chronica aseptica podotrochlosis. Equine vet. J. *1,* 1–7 (1973). – [17] *Mey G. J. W., Van der Kleyn E. F., Van der Watering C. C.:* An investigation into the heriditary tendency for navicular disease. T. v. Diergen. *19,* 1261–1271 (1967). – [18] *Ostblom L., Lund C., Melsen F.:* Histological study of navicular bone disease. Equine vet. J. *14,* 199–202 (1982). – [19] *Oxspring G. E.:* The radiology of navicular disease with observations on its pathology. Vet. Rec. *15,* 1433–1477 (1935). – [20] *Schummer A.:* Blutgefässe und Zirkulationsverhältnisse im Zehenendorgan des Pferdes. Gegenbauers morphol. Jrb. *91,* 568–649 (1951). – [21] *Tur-*

ner T. A., Fessler J. F., Lamp M. Pearce J. A., Geddes L. A.: Thermographic evaluation of horses with podotrochlosis. Am. J. Vet. Res. *44,* 535–539 (1983). – [22] *Westhus M.:* Über das Wesen, die Diagnostik und die Therapie der Podotrochlitis chronica des Pferdes. Berl. Münch. tierärztl. Wschr. *51,* 781–785 und 792–802 (1938). – [23] *Wilkinson G. T.:* The pathology of navicular disease. Brit. vet. J. *109,* 38–42 und 55–59 (1953). – [24] *Wintzer H. J.:* Zur Podotrochlosis chronica aseptica des Pferdes. Diss. Utrecht (1964).

Manuskripteingang: 1. Dezember 1983

BUCHBESPRECHUNG

«Mensch und Tier», *Studium Generale,* 1984, Verlag M. & H. Schaper, Hannover. 88 Seiten, zahlreiche Abbildungen und Zeichnungen, kartoniert, DM 12.—.

Im Winter 1982/83 hat die Tierärztliche Hochschule Hannover – einer alten Tradition folgend – wieder die Idee des «Studium Generale» aufgegriffen und eine Vortragsreihe unter dem Thema «Mensch und Tier» durchgeführt. Aufgrund des starken Echos und der vielen Nachfragen wurden die Referate in einem kleinen Band zusammengefasst, den der M. & H. Schaper-Verlag besorgt hat. Es ist sicher legitim, wenn eine Fachhochschule wenigstens zum Beginn ihr «Studium Generale» einer fachverwandten Thematik widmet, umso mehr, als diese zur Zeit im Mittelpunkt vieler Diskussionen steht. Die seit etwa 25 Jahren laufenden Veranstaltungen des «Collegium Generale» der Universität Bern zeigen mit der Vielfalt ihrer Themenkreise, wie weitgespannt ein derartiges, fächerverbindendes und -überspannendes «Studium Generale» in Wirklichkeit zu sein hat.

Sechs Referenten haben im hier wiedergegebenen Zyklus gesprochen, nämlich H.J. Kuhn (Senckenbergische Anatomie, Frankfurt a.M.): Die Stammesgeschichte des Menschen; K. Immelmann (Universität Bielefeld): Menschliches und tierliches Verhalten – Beiträge der Verhaltensforschung zum Verständnis menschlichen Verhaltens; D. Ploog (Max-Planck-Institut für Psychiatrie, München): Verständigungsweisen der Affen und des Menschen im Lichte der Hirnforschung; W. Herre (Institut für Haustierkunde, Universität Kiel): «Sprache» bei Tieren und Menschen; E. Grässer (Professor für Neues Testament, Universität Bonn): Verantwortung für das Tier aus christlicher Sicht; W. Sellert (Prof. Dr. jur., Universität Göttingen): Das Tier in der abendländischen Rechtsauffassung.

Es kann nicht Sache einer kurzen Besprechung sein, die Vorträge im einzelnen zu diskutieren. Jedenfalls deuten sie die grosse Spannweite der Auffassungen an und den durch sie bedingten Konfliktstoff. So kann man sich fragen, wie der Theologe – der das «Recht» des Menschen in Frage stellt, im Interesse seiner Gesundheit Tierversuche zu machen – sich je mit dem Hirnforscher finden wird, der dem Glauben huldigt, durch anatomisch-physiologische Untersuchungen am Affen Relevantes für die nur-menschliche, benennende und begriffliche Sprache zu finden. Es fällt übrigens – auch im Beitrag von Herre – auf, dass die schon 80jährigen Erkenntnisse eines andern Norddeutschen, Ludwig KLAGES[1], mit keinem Wort Erwähnung finden. Offenbar sind sie unbekannt.

Die Lektüre des kleinen Bandes aber ist auf jeden Fall lohnend und anregend und jedem am Mensch-Tier-Verhältnis Interessierten – der Tierarzt hat das par définition zu sein – lebhaft zu empfehlen. Es ist erfreulich, dass der Schaper-Verlag auch die Herausgabe der im abgelaufenen Wintersemester gehaltenen Vorträge plant (Das Tier in der Musik; Tierbilder von Franz Marc; Die Stellung des Tieres im alten Ägypten; Die Entstehung der Haustiere; Fliegen als biologisches und technisches Phänomen).

R. Fankhauser, Bern

---

[1] E. Frauchiger: Die Bedeutung der Seelenkunde von Klages für Biologie und Medizin. Bern (H. Huber) 1947