

Die Katze mit der Bauchumfangvermehrung

Autor(en): **Kälin, S. / Berchtold, M. / Lutz, H.**

Objektyp: **Article**

Zeitschrift: **Schweizer Archiv für Tierheilkunde SAT : die Fachzeitschrift für Tierärztinnen und Tierärzte = Archives Suisses de Médecine Vétérinaire ASMV : la revue professionnelle des vétérinaires**

Band (Jahr): **126 (1984)**

PDF erstellt am: **22.07.2024**

Persistenter Link: <https://doi.org/10.5169/seals-590119>

Nutzungsbedingungen

Die ETH-Bibliothek ist Anbieterin der digitalisierten Zeitschriften. Sie besitzt keine Urheberrechte an den Inhalten der Zeitschriften. Die Rechte liegen in der Regel bei den Herausgebern.

Die auf der Plattform e-periodica veröffentlichten Dokumente stehen für nicht-kommerzielle Zwecke in Lehre und Forschung sowie für die private Nutzung frei zur Verfügung. Einzelne Dateien oder Ausdrucke aus diesem Angebot können zusammen mit diesen Nutzungsbedingungen und den korrekten Herkunftsbezeichnungen weitergegeben werden.

Das Veröffentlichen von Bildern in Print- und Online-Publikationen ist nur mit vorheriger Genehmigung der Rechteinhaber erlaubt. Die systematische Speicherung von Teilen des elektronischen Angebots auf anderen Servern bedarf ebenfalls des schriftlichen Einverständnisses der Rechteinhaber.

Haftungsausschluss

Alle Angaben erfolgen ohne Gewähr für Vollständigkeit oder Richtigkeit. Es wird keine Haftung übernommen für Schäden durch die Verwendung von Informationen aus diesem Online-Angebot oder durch das Fehlen von Informationen. Dies gilt auch für Inhalte Dritter, die über dieses Angebot zugänglich sind.

Aus der Praxis – Für die Praxis

Die Katze mit der Bauchumfangvermehrungvon S. Kälin, M. Berchtold¹ und H. Lutz

Im Rahmen der Reihe «Klini-Quiz» wird dieses Mal ein Fall bei einer Katze vorgestellt. Zu jeder Frage werden vier Antworten angeboten, von denen jeweils nur eine als die beste anzusehen ist. Die verschiedenen Antwortangebote sind in Klammern mit einer Zahl versehen, die auf einen Kommentar (Seite 374 ff.) hinweist. Stimmt Ihre Ansicht mit derjenigen der Autoren überein, so weist ein → darauf hin, dass Sie mit dem Text weiterfahren können. Andernfalls sollten Sie das Antwortangebot nochmals kritisch überprüfen. Zahlen in eckigen Klammern beziehen sich auf Literaturhinweise.

Frau Meier kommt mit ihrer 4jährigen, weiblichen Katze in die Sprechstunde. Die Katze ist seit 3 Tagen etwas unlustig, frisst weniger als sonst und weist eine leicht erhöhte Temperatur auf (39,6°). Trotz eingehender Untersuchung können Sie keine Veränderungen feststellen, die das leichtgradig gestörte Allgemeinbefinden erklären würden. Da sowohl die feline infektiöse Peritonitis (FIP) als auch die Infektion mit dem feline Leukosevirus (FeLV) nicht selten mit derartig unspezifischen Symptomen beginnen, entnehmen Sie eine Blutprobe zur Erstellung eines Blutstatus. Eine zweite Probe schicken Sie an das medizinische Labor des Tierspitals mit der Bitte um Untersuchung bezüglich FIP und FeLV.

1. Worauf beruht der FIP-Test im Katzenblut, wie er routinemässig durchgeführt wird?
 - a. Nachweis von Coronaviren im Serum (1)
 - b. Nachweis von Coronaviren in den Leukozyten (12)
 - c. Nachweis von pathognomonisch durch FIP-Viren geschädigten Blutzellen (54)
 - d. Bestimmung des Antikörpertiters gegen Coronavirus (21)

2. Worauf beruht der routinemässig durchgeführte Leukosetest?
 - a. Bestimmung des Antikörpertiters gegen Leukosevirus (49)
 - b. Nachweis von FeLV-Antigen im Serum mittels ELISA (37)
 - c. Nachweis von tumorös entarteten Leukozyten im Blutaussstrich (4)
 - d. Nachweis des zytopathischen Effektes von Leukoseviren in der Organkultur (Katzenmilz) (28)

¹ Adresse: Winterthurerstr. 260, CH-8057 Zürich

Sie injizieren der Katze vorsorglich Antibiotika, geben der Besitzerin die gleichen Antibiotika in Kapselform zur oralen Nachbehandlung mit und ersuchen sie, die Katze wieder vorzustellen, wenn sich deren Befinden nicht deutlich bessert.

3. Nach 2 Tagen erhalten Sie vom Labor die Mitteilung, dass der FeLV-Test positiv verlief. Sie schliessen daraus, dass die Katze
 - a. sich in einer virämischen Phase befindet (5)
 - b. sich höchstens vor zwei Wochen mit Leukosevirus infiziert haben muss (15)
 - c. mit Leukosevirus Kontakt hatte und die Infektion einen chronischen Verlauf nimmt, wie das bei Leukoseviren immer der Fall ist (51)
 - d. mit grösster Wahrscheinlichkeit an Leukose erkrankt ist (42)

4. Der Antikörpertiter gegen FIP-Virus war 1:400 positiv. Dieser Befund
 - a. sagt aus, dass die Katze virämisch und an manifester FIP erkrankt ist (31)
 - b. sagt nichts aus, da die Höhe des Antikörpertiters gegen FIP-Virus diagnostisch leider nicht verwertbar ist (20)
 - c. ist zusammen mit der Bauchumfangvermehrung höchst verdächtig für eine manifeste Infektion mit FIP-Virus (43)
 - d. sagt aus, dass die Katze mit Sicherheit nicht an FIP erkrankt ist. Diese Titerhöhe gilt als absolut genügend zum Schutz gegen eine Infektion mit Coronaviren (6).

Der Blutstatus fiel folgendermassen aus:

(Normalwerte [1] sind in Klammern gesetzt)

Hämatokrit:	49 % (24–45)
Hämoglobin:	17,3 g/dl (8,0–14,0)
Erythrozyten:	$11,6 \times 10^6/\mu\text{l}$ (5,5–10)
MCH:	14,9 pg (13,0–17,0)
MCHC:	35 g/dl (31,0–35,0)
MCV:	42 fl (40,0–55,0)

Leukozyten total: 11 300/ μl (5500–19 500)

Leukozytendiff.:	in %	pro μl
Stabkernige Neutrophile	1,5 (0– 3)	170 (0–300)
Segmentkernige Neutrophile	88,0 (35–75)	9944 (2500–12 500)
Eosinophile	2,5 (2–12)	283 (0–1500)
Basophile	– (selten)	– (selten)
Monozyten	4,5 (1– 4)	508 (0–850)
Lymphozyten	3,5 (20–55)	395 (1500–7000)

5. Sie überlegen sich, ob die Werte des Blutstatus mit Leukose bzw. FIP vereinbar wären. Welche der folgenden Aussagen ist richtig?
 - a. Die absolute Lymphopenie ist unvereinbar mit FIP (10)
 - b. Ausser der primär leukämischen lymphatischen Leukose (true leukemia) wäre jede lympho-proliferative Leukoseform mit obigem Blutstatus vereinbar (52)

- c. Das Blutbild spricht für eine myeloproliferative Leukoseform (22)
- d. Im Fall von Leukose findet man regelmässig unreife Vorstufen von Blutzellen im Ausstrich. Dies trifft hier nicht zu, also kann Leukose ausgeschlossen werden (38)

Zwei Wochen nach der ersten Konsultation wird die Katze erneut vorgestellt. Frau Meier berichtet, dass das Allgemeinbefinden der Katze sich in den letzten 3 Tagen zusehends verschlechtert habe. Das Tier verkrieche sich, fresse immer weniger und trinke seit einer Woche vermehrt. Ganz besonders sei ihr aufgefallen, dass der Bauchumfang der Katze in dieser Zeit stark zugenommen habe.

Bei der Untersuchung fällt Ihnen sofort das sehr umfangreiche Abdomen bei der kachektischen Katze auf. Die Allgemeinuntersuchung ergibt folgende Befunde: Puls 160 min⁻¹, Qualität gut. T 39,0 °C. Schleimhäute blassrosa. Atemfrequenz normal. Auskultation von Herz und Lunge ohne besondere Ergebnisse. Körperlymphknoten nicht vergrößert. Abdomen sehr umfangreich, nicht druckempfindlich, aber derart prall, dass die Palpation der inneren Organe unmöglich ist. Die Vulva ist leicht vergrößert und die Haare am ventralen Schamwinkel sind mit wenig mukösem Sekret verklebt.

6. Aufgrund der Bauchumfangvermehrung und der Ergebnisse der Blutuntersuchung besteht vor allem Verdacht auf das Vorliegen folgender Störung

- a. FIP (13)
- b. Leukose, multizentrische Form mit Ascites (27)
- c. Akute Leberschädigung mit Ascites (50)
- d. Feline Cardiomyopathie mit Ascites (44)

7. Wegen des merkwürdigen Vulvabefundes und da es sich um eine nichtkastrierte Katze handelt, ist eine Metropathie nicht auszuschliessen. Um die Anamnese gezielt zu ergänzen, interessiert Sie in erster Linie die Antwort auf folgende Frage:

- a. Hat die Katze schon einmal geworfen (36)
- b. Ist die Katze hormonell vorbehandelt (2)
- c. Wann war die Katze zum letzten Mal raunzig (46)
- d. Seit wann besteht der Scheidenausfluss (56)

Das Gespräch ergibt, dass die Katze jährlich 3 × raunzig wurde und dass sie jedesmal Tabletten zur Brunstunterdrückung verabreicht bekam. Diese Anamnese verstärkt Ihren Verdacht bezüglich einer Metropathie. Zur Abklärung wird eine latero-laterale Röntgenaufnahme angefertigt (Abb. 1)

8. Welches ist Ihre Röntgendiagnose?

- a. Aszites (24)
- b. Normale Trächtigkeit (33)
- c. Dilatierte, mit Flüssigkeit gefüllte Därme (48)
- d. Uterus mit pathologischem Inhalt (17)

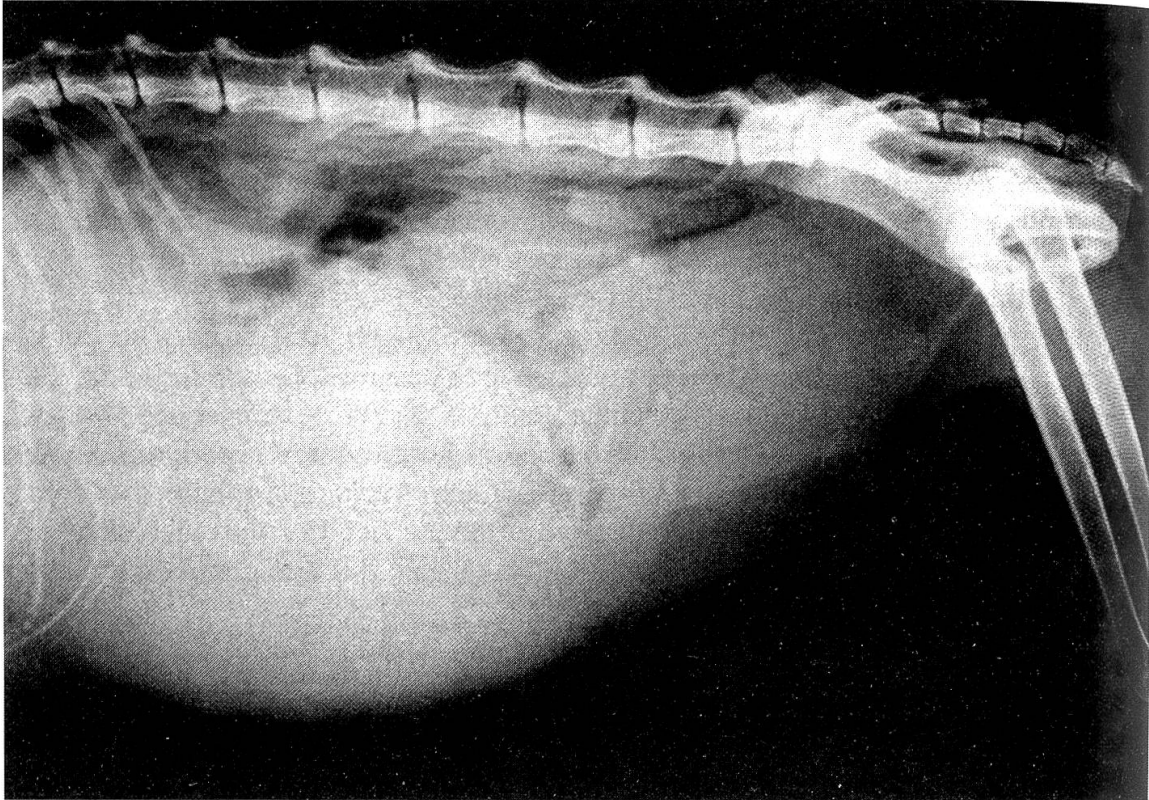


Abb. 1: Röntgenaufnahme bei einer Katze mit einer abnormen Bauchumfangvermehrung.

Die Prognose bei einer Katze mit diesen Befunden (FeLV positiv, FIP-Titer 1:400, Metropathie) ist ungünstig. Zudem stellt eine FeLV-positive Katze eine Infektionsquelle für andere Katzen dar. Da diese Katze jedoch als Einzeltier gehalten wird und keinen freien Auslauf hat, ersucht Frau Meier darum, alles zu unternehmen, was die Katze am Leben erhält.

9. Welcher der folgenden Behandlungsmöglichkeiten geben Sie den Vorzug?

- a. Orale Verabreichung von Antibiotika (8)
- b. Verabreichung von Prostaglandinen (30)
- c. Ovariohysterektomie (55)
- d. Uterusspülung nach Laparotomie (41)

10. Die Pyometra ist häufig vergesellschaftet mit einer

- a. bakteriellen Harnwegsinfektion (18)
- b. hämolytischen Anämie (39)
- c. Immunkomplex-Glomerulonephritis (25)
- d. Bakteriämie (3)

11. Um den Grad einer eventuellen Nierenschädigung abzuschätzen, bestimmen Sie den Blutharnstoff. Er beträgt 103 mg%. Dieser Wert ist
- normal (14)
 - mässig erhöht (53)
 - massiv erhöht (32)
 - unbedenklich, denn Katzen mit einer Anorexie können den Harn stark konzentrieren und eine Azotämie entwickeln (40)

12. Frau Meier hat am Anfang erwähnt, dass die Katze seit einer Woche vermehrt trinkt. Welche der nachstehenden möglichen Ursachen für Polydipsie kann im Zusammenhang mit wiederholter Gestagenbehandlung auftreten?
- Chronisch interstitielle Nephritis (19)
 - Diabetes mellitus (45)
 - Diabetes insipidus (11)
 - Gesteigerte Stoffwechselaktivität durch hormonelle Behandlung (23)

Sie bestimmen den Blutglukosespiegel; dieser liegt im Normalbereich.

Wegen des hochgradig gestörten Allgemeinbefindens (Hämatokrit, Harnstoff) wird bereits vor der Operation ein intravenöser Dauerkatheter für eine Tropfinfusion (Elektrolyte, Glukose) gesetzt. Bei der Operation wird ein massiv vergrößerter Uterus festgestellt, der zähflüssigen, glasklaren Schleim enthält (Mucometra).

Die Dauertropfinfusion wird während 48 h fortgesetzt. Drei Tage nach der Operation hat sich der Blutharnstoff normalisiert. Die Katze ist munter und frisst wieder. Die Besitzerin macht sich jedoch Sorgen wegen der positiven Testergebnisse bezüglich FIP und FeLV.

13. Wie gross schätzen Sie das Risiko ein, dass eine FIP-seropositive Katze an klinisch manifester FIP erkrankt?
- Weniger als 5 % (9)
 - etwa 25 % (26)
 - etwa 50 %
 - mit einer Wahrscheinlichkeit von mehr als 60 % (47)

14. Wie beurteilen Sie den positiven FeLV-Test?
- Etwa 30–40 % der Katzen bleiben nach Überstehen der virämischen Phase chronisch infiziert (7)
 - Chronisch virämische Katzen sterben zu 90 % an Leukose (34)
 - FeLV kann diaplazentar übertragen werden (29)
 - Alle Katzen, die an Leukose sterben, sind im Test FeLV-positiv (16)

Frau Meier freut sich darüber, dass vorerst alles gut verlaufen ist. Sie hofft, dass die Katze trotz des positiven FeLV-Befundes noch lange am Leben bleibt.

Kommentare

- 1 Im Serum konnten die Viren noch nie nachgewiesen werden
- 2 Richtig. Uteruserkrankungen gehen nicht selten auf eine hormonelle Behandlung (Unterdrückung der Raunze) zurück →
- 3 Nein
- 4 Tumorzellen erscheinen bei Leukose nicht obligat im Blut
- 5 Richtig →
- 6 Falsch. FIP ist eine Immunkomplexerkrankung und wird erst dann manifest, wenn genügend Antikörper vorhanden sind [6, 11]
- 7 Nur 2–6 % der freilebenden Katzen bleiben chronisch infiziert. In Katzenkollektiven (z. B. auf Bauernhöfen, in Privathaushalten, Zuchten und Katzenheimen) kann der Anteil der persistierend virämischen Tiere wesentlich höher liegen
- 8 Sie erreichen dadurch weder wirksame Antibiotikakonzentrationen im Uteruslumen noch die Entleerung des Uterusinhalts
- 9 Richtig, stimmt mit Literaturangaben [10] überein →
- 10 Bei FIP ist eine absolute und relative Lymphopenie zu erwarten, im klassischen Fall jedoch kombiniert mit einer relativen und absoluten Neutrophilie und leichter normochromer Anämie
- 11 Wird im Zusammenhang mit Pyometra diskutiert
- 12 Ist in seltenen Fällen unter speziellen Laborverhältnissen gelungen, eignet sich aber nicht für die Routinediagnostik
- 13 Richtig →
- 14 Eine der Alternativen ist richtig
- 15 Falsch. Erst mehrere Wochen nach der Erstinfektion ist Virusantigen im Routineverfahren nachweisbar [2]
- 16 Nur ca. 70 % der Katzen mit Leukose sind FeLV-positiv
- 17 Richtig →
- 18 Wäre eine Ausnahme
- 19 Falsch
- 20 Doch
- 21 Richtig →
- 22 Die myeloproliferative Leukoseform ist gekennzeichnet durch eine ausgeprägte Anämie. Ferner wäre eine Linksverschiebung zu erwarten, evtl. mit atypischen Granulozyten
- 23 Nicht bekannt
- 24 Die Organe liessen sich nicht so deutlich voneinander abgrenzen
- 25 Richtig →
- 26 Falsch
- 27 Bei der multizentrischen Form wären die Körperlymphknoten vergrößert
- 28 Leukoseviren können Zellen transformieren, bewirken aber keinen zytopathischen Effekt [5]
- 29 Richtig →

- 30 Kann bei Zuchtkatzen versucht werden, wenn das Allgemeinbefinden des Patienten nicht gestört ist, mit Prostaglandin F_{2α}. Dosierung: 0,1–0,25 mg/kg Körpergewicht s.c. täglich während 3–5 Tagen. Zusätzlich prophylaktische Antibiotika-Verabreichung. Kurzfristige Nebenwirkungen (Durchfall, Erbrechen) bedürfen keiner Behandlung. Katze in der nächsten Raunze decken
- 31 Beide Aussagen sind falsch. *Weiss und Scott* [9] haben in einer Übersichtsarbeit die wichtigsten Laborverfahren und deren Bedeutung für die Diagnostik der FIP zusammengefasst. Dieser Artikel klärt viele Missverständnisse auf
- 32 Richtig →
- 33 Wenn ein Uterus durch eine normale Trächtigkeit dieses Ausmass erreicht, müssten sich röntgendichte Welpenskelette abbilden
- 34 Nein. Häufiger als an Leukose sterben chronisch virämische Tiere an anderen, durch FeLV bedingten Krankheiten (z. B. Anämie, Leukopenie, durch Immunsuppression bedingte Sekundärinfektionen)
- 35 Falsch
- 36 Bezüglich Uteruserkrankungen besteht kein wesentlicher Unterschied zwischen virginellen Katzen und solchen, die schon einmal gravid gewesen sind
- 37 Richtig [4] →
- 38 Falsch. Nur bei der «true leukemia» (selten auftretende Form der lymphatischen Leukose) findet man mit Sicherheit Tumorzellen im Blutaussstrich. Bei anderen Leukoseformen kann im Spätstadium eine Leukämie auftreten
- 39 Wäre zufällig
- 40 Derart hohe Harnstoffkonzentrationen im Blut können niemals durch Anorexie allein verursacht werden
- 41 Kann bei wertvollen Zuchttieren mit nur geringgradig gestörtem Allgemeinbefinden versucht werden.
- 42 Falsch. Leukose ist eine eher seltene Folge der FeLV-Infektion. Ausserdem sind bei 30% der Leukosen die Virusantigene nicht mehr nachweisbar [7]
- 43 Richtig. 1982 konnte in der Schweiz bei 85% der an FIP erkrankten Katzen (mit histologisch bestätigter Diagnose) ein Antikörpertiter von 1:400 und mehr nachgewiesen werden →
- 44 Kommt kaum in Frage, nachdem die Auskultation von Herz und Lunge unauffällig war
- 45 Richtig [8] →
- 46 Im Unterschied zur Hündin treten Uteruserkrankungen bei der Katze nicht so typisch in den ersten 4–6 Wochen nach der Brunst auf
- 47 Dann hätte unsere Katzenpopulation nicht dieses Ausmass
- 48 Selbst durch maximale Dilatation erreicht ein Darm unmöglich dieses Lumen
- 49 Die Titerbestimmung eignet sich deshalb nicht, weil sowohl bei infizierten, virusausscheidenden wie bei immunen Katzen Antikörper nachweisbar sind [3]
- 50 Bei einer akuten Leberschädigung würde man ikterische Schleimhäute erwarten
- 51 Nein. Bei 20–30% der Katzen, die dem Tierarzt vorgestellt werden und FeLV-positiv sind, kann 4–6 Wochen später kein Virusantigen mehr nachgewiesen werden

- 52 Richtig →
 53 Falsch
 54 Virusinfizierte Blutzellen sind morphologisch nicht unterscheidbar von nicht infizierten [11]
 55 Richtig →
 56 Offenbar erst kurze Zeit, da Ihnen bei der Erstuntersuchung nichts aufgefallen ist

Literatur

[1] *Kirk R. W. and Bistner S. I.*: Handbook of veterinary procedures and emergency treatment, 881–882, 3rd Ed., W.B. Saunders Company, Philadelphia, London, Toronto (1981). – [2] *Lutz H., Pedersen N. C., Harris C. W., Higgins J. and Theilen G. H.*: Detection of feline leukemia virus infection. *Fel. Pract.* 10, 13–23 (1980). – [3] *Lutz H., Pedersen N. C., Higgins J., Hübscher U., Troy F. A., Theilen G. H.*: Humoral immune reactivity to feline leukemia virus and associated antigens in cats naturally infected with feline leukemia virus. *Cancer Res.*, 40, 3642–3651 (1980). – [4] *Lutz H., Pedersen N. C., Theilen G. H.*: Course of feline leukemia virus infection and its detection by enzyme-linked immunosorbent assay and monoclonal antibodies. *Am. J. Vet. Res.* 44, 2054–2059 (1983). – [5] *Mackey L.*: Feline leukaemia virus and its clinical effects in cats. *Vet. Rec.* 96, 5–11 (1975). – [6] *Pedersen N. C. and Boyle J. F.*: Immunologic phenomena in the effusive form of feline infectious peritonitis. *Am. J. Vet. Res.* 41, 868–876 (1980). – [7] *Pedersen N. C. and Madewell B. R.*: Feline leukemia virus disease complex. In: *Kirk R. W.*: Current Veterinary Therapy, Vol. VII, W.B. Saunders Company, Philadelphia, London, Toronto (1980). – [8] *Pemberton P. L.*: Canine and feline behaviour control: Progestin therapy In: *Kirk R. W.*: Current Veterinary Therapy, Vol. VIII, W.B. Saunders Company, Philadelphia, London, Toronto. – [9] *Weiss R. C. and Scott F. W.*: Laboratory diagnosis of feline infectious peritonitis. *Fel. Pract.* 10, 16–22 (1980). – [10] *Weiss R. C. and Scott F. W.*: Feline infectious peritonitis. In: *Kirk R. W.*: Current Veterinary Therapy, Vol. VII, W.B. Saunders Company, Philadelphia, London, Toronto. – [11] *Weiss R. C. and Scott F. W.*: Pathogenesis of feline infectious peritonitis: Nature and development of viremia. *Am. J. Vet. Res.* 42, 382–390 (1981).

Manuskripteingang: 11. Januar 1984