

Klinische Untersuchungen über die Follikelbildung auf dem Rinderovar

Autor(en): **Schneebeli, J. / Eggenberger, E.**

Objektyp: **Article**

Zeitschrift: **Schweizer Archiv für Tierheilkunde SAT : die Fachzeitschrift für Tierärztinnen und Tierärzte = Archives Suisses de Médecine Vétérinaire ASMV : la revue professionnelle des vétérinaires**

Band (Jahr): **127 (1985)**

PDF erstellt am: **21.07.2024**

Persistenter Link: <https://doi.org/10.5169/seals-590078>

Nutzungsbedingungen

Die ETH-Bibliothek ist Anbieterin der digitalisierten Zeitschriften. Sie besitzt keine Urheberrechte an den Inhalten der Zeitschriften. Die Rechte liegen in der Regel bei den Herausgebern.

Die auf der Plattform e-periodica veröffentlichten Dokumente stehen für nicht-kommerzielle Zwecke in Lehre und Forschung sowie für die private Nutzung frei zur Verfügung. Einzelne Dateien oder Ausdrucke aus diesem Angebot können zusammen mit diesen Nutzungsbedingungen und den korrekten Herkunftsbezeichnungen weitergegeben werden.

Das Veröffentlichen von Bildern in Print- und Online-Publikationen ist nur mit vorheriger Genehmigung der Rechteinhaber erlaubt. Die systematische Speicherung von Teilen des elektronischen Angebots auf anderen Servern bedarf ebenfalls des schriftlichen Einverständnisses der Rechteinhaber.

Haftungsausschluss

Alle Angaben erfolgen ohne Gewähr für Vollständigkeit oder Richtigkeit. Es wird keine Haftung übernommen für Schäden durch die Verwendung von Informationen aus diesem Online-Angebot oder durch das Fehlen von Informationen. Dies gilt auch für Inhalte Dritter, die über dieses Angebot zugänglich sind.

Klinische Untersuchungen über die Follikelbildung auf dem Rinderovar¹

J. Schneebeil² und E. Eggenberger³

1. Einleitung

Es ist schon lange bekannt, dass auf dem Rinderovar nicht nur kurz vor und während der Brunst, sondern auch in allen übrigen Zyklusstadien, palpatorisch erkennbare Follikel vorkommen können [1, 4, 7, 15, 17, 18, 21, 22]. Während die Entwicklung der Brunstfollikel (BF) mit der Ovulation ihren Abschluss findet, scheinen die übrigen Blasen, welche hier aufgrund ihres Erscheinens zwischen zwei Brunsten Interöstrusfollikel (IF) genannt werden sollen, ausnahmslos der Atresie zu verfallen [1, 15].

Systematische Erhebungen über die IF-Bildung wurden bisher fast ausschliesslich an Schlachtorganen vorgenommen. In histologischen Studien verglich *Rajakoski* [15] an verschiedenen Rindern erhobene Einzelbefunde miteinander und kam zur Auffassung, bei normalzyklischen Tieren verlaufe die Follikelbildung biphasisch. Gemäss *Rajakoski* sollen am 3. und 4. und zwischen dem 12. und 14. Zyklustag verschiedene Tertiärfollikel zu einer Grösse von mehr als 5 mm Durchmesser heranwachsen, um kurz darauf wieder zu atresieren. Beide dieser zwei Phasen gesteigerten Follikelwachstums sollen aber von je einer grösser werdenden Blase überdauert werden, wobei die erste sich nach dem 12. Zyklustag ebenfalls zurückbilde, während die zweite zum späteren Brunstfollikel heranreife. Nach *Karg et al.* [11] liefern bei einer allerdings sehr kleinen Tierzahl vorgenommene LH-Messungen ebenfalls einen Hinweis dafür, dass beim Rind in zwei verschiedenen Phasen des Sexualzyklus eine Follikelbildung stattfinden könne.

Bisher fehlte es weitgehend an umfassenden klinischen Erhebungen über Interöstrusfollikel. In einer dieser Arbeit vorangehenden Pilotstudie [18] wurde die Entwicklung von Follikeln auf dem Rinderovar mittels wiederholter palpatorischer Untersuchungen kontinuierlich verfolgt. Dabei zeigte sich, dass generell in allen Zyklen und auch mindestens in den ersten Wochen der Frühträchtigkeit mit dem Auftreten von einem bis mehreren Interöstrusfollikeln zu rechnen ist. Ausserdem deuten diese ersten Ergebnisse auf gewisse noch nicht näher interpretierbare Gesetzmässigkeiten hin, welche vermutlich das IF-Wachstum steuern.

Die meisten Autoren betrachten Interöstrusfollikel nicht als den Verlauf des Sexualzyklus aktiv beeinflussende Gebilde. Von gewisser Bedeutung für den Kliniker

¹ Diese Untersuchungen wurden teilweise durch den Schweizerischen Nationalfonds zur Förderung der wissenschaftlichen Forschung finanziert (Projekt Nr. 3.895.0.81).

² Adresse: Gusch, CH-8618 Oetwil am See

³ Adresse: Veterinär-Medizinische Fakultät der Universität Zürich, Fakultätsstelle für Biometrie, Winterthurerstrasse 260, 8057 Zürich

sollen sie nur insofern sein, als sie bei der rektalen Ovarpalpation zu Fehldiagnosen verleiten können [21]. Im Widerspruch zu dieser Auffassung steht die in Feldversuchen gemachte Beobachtung, dass manuelles Entfernen von Interöstrusfollikeln bei belegten Rindern zu einer Verbesserung der Nonreturn-Rate führte [17]. Dies deutet auf eine mögliche Rolle der Interöstrusfollikel im Geschehen des embryonalen Fruchttodes hin.

Es ist sicher verfrüht, anhand der bisher vorliegenden Erkenntnisse die Bedeutung der Interöstrusfollikel umfassend abschätzen zu wollen. Wie die oben erwähnte Pilotstudie zeigte, kann aber von weiteren klinischen Untersuchungen ein Beitrag zum Verständnis der Interöstrusfollikelbildung erwartet werden.

2. Fragestellung

Das Ziel der vorliegenden Arbeit bestand darin, bei einer grösseren Tierzahl anhand klinischer Parameter die Gesetzmässigkeiten der ovariellen Follikelbildung zu untersuchen. Besondere Beachtung sollte dem Auftreten von Interöstrusfollikeln geschenkt werden. Um der Möglichkeit Rechnung zu tragen, dass Interöstrusfollikel als Ursache für embryonalen Fruchttod in Frage kommen, sollten vergleichende Erhebungen an zyklischen unbelegten, an umrindernden und an frühträchtigen Rindern vorgenommen werden.

3. Methoden

Allgemeine Angaben: die vorgelegten Untersuchungen wurden in der Zeit vom Herbst 1981 bis zum Frühling 1984 in zwei verschiedenen landwirtschaftlichen Betrieben (ein Betrieb im Kanton Graubünden, ein Betrieb im Kanton Zürich) durchgeführt. In beiden Betrieben wird Schweizer Braunvieh in Anbindeställen gehalten. Während des Sommerhalbjahres findet Weidegang statt. Das Alter der Versuchstiere lag zwischen 1½ und 17 Jahren.

Versuchsumfang: Bei insgesamt 56 Versuchstieren (20 Rinder; 36 Kühe) wurde das ovarielle Geschehen im Verlaufe von 102 vollständigen Sexualzyklen ohne vorangehende Belegung palpatorisch verfolgt. Sinngemässe Untersuchungen wurden im Anschluss an 69 Belegungen durchgeführt, wobei 44mal die Frühgraviditätsphase und 25mal der Zeitraum zwischen Belegung und späterem Umrindern erfasst wurde.

Allgemeiner Versuchsgang: Mindestens jeden zweiten Tag wurden die Tiere während der in den beiden Betrieben üblichen Fütterungs- und Melkzeiten rektal untersucht. Nach Massgabe der Vorbefunde und der individuellen Eignung einzelner Rinder ergaben sich auch vorübergehend kürzere Untersuchungsintervalle.

Die Ovarien erfolgreich belegter Tiere wurden anfänglich nur solange palpiert, bis eine positive rektale Trächtigkeitsdiagnose vorlag. Später wurde mit den Untersuchungen jeweils erst nach der Rückbildung des vierten im Verlaufe der Frühgravidität entstandenen Interöstrusfollikels aufgehört.

Im Bestreben, die Ovarbefunde exakt und unvoreingenommen zu erheben, wurden die mannigfaltigen Erscheinungsformen der verschiedenen ovariellen Funktionsgebilde rein deskriptiv protokolliert, ohne ihnen bei der aktuellen Befunderhebung eine zu erwartende Funktion zuzuweisen. Alle rektalen Untersuchungen nahm der Autor selbst vor.

Zur genauen Brunstbeobachtung wurden während der Stallhaltungsperiode alle Tiere täglich in ein Gehege im Freien getrieben. Im Sommerhalbjahr wurde das Verhalten der Rinder auf der Weide überwacht.

In eintägigen, in ausgewählten Fällen auch in kürzeren Abständen, wurden allen Versuchstieren Blutproben für Hormonuntersuchungen entnommen. Die Ergebnisse dieser endokrinologischen Erhebungen werden gegenwärtig bearbeitet und sollen später beschrieben werden.

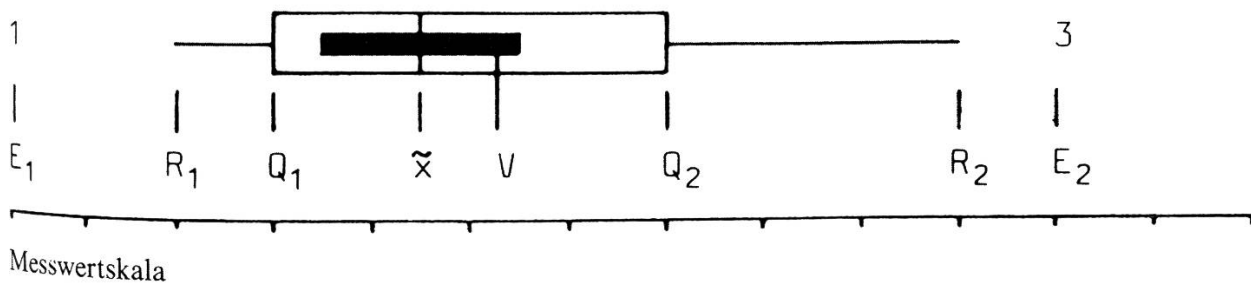
Definitionen: In der Literatur zum Teil uneinheitlich verwendete Begriffe wurden bei den vorliegenden Untersuchungen wie folgt definiert:

- Interöstrusfollikel: Alle bei den Ovaruntersuchungen als Blase erkennbaren Gebilde, welche zwischen zwei Brunsten zusätzlich zu einem Corpus luteum vorhanden waren und sich ohne zu ovulieren zurückbildeten, wurden als Interöstrusfollikel bezeichnet.
- Brunstfollikel: Als Blase erkennbare ovarielle Gebilde, welche bei einer späteren Brunst ovulierten und zur Entstehung eines Corpus luteum führten, galten als Brunstfollikel.
- Brunst: Als Brunsttermin galt derjenige Tag, an welchem ein Versuchstier Duldungsbereitschaft zeigte, wenn es von Gefährtinnen besprungen wurde. Fehlte dieses deutliche Anzeichen im Verhalten eines Rindes, so wurde der letzte einer Ovulation vorangehende Tag als Brunsttermin angesehen.
- Zyklustag Nr. 1: Brunsttermin
- Trächtigkeitstag Nr. 1: Termin der zur Belegung benutzten Brunst

Statistische Auswertung: Die Versuchsergebnisse wurden in Histogrammen oder nach dem auf der Ordnungsstatistik beruhenden Boxplot-Verfahren [3, 14, 23] graphisch wiedergegeben. Diese in Abbildung 1 veranschaulichte Methode stellt mittels einer Box (rechteckiges Kistchen) denjenigen Bereich eines zu beschreibenden Datenmaterials dar, welcher 50% der um den Medianwert gescharten Einzelbeobachtungen enthält. Durch die beidseitige linienförmige Verlängerung der Box wird ein Referenzbereich abgedeckt, der etwa dem 95%-Bereich normalverteilter Messwerte ($\bar{x} \pm 2s$) entspricht. Ausserhalb dieser Grenze liegende Beobachtungen werden als Extremwerte betrachtet und mit ihrer Häufigkeitsziffer markiert [3].

Als zusätzliche Information wird in der vorliegenden Arbeit durch einen Balken das Vertrauensintervall für den Median dargestellt. Durch diese nach den Angaben von *McGill et al.* [13] berechnete Grösse wird es möglich, Unterschiede zwischen Medianwerten zu beurteilen.

Abb. 1 Erläuterung der beim Boxplot-Verfahren verwendeten Symbole



\bar{x} \triangleq Median (resp. 50%-Quantil)

Q_1 \triangleq 25%-Quantil

Q_2 \triangleq 75%-Quantil

V \triangleq Vertrauensintervall für \bar{x}

R_1 \triangleq untere Grenze des Referenzbereiches

R_2 \triangleq obere Grenze des Referenzbereiches

E_1 \triangleq Extremwert (Einzelbeobachtung)

E_2 \triangleq Extremwert (3 Beobachtungen an gleicher Lage)

4. Ergebnisse

4.1. Interöstrusfollikel

Häufigkeit: Als spürbar flüssigkeitsgefüllte Blasen kamen Interöstrusfollikel in 122 der total erfassten 127 Zyklen (unbelegte und umrindernde Tiere) vor. In allen übrigen 5 Fällen bildeten sich auf den Ovarien zusätzlich zum Corpus luteum glattwandige,

halbkugelig über die Oberfläche vorragende Funktionsgebilde, welche bei der Darstellung der Ergebnisse ebenfalls als Interöstrusfollikel interpretiert wurden, obwohl sie nicht deutlich fluktuierten.

In allen 44 kontrollierten Frühgraviditätsphasen wuchsen wiederholt Interöstrusfollikel heran. Lediglich bei einem Rind wies ein in den ersten drei Trächtigkeitswochen auftretender Follikel keine eindeutige Fluktuation auf.

Einfach- und Mehrfachbildungen von Interöstrusfollikeln bei zyklischen Tieren: Zyklen mit Mehrfachbildungen von Interöstrusfollikeln wurden häufiger beobachtet als Zyklen, in deren Verlauf nur ein nicht ovulierender Follikel entstand (Tabelle 1). Bei keinem der bisher untersuchten normalzyklischen Rinder kam es aber zum Heranwachsen von mehr als drei Interöstrusfollikeln.

Tabelle 1: Einfach- und Mehrfachbildungen von Interöstrusfollikeln bei zyklischen Rindern

	unbelegte Tiere	umrindernde Tiere
Anzahl insgesamt erfasster Zyklen	102	25
Anzahl Zyklen mit Bildung von 1 IF	45	7
Anzahl Zyklen mit Bildung von 2 IF	42	14
Anzahl Zyklen mit Bildung von 3 IF	15	4

Heranbildung, Rückbildung und Verweildauer der Interöstrusfollikel: Bei den vorliegenden Erhebungen zeigte sich, dass nicht-ovulierende palpierbare Blasen in allen Phasen des Interöstrums vorkommen können. Neubildungen von Interöstrusfollikeln wurden aber bei den zyklischen Rindern fast ausschliesslich im Zeitraum von der vorangegangenen Brunst bis zum Erscheinen des nächsten ovulierenden Follikels festgestellt. Nur in 2 von total 127 Zyklen entstand nochmals ein Interöstrusfollikel, nachdem ein neuer Brunstfollikel bereits erkennbar war. Die meisten Interöstrusfollikel (214 von insgesamt 221 erfassten) wurden zwischen dem 10. Zyklustag und der nächsten Brunst wieder zurückgebildet. 3 verschwanden bereits vorher und 4 blieben bis in den nächsten Zyklus hinein erkennbar.

Bei allen trächtigen Tieren hielt ein stetiges wellenförmiges Heranwachsen und Verschwinden von Interöstrusfollikeln an, solange die rektalen Untersuchungen fortgesetzt wurden. Bei der Beschreibung der Ergebnisse wurden aber jeweils nur die ersten 4 Interöstrusfollikel, welche nach der Konzeption auftauchten, berücksichtigt.

In den Abbildungen 2–7 wird die Häufigkeit der IF-Neubildungen und -Rückbildungen für die einzelnen Versuchstiergruppen in Abhängigkeit vom Zyklus- resp. Frühträchtigkeitsstadium dargestellt. Bei den Gruppen der zyklischen Rinder ist diesen Abbildungen auch zu entnehmen, wann Brunstfollikel auftauchten und wann diese ihre volle Reife (Brunsttermin) erlangten.

Mehrfachbildungen von Interöstrusfollikeln traten fast ausschliesslich zeitlich gestaffelt auf. Nur in 5 Fällen (4 Zyklen; 1 Frühgravidität) wurden kurz nach der Brunst² Interöstrusfollikel gleichzeitig erkennbar.

Synchrones Auftreten von Interöstrus- und Brunstfollikeln wurde 5mal (1 Normalzyklus, 4 Umrinderzyklen) registriert. Die Interöstrusfollikel atresierten dabei stets wieder, bevor der Brunstfollikel ovulierte.

In den Abbildungen 2–7 wird nicht zwischen Einfach- und Mehrfachbildungen von Interöstrusfollikeln unterschieden. Eine differenziertere Darstellung der Versuchsergebnisse erlaubt das Boxplotverfahren, welches für die Abbildungen 9–11 angewendet wurde. Aus Abbildung 11 sind insbesondere Angaben über die Verweildauer der Interöstrusfollikel ersichtlich.

4.2. Brunstfollikel

Der zwischen der erstmaligen palpatorischen Feststellung der Brunstfollikel und der darauffolgenden Brunst liegende Zeitraum variierte bei den Versuchstieren zwischen 0 und 14 Tagen. Abbildung 8 zeigt, wie häufig Neubildungen später ovulierender Follikel an den der Brunst vorangehenden Tagen beobachtet wurden. In total 127 überprüften Brunsten kam es 4mal zu einer Doppelovulation.

Bei der Ovarpalpation konnten heranwachsende Interöstrusfollikel und Brunstfollikel anhand morphologischer Kriterien nicht auseinandergehalten werden. Eine zuverlässige Differenzierung war immer erst retrospektiv möglich, nachdem abgewartet

4.3. Graphische Darstellung der Versuchsergebnisse

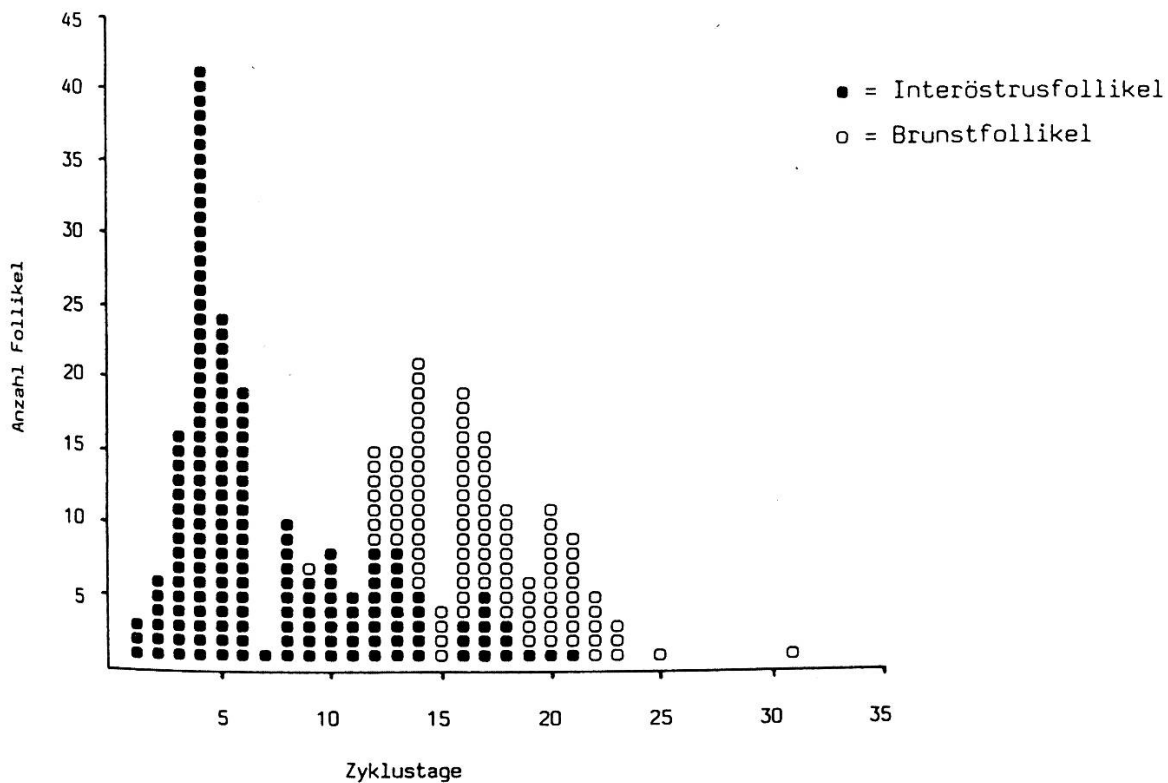


Abb. 2 Follikelneubildungen (erstmalige Palpierbarkeit) bei unbelegten Tieren (Ergebnisse aus 102 Zyklen)

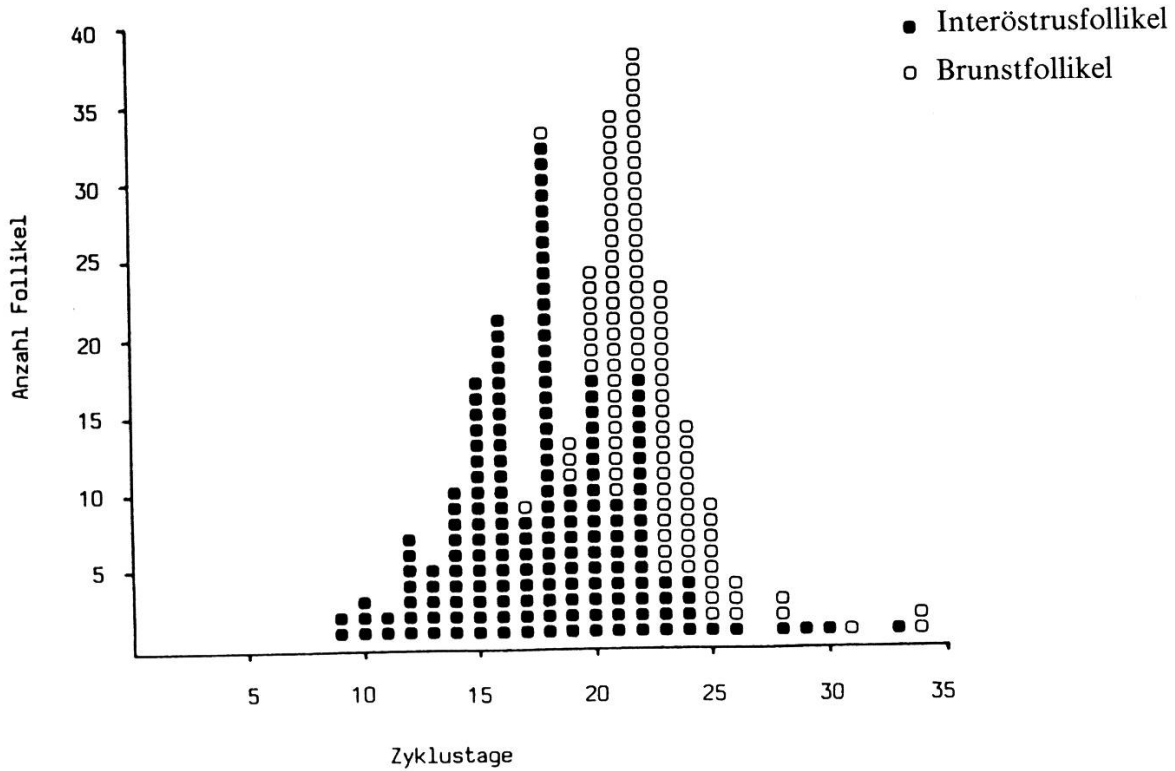


Abb. 3 Rückbildung (letztmalige Palprierbarkeit) der Interöstrusfollikel und Erreichen der vollen Reife der Brunstfollikel bei unbelegten Tieren (Ergebnisse aus 102 Zyklen)

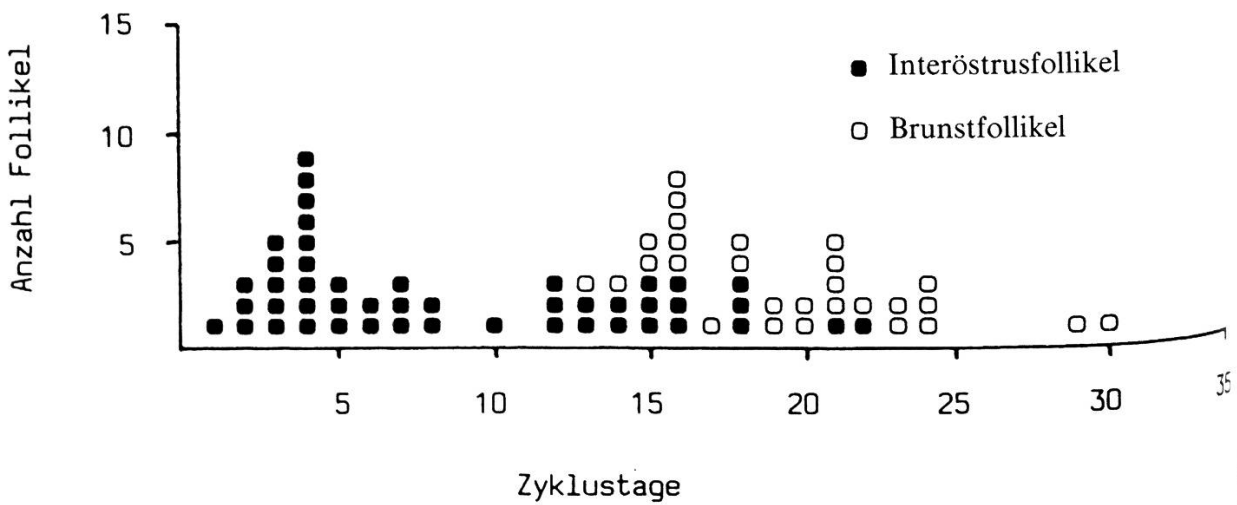


Abb. 4 Follikelneubildungen (erstmalige Palprierbarkeit) bei umrindernden Tieren (Ergebnisse aus 25 Umrinderzyklen)

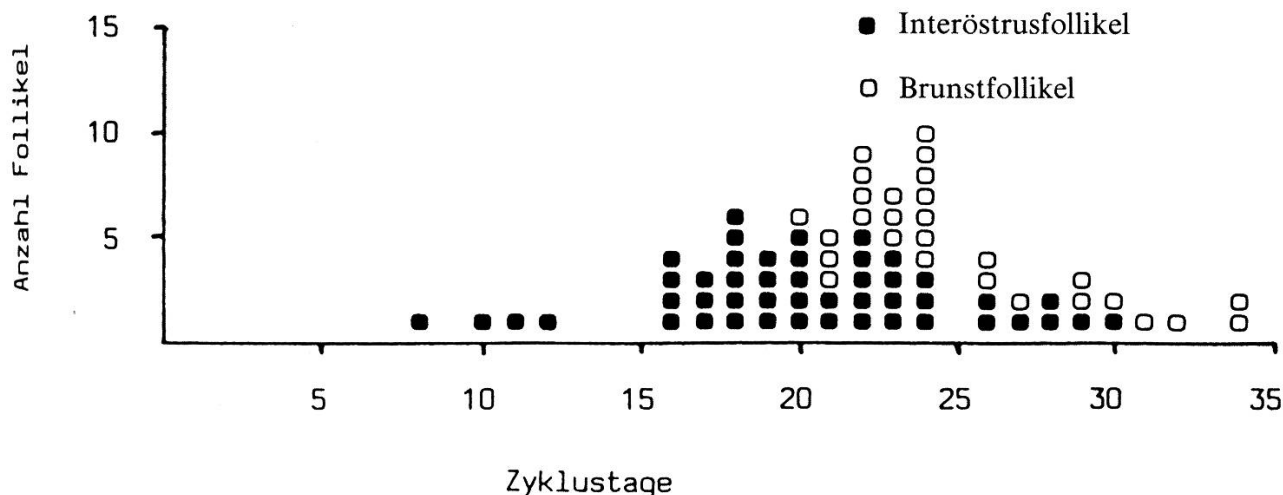


Abb. 5 Rückbildung (letztmalige Palpierbarkeit) der Interöstrusfollikel und Erreichen der vollen Reife der Brunstfollikel bei umrindernden Tieren (Ergebnisse aus 25 Umrinderzyklen)

worden war, ob ein zu beurteilendes Gebilde ovulierte oder atresierte. Während ein Teil der Interöstrusfollikel durchaus die Grösse reifer Brunstblasen erreichte, blieben andere deutlich kleiner. Verschiedentlich wurde beobachtet, wie auch beim Heranwachsen eines Interöstrusfollikels der Tonus des Uterus zunahm und dann plötzlich wieder nachliess, wenn der Follikel sich zurückzubilden begann.

Die Rückbildung der Interöstrusfollikel liess sich palpatorisch fast durchwegs als allmähliche Umfangsverminderung und gleichzeitige Gewebeindurierung wahrnehmen. Bei einzelnen grossen Blasen war als erstes Anzeichen der beginnenden Rückbildung ein deutliches Erschlaffen der Follikelwand spürbar.

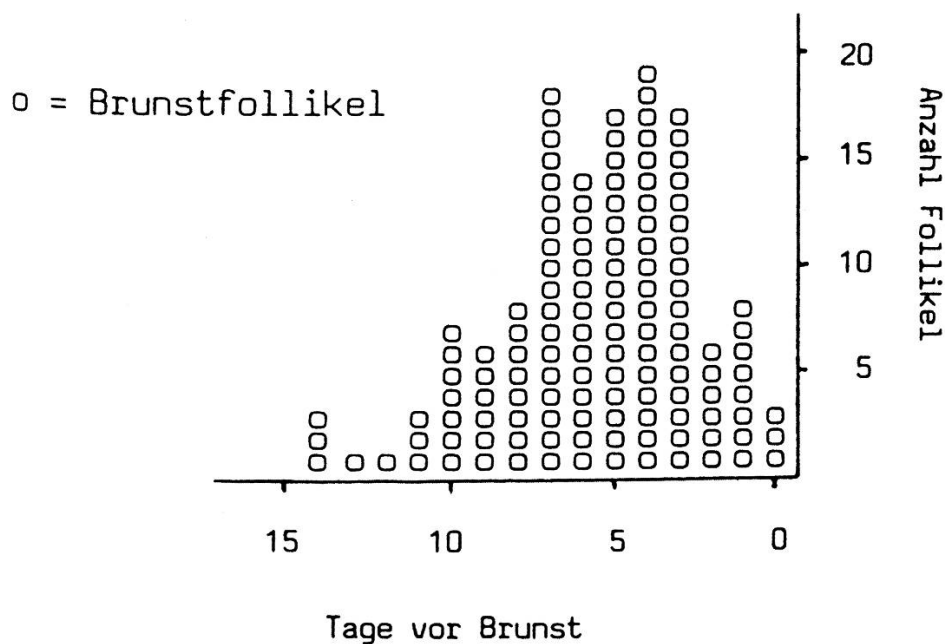


Abb. 8 Erscheinen (erstmalige Palpierbarkeit) der später ovulierenden Follikel an den der Brunst vorangehenden Tagen (Ergebnisse aus 127 Brunsten)

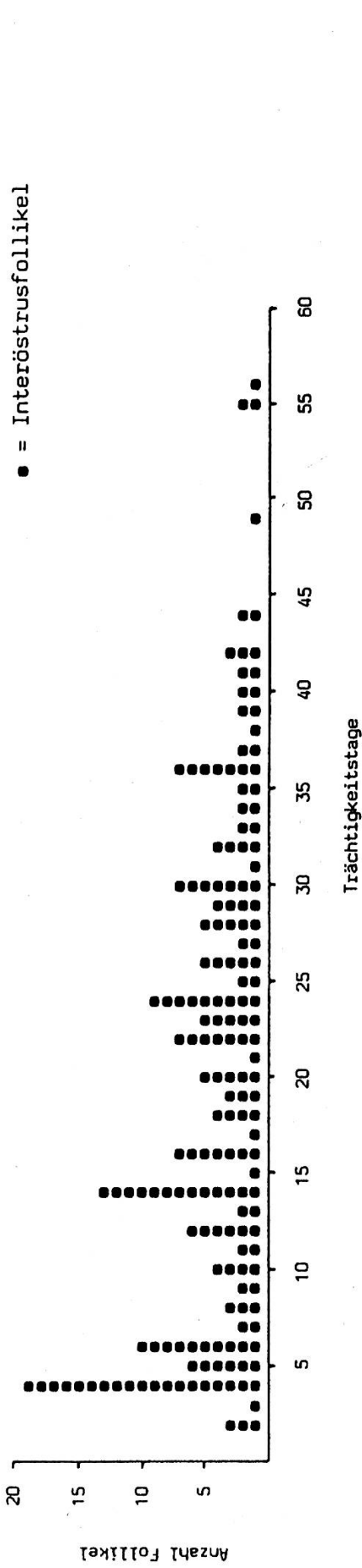


Abb. 6 Neubildungen (erstmalige Palpierbarkeit) von Interöstrusfollikeln während der Frühträchtigkeit (Ergebnisse für die ersten 4 nach der Belegung herangewachsenen Interöstrusfollikel aus 44 Frühgraviditätsphasen)

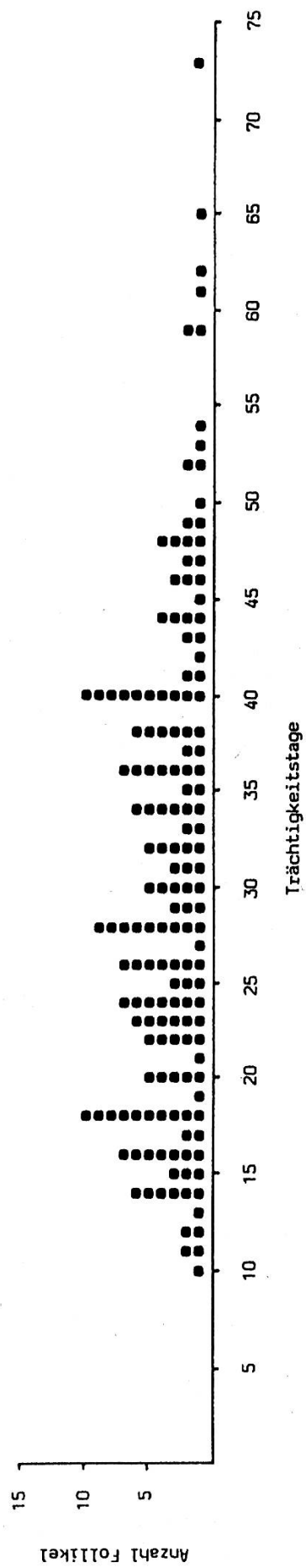


Abb. 7 Rückbildung (letztmalige Palpierbarkeit) der Interöstrusfollikel während der Frühträchtigkeit (Ergebnisse für die ersten 4 nach der Belegung herangewachsenen Interöstrusfollikel aus 44 Frühgraviditätsphasen)

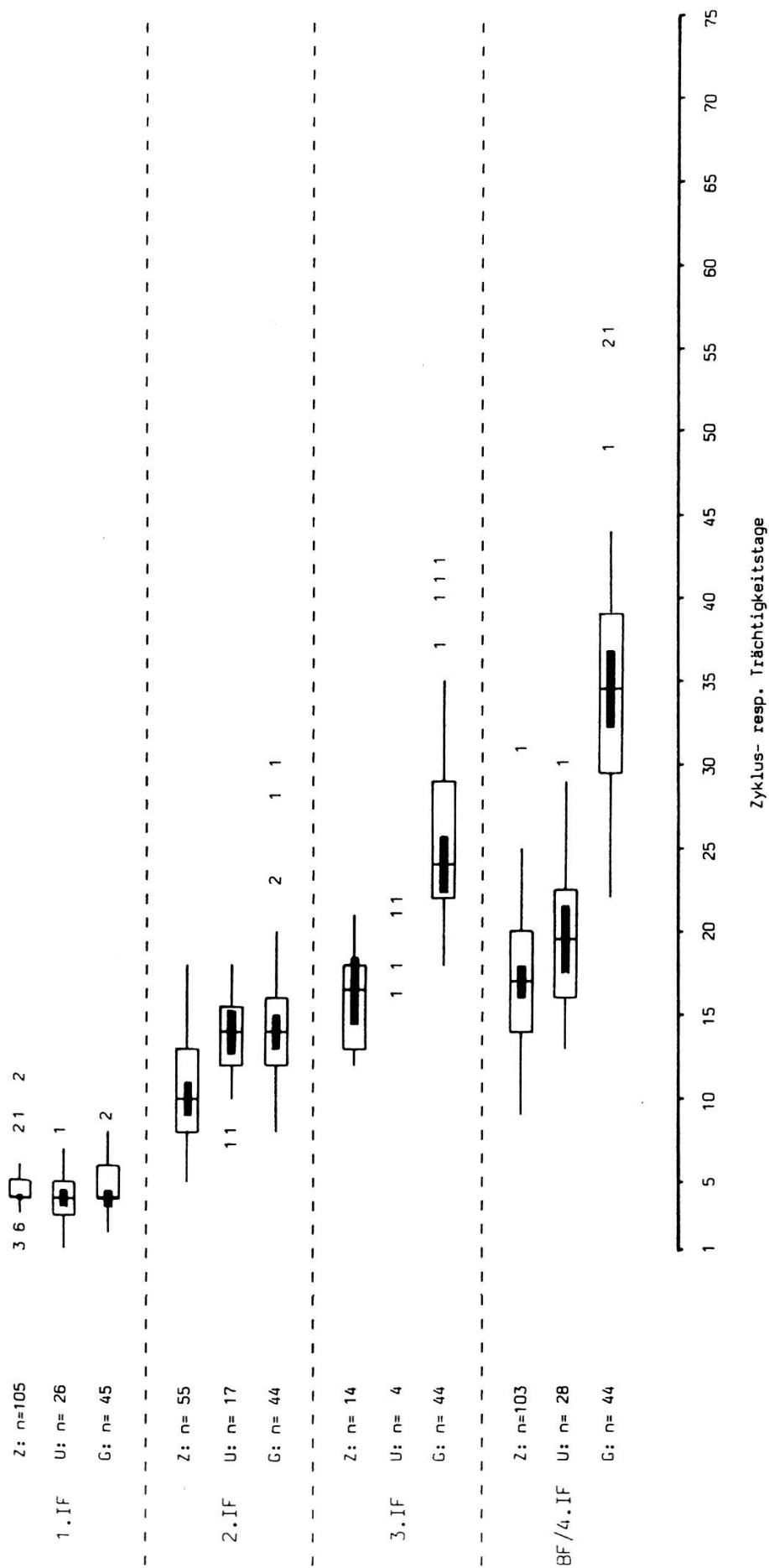


Abb. 9 Entstehung (erstmalige Palpierbarkeit) der Follikel bei den verschiedenen Versuchstiergruppen Ergebnisse aus 102 Zyklen unbelegter Tiere (Z), 25 Uminderzyklen (U) und 44 Frühgraviditätsphasen (G)

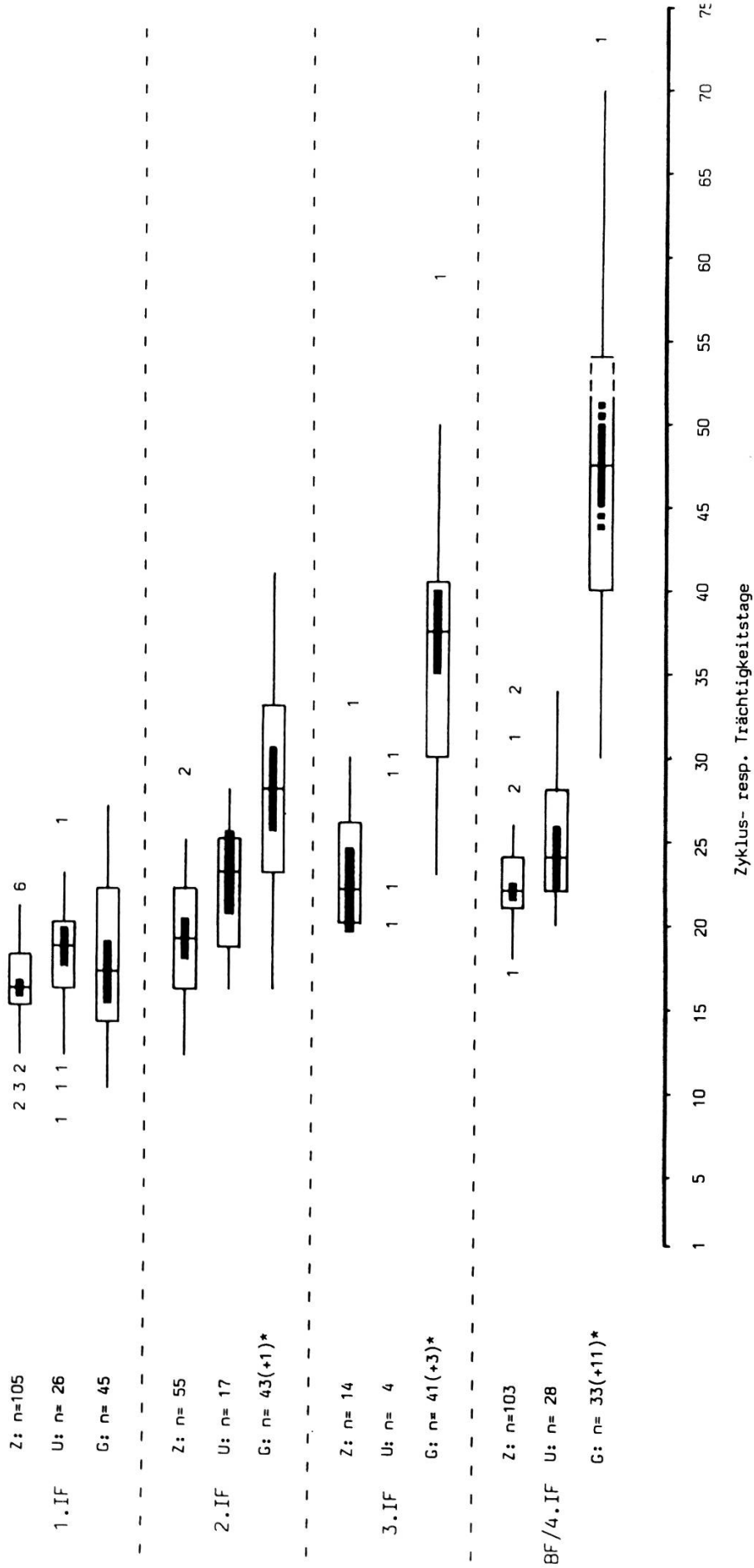


Abb. 10 Rückbildung (letztmalige Palpierbarkeit) der Interöstrusfollikel und Erreichen der vollen Reife der Brunstfollikel bei den verschiedenen Versuchstiergruppen
 Ergebnisse aus 102 Zyklen unbelegter Tiere (Z), 25 Umrinderzyklen (U) und 44 Frühgraviditätsphasen (G)

* siehe Abschnitt 5.1.

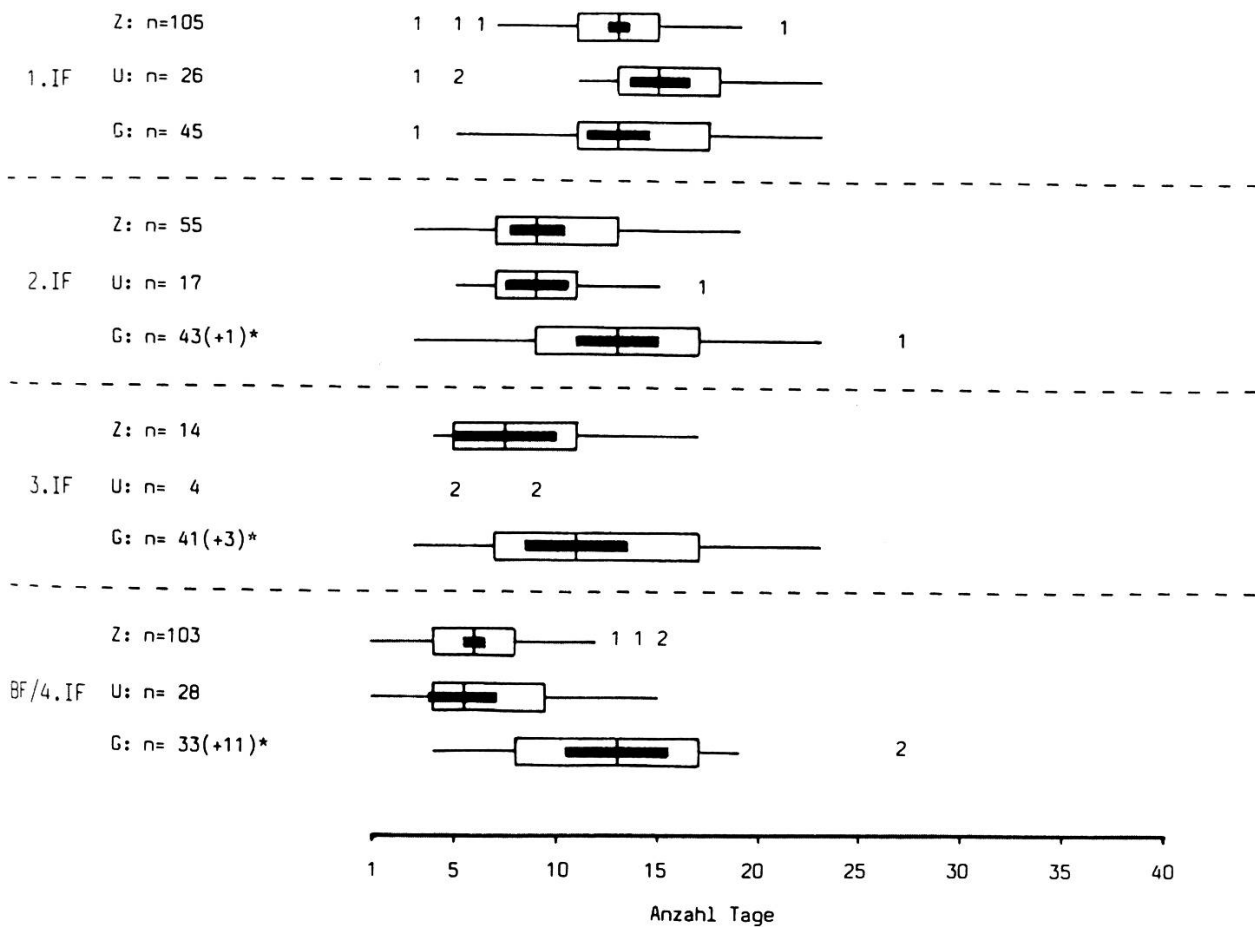


Abb. 11 Verweildauer der Interöstrusfollikel und der Brunstfollikel bei den verschiedenen Versuchstiergruppen
 Ergebnisse aus 102 Zyklen unbelegter Tiere (Z), 25 Umrinderzyklen (U) und 44 Frühgraviditätsphasen (G)

5. Diskussion

5.1. Untersuchungstechnik und Darstellung der Ergebnisse

Die Aussagekraft der hier beschriebenen Ergebnisse hängt massgeblich von der Zuverlässigkeit der Ovardiagnostik ab, die bei den Untersuchungen angewendet wurde. Laut Literaturangaben [2, 5, 8, 9, 12] werden bei einmaligen rektalen Ovarpalpationen an Kühen mit unbekanntem Zyklusstand in etwa 20–30% aller Fälle Funktionsgebilde nicht erkannt oder nicht richtig interpretiert. Häufigster Fehler soll dabei nach Dawson [2] das Nichterkennen von Follikeln sein. Verschiedene Gründe sprechen dafür, dass bei der Befunderhebung für die vorliegende Arbeit mit einer wesentlich geringeren Fehlerquote gerechnet werden kann:

- Dank genauer Brunstbeobachtung herrschte über den Zyklusstand der Tiere jederzeit Klarheit, was die Erkennung der Funktionsgebilde in ihren verschiedenen Erscheinungsformen wesentlich erleichterte.

- Indem die Ovaruntersuchungen in kurzen Intervallen ständig wiederholt wurden, war es möglich, früher erhobene Befunde laufend zu kontrollieren und gegebenenfalls zu berichtigen.
- Auf den Ovarien aller Versuchstiere wurde prinzipiell nicht nur nach einem, sondern nach mehreren Funktionsgebilden gesucht.

Der zweitägige Untersuchungsrythmus hat sich als vertretbarer Kompromiss zwischen der Notwendigkeit, Irritationen der Darmwand möglichst zu vermeiden, und dem Ziel, die ovariellen Veränderungen lückenlos zu erfassen, erwiesen. Bei der Interpretation der Ergebnisse muss aber berücksichtigt werden, dass Ereignisse wie das Neuerscheinen oder Verschwinden der Follikel nur mit einer Genauigkeit von plus oder minus 1 Tag registriert werden konnten. Vergleiche zwischen den Einzelergebnissen werden durch diese Ungenauigkeit allerdings kaum beeinträchtigt, da während des ganzen Versuchsverlaufs stets die gleiche Untersuchungstechnik (mit konstant bleibender Ungenauigkeit) angewendet wurde.

Es kann nicht generell ausgeschlossen werden, dass durch das häufige Touchieren der Versuchstiere eventuell deren Ovaraktivität beeinflusst wurde. Die Möglichkeit, durch einen unspezifischen Reiz Eierstöcke zu einer derart geregelten Follikelbildung zu veranlassen, wie dies im Verlaufe der hier beschriebenen Erhebungen beobachtet wurde, erscheint aber als wenig wahrscheinlich.

Einige Besonderheiten der IF-Bildung (Sistieren der IF-Neubildungen nach Auftreten der Brunstfollikel; Verschwinden der noch vorhandenen Interöstrusfollikel vor Eintritt der nächsten Brunst), welche bei den Untersuchungen an den Einzeltieren klar zutage traten, kommen in den graphischen Gesamtdarstellungen weniger deutlich zum Ausdruck. Zeitlich mit der folgenden Brunst korrelierte Ereignisse konnten in den Abbildungen nur mit einer gewissen Verzerrung wiedergegeben werden, da die Länge der verschiedenen beobachteten Brunstzyklen zum Teil beachtlich variierte.

Nicht alle bei den frühgraviden Tieren vorgefundenen Interöstrusfollikel waren bereits vor Abschluss der Ovaruntersuchungen wieder verschwunden (siehe Methodik). Bei 1 Zweit-, 3 Dritt- und 11 Viertbildungen ist der genaue Rückbildungszeitpunkt (und damit auch die Verweildauer) nicht bekannt. In Abbildung 10 wirkt sich dieser Mangel aus, indem bei der Gruppe der trächtigen Tiere einige Extremwerte fehlen und ein 75%-Quantil nur approximativ bestimmt werden konnte. Interöstrusfollikel mit unbekanntem Rückbildungstermin blieben in Abbildung 11 unberücksichtigt.

Die vereinzelt in den ersten Zyklus- resp. Trächtigkeitstagen beobachteten Doppelbildungen von Interöstrusfollikeln wurden bei der Darstellung der Ergebnisse als synchrone Erstbildungen interpretiert. Deshalb ist die Gesamtzahl der ersten Interöstrusfollikel in den Abbildungen 9–11 grösser als die Anzahl der untersuchten Zyklen resp. Frühgraviditätsphasen.

5.2. Interöstrusfollikel

Häufigkeit: Interöstrusfollikel scheinen Funktionsgebilde zu sein, die generell auf den Ovarien zyklischer und frühträchtiger Rinder anzutreffen sind. Vermutlich sind palpatorische Schwierigkeiten als einziger Grund dafür anzusehen, dass nicht alle Interöstrusfollikel als deutlich fluktuierende Blasen identifiziert werden konnten.

Häufigkeitsangaben über das Vorkommen von Interöstrusfollikeln, welche nur auf einmaligen Untersuchungen im Verlaufe eines Zyklus beruhen [4, 17, 22], können mit den vorliegenden Ergebnissen nicht direkt verglichen werden. Es erstaunt nicht, dass bei stichprobenartigen Einzelkontrollen Interöstrusfollikel seltener vorgefunden wurden als bei Verlaufsuntersuchungen, welche es erlauben, das ovarielle Geschehen während des ganzen Interöstrums kontinuierlich zu beobachten.

Heranbildung: In den verschiedenen Phasen des Sexualzyklus wuchsen frische Follikel mit unterschiedlicher Häufigkeit heran (Abb. 2 und 4). Etwa vom 3. bis zum 6. und ab dem 12. Zyklustag scheint es auf dem Rinderovar zu gehäuften Neubildungen von Follikeln zu kommen. Diese Feststellung darf nicht voreilig als eine Bestätigung der Auffassung anderer Autoren [1, 10, 15] über die Biphaseigkeit der Follikelbildung beim Rind interpretiert werden. Für die Mehrheit der untersuchten Fälle trifft diese Bezeichnung nicht zu, da vor dem Erscheinen des späteren Brunstfollikels nicht nur ein, sondern zwei bis drei Interöstrusfollikel heranwuchsen. Eine differenzierte Betrachtung der Untersuchungsergebnisse (Boxplotgraphiken) macht auch deutlich, dass die Abbildungen 2 und 4 aus einer Überlagerung mehrerer aufeinanderfolgender Staffeln stets neuer Follikel resultieren und nicht lediglich zwei sich teilweise überschneidende Wellen gehäuften Follikelwachstums darstellen.

Das zeitlich gestaffelte Auftreten der Interöstrusfollikel zu Beginn der Frühträchtigkeit kommt in den Boxplotgraphiken ebenfalls besser zum Ausdruck als in den Histogrammen. Mit zunehmendem Abstand zur Belegung nimmt die Streuung der bei den Einzeltieren gemachten Beobachtungen deutlich zu. Aus Abbildung 6 darf nicht irrtümlich gefolgert werden, im Laufe der Frühgravidität würden Follikelneubildungen seltener. Dieser Eindruck entsteht nur, weil die nach dem vierten Interöstrusfollikel entstandenen Blasen bei der Darstellung der Ergebnisse nicht mehr berücksichtigt wurden.

Einfach- und Mehrfachbildungen: Aufgrund der klinischen Untersuchungen allein kann nicht schlüssig beurteilt werden, warum bei einem Teil der untersuchten Zyklen nur ein Interöstrusfollikel entstand, während es in den übrigen Fällen zu Mehrfachbildungen kam. Zeitlich gestaffeltes, wellenförmiges Auftreten nicht-ovulierender Blasen ist möglicherweise als Grundform des ovariellen Follikelwachstums anzusehen. In allen bisher untersuchten Phasen des Reproduktionszyklus (Puerperium, zyklische Ovaraktivität, Frühgravidität) konnte tatsächlich diese Form von Ovaraktivität festgestellt werden und sie scheint weder durch das Vorhandensein, noch durch das Fehlen aktiven Luteingewebes direkt beeinflusst zu werden [19].

Es fehlt nicht an Anzeichen, die dafür sprechen, dass im Prinzip jeder Interöstrusfollikel als potentieller späterer Brunstfollikel anzusehen ist und dass es von extraovariellen übergeordneten Mechanismen abhängt, ob ein bestimmter Follikel sich bis zur Ovulationsreife entwickeln kann, oder ob er atresiert: Wie frühere Untersuchungen [19] zeigten, kann unter gewissen Umständen (verkürzte Zyklen im Puerperium) bereits der erste im Interöstrum auftretende Follikel ovulieren. Bei normalzyklischen Tieren scheint generell erst die zweite, dritte oder vierte im Zyklusverlauf entstehende Blase Verhältnisse vorzufinden, welche eine Weiterentwicklung zum neuen Brunstfollikel erlauben. Im Verlaufe der hier beschriebenen Untersuchungen persistierte bei einem

unbelegten Rind ein Corpus luteum während 48 Tagen, bis es durch eine Prostaglandin-injektion zur Rückbildung gebracht wurde. Bemerkenswerterweise wuchsen in diesem Fall – wie bei den frühträchtigen Tieren – bis zur künstlichen Unterbrechung der verlängerten Lutealphase 6 nicht-ovulierende Follikel heran.

Verweildauer und Rückbildung: Das auffallend gleichmässige, wellenförmige IF-Wachstum zu Beginn der Frühträchtigkeit kommt dadurch zustande, dass die gestaffelt aufgetretenen Blasen grösstenteils auch wieder in der Reihenfolge ihres Erscheinens verschwinden, und dass trotz ausgeprägter individueller Variationsmöglichkeiten die mittlere Verweildauer der Interöstrusfollikel ziemlich konstant bleibt (Abb. 11).

Grundlegend andere Verhältnisse liegen bei den zyklischen Tieren vor. Während die ersten nach einer Brunst auftretenden Follikel ähnlich lange bestehen blieben wie die Interöstrusfollikel trächtiger Tiere, ist die Verweildauer der später auftauchenden nicht-ovulierenden Blasen bereits wesentlich kürzer (Abb. 11). Zu einer massiven Häufung von Follikelrückbildungen kommt es in derjenigen Zyklusphase, in welcher die späteren Brunstfollikel bei den meisten Rindern bereits palpierbar sind. Dies spricht dafür, dass zur Ovulationsreife heranwachsende Follikel vermutlich in der Lage sind, die Rückbildung noch bestehender älterer Interöstrusfollikel zu induzieren.

5.3. Brunstfollikel

Die Verweildauer der Brunstfollikel variierte innerhalb weiter Grenzen um einen Mittelwert von etwa 6 Tagen (Abb. 8 und 11). Mit Nachdruck sei betont, dass bei mehr als der Hälfte der Versuchstiere die später ovulierenden Follikel bereits zwischen dem 12. und 17. Zyklustag (in einem Fall sogar bereits am 9. Zyklustag) palpatorisch festgestellt werden konnten (Abb. 2). Diese Beobachtung lässt sich in doppelter Hinsicht nicht mit der aktuellen Lehrmeinung vereinbaren, wonach «Follikel bis zu einem Durchmesser von 2 cm, die gleichzeitig neben einem Corpus luteum in Anbildung oder Blüte vorhanden sind ... ausnahmslos atresieren» und wonach «der eigentliche Brunstfollikel erst nach dem 18. Tag des Zyklus heranwächst» [6].

Die Entwicklung der Brunstblasen vom erstmals palpatorisch erfassbaren Tertiärfollikel bis zum reifen Graafschen Follikel darf offenbar nicht als ein zeitlich exakt genormter Vorgang verstanden werden. Gemäss den Ergebnissen der vorliegenden Arbeit ist es durchaus denkbar, dass die vollständige Follikelreifung in zwei Etappen unterteilt werden kann: Als erster (unspezifischer) Schritt könnte das Heranwachsen von grösseren Tertiärfollikeln (Interöstrusfollikeln) betrachtet werden, welche vorübergehend für Signale übergeordneter Zentren empfänglich zu sein scheinen, aber bei ausbleibender Stimulierung früher oder später der Atresie verfallen. Als zweiter Schritt wäre die spezifische, durch einen noch nicht näher bekannten Schlüsselreiz induzierte Weiterentwicklung eines solchen Follikels zur ovulierenden Blase anzusehen. Die Dauer der gesamten Entwicklung eines Brunstfollikels hängt dabei möglicherweise davon ab, ob das Signal zur Endausreifung von einem jüngeren oder älteren Interöstrusfollikel beantwortet wird.

Brunstblasen sind für den Verlauf der ovariellen Follikelbildung von dominanter Bedeutung. Da während ihrer Anwesenheit Neubildungen weiterer Interöstrus-

follikel weitgehend unterbleiben und noch bestehende ältere Follikel beschleunigt zurückgebildet werden, kommt es um den Brunsttermin herum zu einem kurzfristigen Erliegen der IF-Bildung. Das zeitlich recht exakt determinierte Auftreten der ersten Follikel im nächsten Zyklus (resp. in der folgenden Frühgravidität) ist mit einem plötzlichen Wegfall dieser Hemmwirkung nach der Ovulation zu erklären.

Während die Beeinflussung des IF-Wachstums durch die Brunstblasen offensichtlich ist, fragt es sich, ob es auch zu Interaktionen zwischen den verschiedenen nicht-ovulierenden Follikeln kommen kann. In künftigen Untersuchungen wird insbesondere zu prüfen sein, inwiefern auch Interöstrusfollikel vorübergehend in der Lage sind, das Wachstum anderer Follikel zu hemmen und ob damit eventuell ihr gestaffeltes Auftreten erklärt werden könnte.

5.4. Schlussbemerkungen

Das Auftreten und Verschwinden der ersten nach einer Brunst erscheinenden Interöstrusfollikel verlief bei allen Versuchstiergruppen nach recht einheitlichem Schema (Abb. 9, 10 und 11). Erst mit zunehmendem Abstand zur vorangehenden Brunst werden Unterschiede zwischen den weiter vorn beschriebenen Varianten des Follikelwachstums deutlich sichtbar (siehe Vertrauensintervalle der verschiedenen Mediane). Bemerkenswerterweise lassen sich nur die Ergebnisse der trächtigen und der unbelegten Rinder klar gegeneinander abgrenzen. Die Resultate der umrindernden Tiere nehmen bis vor dem Auftauchen der später ovulierenden Follikel fast durchwegs eine nach beiden Seiten schlecht abgrenzbare Zwischenposition ein. Möglicherweise ist dies ein Anzeichen dafür, dass bei einem Teil der Repeat-breeders nach ausgebliebener Befruchtung ein normaler Zyklus ablief, während in den übrigen Fällen anfänglich eine Konzeption stattfand und ein embryonaler Fruchttod Grund für das Umrindern war.

Die hier beschriebenen klinischen Verlaufsuntersuchungen haben detaillierte Erkenntnisse über die ovarielle Follikelbildung ermöglicht, die bei Erhebungen anderer Autoren an Schlachtorganen verborgen blieben. Trotz aller Mängel, die ihr anhaften (beschränkte Genauigkeit, schlechte Objektivierbarkeit), stellt die rektale Ovarpalpation doch die derzeit einzige Untersuchungstechnik dar, welche erlaubt, mit vertretbarem Aufwand an einer grossen Tierzahl über längere Zeit hinweg die Entwicklung der verschiedenen ovariellen Funktionsgebilde kontinuierlich zu beobachten. In einer nächsten Arbeit soll versucht werden, die hier beschriebenen Ergebnisse anhand hormonanalytischer Kriterien zu objektivieren. Als Grundlage dazu sollen die im Verlaufe der Untersuchungen gesammelten Blutproben dienen.

Bei der rektalen Ovarpalpation sollte stets nicht nur nach einem, sondern nach mehreren Funktionsgebilden gesucht werden. Da später ovulierende Follikel häufig bereits im Interöstrum erkennbar sind, müssen in der zweiten Zyklushälfte erhobene Befunde mit besonderer Vorsicht interpretiert werden. Insbesondere sollte sich jeder Untersucher bewusst sein, dass es in dieser Phase mittels nur einmaliger Befunderhebung nicht möglich ist, vorgefundene Blasen eindeutig als Interöstrusfollikel oder als Brunstfollikel anzusprechen. Um klinisch eine einwandfreie Differenzierung zwischen

diesen beiden Follikeltypen vornehmen zu können, muss stets in Kontrolluntersuchungen geprüft werden, ob ein zu beurteilendes Gebilde schliesslich ovuliert oder atresiert.

Interöstrusfollikel dürfen keinesfalls als zufällig vorkommende, für den Verlauf des Sexualzyklus bedeutungslose Tertiärfollikel angesehen werden. Die IF-Bildung scheint ein teilweise durch autonome Gesetzmässigkeiten geregelter Vorgang zu sein, welcher garantiert, dass auf dem Rinderovar ständig zur Endreifung stimulierbare grössere Tertiärfollikel vorhanden sind.

Obwohl Interöstrusfollikel stets in geordneter Formation auftreten, bleibt bei den Einzeltieren doch ein beachtlicher Raum für individuelle Variationsmöglichkeiten der Ovaritätigkeit offen. Anhand der bisherigen Erkenntnisse kann nicht beurteilt werden, ob sich dies auch darin äussert, dass verschieden grosse oder unterschiedlich lange verweilende Interöstrusfollikel eventuell verschiedene Stadien der Follikelreifung repräsentieren. Diese Möglichkeit scheint in weiteren Untersuchungen besonders deshalb überprüfenswert zu sein, weil Interöstrusfollikel ja vermutlich unter bestimmten Umständen bei frühträchtigen Rindern ein Absterben der Zygote verursachen können.

6. Zusammenfassung

Mittels palpatorischer Untersuchungen wurde die ovarielle Follikelbildung beim Rind im Verlaufe von 102 Zyklen ohne vorangehende Belegung, 25 Umrinderzyklen und 44 Frühträchtigkeitsphasen kontinuierlich beobachtet. Der Zweck der Erhebungen bestand darin, das Erscheinen von Interöstrusfollikeln (nicht-ovulierende, zwischen zwei Brunsten vorkommende, palpierbare Tertiärfollikel) anhand klinischer Parameter zu beschreiben.

Interöstrusfollikel sind offenbar bei normalzyklischen, umrindernden und frühträchtigen Rindern generell vorkommende Funktionsgebilde. Obwohl das Follikelwachstum durch klare Gesetzmässigkeiten geregelt wird, bleibt dennoch Raum für individuelle Variationsmöglichkeiten. Die bei den verschiedenen Versuchstiergruppen beobachteten Formen der Interöstrusfollikelbildung werden vergleichend beschrieben.

Interöstrusfollikel sind vermutlich als potentielle Vorläufer von Brunstfollikeln anzusehen. Durch ein gestaffeltes Heranwachsen stets neuer Interöstrusfollikel wird möglicherweise erreicht, dass auf dem Rinderovar ständig grössere, zur endgültigen Follikelreifung stimulierbare Blasen vorhanden sind.

Résumé

Contrôle de la formation de follicules ovariens bovins, par palpations répétées, pendant 102 cycles sans insémination préalable, 25 cycles de retour en chaleurs et 44 phases initiales de gestation. Le but de ces contrôles étant de pouvoir décrire l'apparition de follicules interœstraux (follicules tertiaires palpables, non suivis d'ovulation, que l'on trouve entre deux chaleurs) à l'aide de paramètres cliniques.

Les follicules interœstraux sont apparemment des formations ovariennes fonctionnelles présentes chez les animaux cyclés, en retour de chaleurs ou en période de gestation initiale. Malgré le fait que la croissance des follicules soit soumise à des règles bien précises, il demeure de grandes variations individuelles. Description comparative des formes de follicules interœstraux observées dans les différents groupes d'animaux.

Les follicules interœstraux sont à considérer, vraisemblablement, comme des précurseurs potentiels de follicules de chaleurs. Grâce à une croissance échelonnée et continue de follicules interœstraux il y a ainsi probablement sur l'ovaire bovin toujours des follicules assez gros, prêts à être stimulés à maturation complète.

Riassunto

Per mezzo della palpazione vennero osservati in continuità la formazione dei follicoli ovarici nei bovini nel corso di 102 cicli non preceduti da copula, 25 cicli preceduti da copula ma con ritorno dei calori e 44 fasi iniziali di gravidanza. Scopo della ricerca fu di descrivere l'apparizione di follicoli interestralsi (follicoli terziari palpabili, non ovulanti, manifestantisi fra due calori) per mezzo di parametri clinici.

Follicoli interestralsi sono in generale formazioni funzionali che insorgono in bovini con cicli normali, bovini coperti ma con ritorno dei calori e bovini che si ingravidano. Sebbene la crescita dei follicoli sia regolata da precise regole, rimane tuttavia spazio per variazioni individuali. Le forme di formazione di follicoli interestralsi osservate nei diversi gruppi degli animali in esame sono comparativamente descritte.

I follicoli interestralsi sono probabilmente precursori potenziali di follicoli dei calori, Con una crescita scaglianata di sempre nuovi follicoli interestralsi si raggiunge possibilmente il fatto che sul ovaio bovino in continuità sono presenti follicoli pronti per essere stimolati alla maturazione finale.

Summary

By means of palpatory examinations the ovarian follicle formation was observed in cows over the course of 102 cycles without preceding servicing, 25 recurring cycles and 44 early pregnancy phases. The aim of the research was to describe the appearance of interoestral follicles (non-ovulating, palpable tertiary follicles occurring between two oestruses) on the basis of clinical parameters.

Interoestral follicles are functional formations which apparently occur generally in cows with normal cycles, those with recurring oestrus and those in early pregnancy. Although follicle growth is regulated by clear rules there is still room for individual possibilities of variation. The forms of interoestral follicle formation observed in the different groups of animals in this research are described on the basis of comparison.

Interoestral follicles are presumably to be regarded as potential precursors of oestral follicles. It is possible that the gradual growth of constantly new interoestral follicles may have the effect that on the cows' ovaries there may be ever bigger vesicles ready to be stimulated to final follicle maturation.

7. Literaturverzeichnis

- [1] *Bane A. and Rajakoski E.*: The bovine estrous cycle. *Cornell Vet.* 51, 77–95 (1961). – [2] *Dawson F. L. M.*: Accuracy of rectal palpation in the diagnosis of ovarian function in the cow. *Vet. Rec.* 96, 218–220 (1975). – [3] *Eggenberger E. und Thun R.*: Eine graphische Methode zur Darstellung von Messwerten. *Schweiz. Arch. Tierheilk.* 126, 199–205 (1984). – [4] *Ernst K.*: Physiologische und funktionelle Untersuchungen am Rinderovar. *Vet. med. Diss. München* (1965). – [5] *Grunert E.*: Zur Problematik der rektalen Ovarkontrolle beim Rind. *Prakt. Tierarzt Collegium Veterinarium* 13–18 (1978). – [6] *Grunert E.*: Die gynäkologische Untersuchung. In: *Fertilitätsstörungen beim weiblichen Rind*; pp. 74–109. *Grunert E. und Berchtold M.* Paul Parey-Verlag, Berlin und Hamburg (1982). – [7] *Höfliger H.*: Das Ovar des Rindes in den verschiedenen Lebensperioden unter besonderer Berücksichtigung seiner funktionellen Feinstruktur. *Habilitationsschrift Vet. med. Fakultät Zürich* (1948). – [8] *Horning B.*: Untersuchungen über die Aussagesicherheit der an Ovarien durch rektale Kontrolle erhobenen Befunde beim Rind. *Vet. med. Diss. Hannover* (1978). – [9] *Jordan D.*: Vergleiche zwischen Befunden intra vitam und post mortem an Geschlechtsorganen von Rindern. *Vet. med. Diss. München* (1969). – [10] *Karg H.*: Neuroendokrine Regulation der Fruchtbarkeit. *Bayer. Landwirtschaftl. Jb.* 43, 733–749 (1966). – [11] *Karg H., Aust D. und Böhm S.*: Versuche zur Bestimmung des Luteinisierungshormons (LH) im Blut von Kühen unter Berücksichtigung des Zyklus. *Zuchthyg.* 2, 55–62 (1967). – [12] *Kessank P.*: Vergleichende klinische und hormonanalytische Untersuchungen zur Diagnose von ovariellen Funktionsgebilden beim Rind. *Vet. med. Diss. Hannover* (1977). – [13] *McGill R., Tukey J. W. and Larsen W. A.*: Variations of Box Plots. *The American Statistician* 32, 12–16 (1978). – [14] *McNeil D.*: *Interactive Data Analysis.* John Wiley, New York (1977). – [15] *Rajakoski E.*:

The ovarian follicular system in sexually mature heifers with special reference to seasonal, cyclical and left-right variations. *Acta endocrinol. (Kbh.) Suppl.* 52, 3–68 (1960). – [16] *Rüsse I. und Stolla R.*: Morphologische Untersuchungen an Follikeln des Rinderovars während der verschiedenen Zyklusphasen. Tagung über Physiologie und Pathologie der Fortpflanzung der Haustiere, 22./23. Februar 1979 München. [17] *Schneeblei J.*: Untersuchungen über die sogenannten Interöstrusfollikel bei umrindernden Färsen. *Vet. med. Diss. Zürich* (1977). – [18] *Schneeblei J.*: Untersuchungen über das Vorkommen von Interöstrusfollikeln beim Rind. *Schweiz. Arch. Tierheilk.* 126, 221–229 (1984). – [19] *Schneeblei J. und Döbeli M.*: Klinische und hormonanalytische Untersuchungen über das Vorkommen nicht-ovulierender Follikel in der Post partum-Phase beim Rind. *Schweiz. Arch. Tierheilk.* 126, 231–247 (1984). [20] *Stolla R. und Himmer B.*: Hormonelle Untersuchungen an den Follikeln des Rinderovars während verschiedener Zyklusphasen. Tagung über Physiologie und Pathologie der Fortpflanzung der Haustiere, 22./23. Februar 1979, München. [21] *Stolla R. und Himmer B.*: Probleme bei rektaler Untersuchung der Ovarien. *Prakt. Tierarzt Collegium Veterinarium* 9–13 (1979). – [22] *Theissen P.*: Physiologische und pathologische Ovarialbefunde an Schlachtorganen des Rindes. *Vet. med. Diss. Hannover* (1970). – [23] *Tukey J. M.*: *Exploratory Data Analysis*. Addison-Wesley Publishing Company, Reading, Massachusetts (1977).

Den Landwirten H. Aebli, Seewis, und F. Kunz, Esslingen, sei bestens dafür gedankt, dass sie bereitwillig ihre gesamten Viehbestände für die vorliegenden Untersuchungen zur Verfügung stellten.

Manuskripteingang: 23. Mai 1984

VERSCHIEDENES

Probleme mit Ivermectin*

Das injizierbare Antiparasitikum Ivermectin ist in der Schweiz für Rinder und Schweine zugelassen. Beide Produktformen werden unter dem Handelsnamen IVOMEC vertrieben und sind gemäss der Empfehlung des Herstellers ausschliesslich in diesen beiden Tierarten anzuwenden.

Zahlreiche Veröffentlichungen belegen die Wirksamkeit von Ivermectin auch in anderen Tierarten. Formulierung und Dosierung können jedoch je nach Tierart unterschiedlich sein. Vor Abschluss weiterer Entwicklungsprogramme ist es unangebracht, unter Umständen sogar unvorsichtig, die Anwendungsempfehlungen von einer Tierart auf die andere zu übertragen.

Es mehren sich die Berichte über die Anwendung von Ivermectin bei Hunden.

Diesbezüglich muss auf folgendes hingewiesen werden: Es wird von verschiedenen Fällen berichtet, in denen unerwünschte Nebenwirkungen bei Hunden aufgetreten sind, hauptsächlich als Folge von Überdosierung sowie schlechtem Allgemeinzustand. Bei gewissen Hunderassen, insbesondere bei Collies, kam es zu Depressionen, Ataxie, Koma und Todesfällen bei korrekter Dosierung.

Obwohl für eine solche Anwendung der behandelnde Tierarzt die alleinige Verantwortung trägt, fühlt sich der Hersteller MSD AGVET aus ethischen Erwägungen verpflichtet, die Tierärzteschaft auf die obenerwähnten Tatsachen aufmerksam zu machen.

Ivermectin hat zweifelsohne ein enormes Potential in verschiedenen Tierarten, einschliesslich beim Hund. Der Hersteller benötigt jedoch ausreichend Zeit, das Produkt weiterzuentwickeln, ohne dass dabei unnötige Risiken eingegangen werden.

Dr. P. Moore-Robinson

* Siehe auch *Schweiz. Arch. Tierheilk.* 126, 365–367 (1984)