

Myopathie postanesthésique équine : production de lactates par les muscles comprimés chez le cheval anesthésié à l'halothane

Autor(en): **Serteyn, D. / Lavergne, L. / Mottart, E.**

Objektyp: **Article**

Zeitschrift: **Schweizer Archiv für Tierheilkunde SAT : die Fachzeitschrift für
Tierärztinnen und Tierärzte = Archives Suisses de Médecine
Vétérinaire ASMV : la revue professionnelle des vétérinaires**

Band (Jahr): **129 (1987)**

PDF erstellt am: **25.07.2024**

Persistenter Link: <https://doi.org/10.5169/seals-588489>

Nutzungsbedingungen

Die ETH-Bibliothek ist Anbieterin der digitalisierten Zeitschriften. Sie besitzt keine Urheberrechte an den Inhalten der Zeitschriften. Die Rechte liegen in der Regel bei den Herausgebern.

Die auf der Plattform e-periodica veröffentlichten Dokumente stehen für nicht-kommerzielle Zwecke in Lehre und Forschung sowie für die private Nutzung frei zur Verfügung. Einzelne Dateien oder Ausdrucke aus diesem Angebot können zusammen mit diesen Nutzungsbedingungen und den korrekten Herkunftsbezeichnungen weitergegeben werden.

Das Veröffentlichen von Bildern in Print- und Online-Publikationen ist nur mit vorheriger Genehmigung der Rechteinhaber erlaubt. Die systematische Speicherung von Teilen des elektronischen Angebots auf anderen Servern bedarf ebenfalls des schriftlichen Einverständnisses der Rechteinhaber.

Haftungsausschluss

Alle Angaben erfolgen ohne Gewähr für Vollständigkeit oder Richtigkeit. Es wird keine Haftung übernommen für Schäden durch die Verwendung von Informationen aus diesem Online-Angebot oder durch das Fehlen von Informationen. Dies gilt auch für Inhalte Dritter, die über dieses Angebot zugänglich sind.

Schweiz. Arch. Tierheilk. 129, 19–22, 1987

Faculté de Médecine Vétérinaire Ulg, Services de Chirurgie et d'Anesthésiologie

Myopathie postanesthésique équine: production de lactates par les muscles comprimés chez le cheval anesthésié à l'halothane³

D. Sertejn¹, L. Lavergne², E. Mottart¹, C. Philippart², M. Lamy²

Introduction

L'ischémie musculaire due à la compression par le poids du cheval anesthésié est une des hypothèses retenues comme cause de la myopathie postanesthésique équine (MPAE) [5]. Celle-ci est une complication grave de la phase de réveil après anesthésies prolongées [2, 8, 10].

Le but de la présente étude est de voir dans quelle mesure l'augmentation de pression dans la masse musculaire comprimée et l'ischémie qui en résulte, entraînent le développement d'un métabolisme anaérobie se traduisant par une élévation de la production de lactates. Trois chevaux ayant présenté les symptômes typiques de MPAE sont comparés à un lot témoin de 5 chevaux.

Matériel et méthode

8 chevaux demi-sang, dont le poids moyen était de 570 kg subirent une anesthésie expérimentale d'une durée moyenne de 140 minutes. Ils furent prémédiqués à la xylazine (Rompun®, Bayer) à raison de 0,8 mg/kg IV. L'induction de l'anesthésie fut assurée par l'injection IV d'une solution de gaiacolate de glycérol éther à 10% (Gujatal®, Aesculap) et de thiopental sodique (Pentothal®, Abbot; 2g/500 ml GGE), à la dose de 0,5 ml de mélange/kg. Les chevaux furent intubés et placés en décubitus latéral droit. La maintenance de l'anesthésie fut assurée par l'administration d'un mélange d'oxygène et d'halothane (taux moyen utilisé: 2,4%) en circuit semi-fermé circulaire. Les chevaux respiraient spontanément.

L'électrocardiogramme, la fréquence cardiaque, les pressions artérielles périphériques (Hewlett Packard) furent enregistrées en continu pendant toute la durée de l'anesthésie. Les pourcentages d'halothane, d'oxygène et de CO₂ dans le tube endotrachéal furent également mesurés en continu, respectivement, par un analyseur à infra-rouge (Datex, Normac), un oxymètre (Godart, type 17208, Pays Bas) et un capnographe (Godart, type 17070, Pays Bas).

Deux cathéters de 45 cm (Cavafix®, Braun Melsungen) furent introduits dans les veines brachiales gauche et droite au niveau du tiers supérieur de l'avant-bras. L'extrémité de ces deux cathéters était située en aval des veines de retour des deux triceps brachii. Une perfusion de NaCl 0,9% hépariné (5000 UI/l) assurait la perméabilité de ces deux cathéters.

Adresses:

¹ Faculté de Médecine Vétérinaire Ulg, Service de Chirurgie, 45, rue des Vétérinaires, 1070-Bruxelles.

² Faculté de Médecine Ulg, Service d'Anesthésiologie, Boulevard de la Constitution, 4020-Liège.

³ Travail partiellement subsidié par le PMU Belge.

De plus, un cathéter 7F de 90 cm fut placé dans le ventricule droit puis retiré dans l'oreillette droite. Sa position fut visualisée par la lecture des courbes de pression [1]. Il nous permit la mesure de la pression dans l'oreillette ainsi que des prélèvements de sang veineux mêlé.

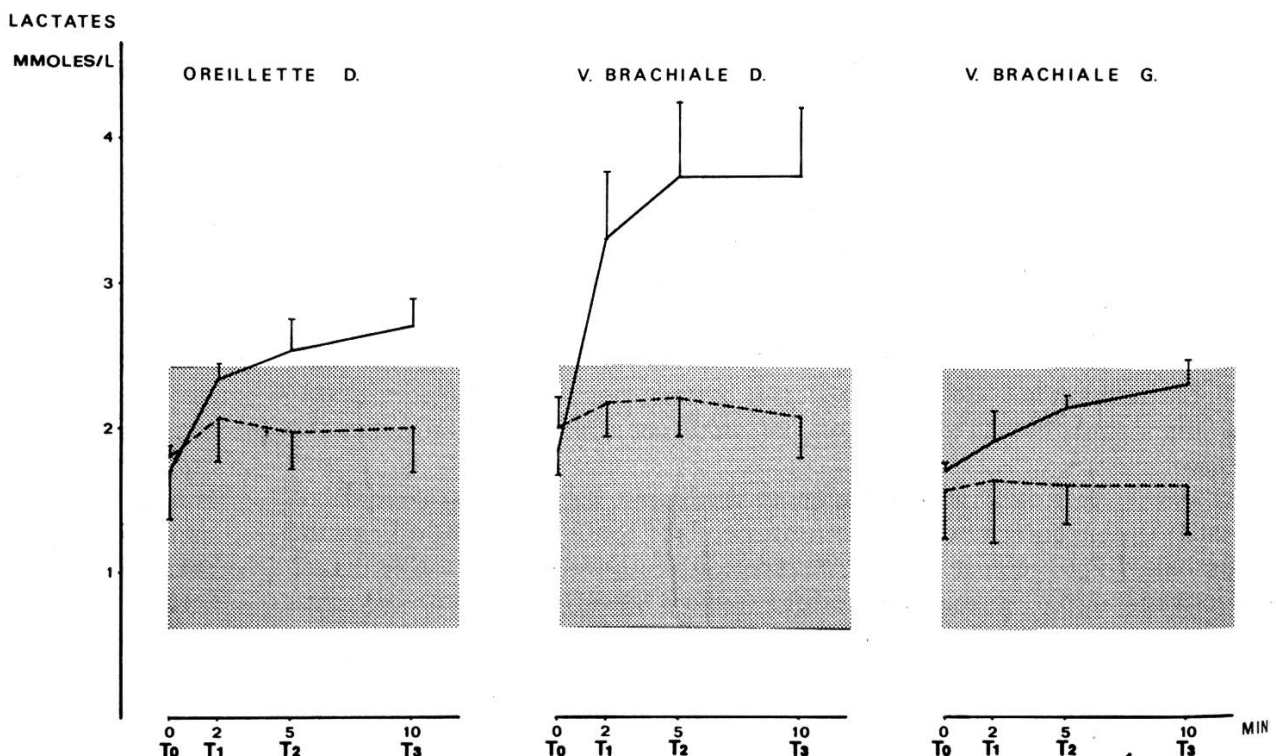
Après un décubitus latéral d'une durée moyenne de deux heures (+ / - 15 min), des prélèvements de sang furent réalisés simultanément au niveau des deux veines brachiales et de l'oreillette droite (T_0). Ensuite, les chevaux furent placés en décubitus dorsal, les membres en extension. Les prélèvements de sang furent alors réalisés après deux (T_1), cinq (T_2) et dix minutes (T_3) de décubitus dorsal.

Les taux de lactates furent mesurés par la méthode de *F. Noll* [6]. Après les prélèvements, les chevaux furent transférés au boxe de réveil où ils respirèrent de l'air enrichi en oxygène. Trois chevaux présentèrent les symptômes typiques de myopathie post-anesthésique et furent traités 3 heures après le réveil avec du dantrolène à la dose de 4 mg/kg per os [2].

L'analyse statistique fut réalisée par une analyse de variance. Les données suivent un schéma expérimental à trois facteurs avec des mesures répétées pour chaque cheval (premier facteur: endroit de prélèvement; second facteur: T_0 , T_1 , T_2 , T_3 ; troisième facteur: chevaux myopathiques et chevaux témoins) [11].

Résultats

Le résultat des dosages de lactates est exprimé sous forme de graphique. On y distingue les moyennes et les déviations standards des taux sanguins obtenu dans les deux groupes de chevaux (myopathiques: trait continu; témoins: trait discontinu) aux trois



Moyenne et déviation standard des taux sanguins de lactates prélevés au niveau de l'oreillette droite et des veines brachiales chez des chevaux anesthésiés à l'halothane en décubitus latéral gauche (T_0) puis en décubitus dorsal (T_1 , T_2 , T_3).

Chevaux myopathiques (MPAE): Trait continu, n = 3

Chevaux témoins: Trait discontinu, n = 5

Limites physiologiques du taux de lactates: Pointillés

endroits de prélèvements, en décubitus latéral (T_0) et en décubitus dorsal (T_1 , T_2 et T_3). Les limites physiologiques des taux de lactates sont illustrées en pointillés (0,6 à 2,4 mmole/l).

En fin de décubitus latéral (T_0), les taux de lactates sont semblables aux trois endroits de prélèvement et dans les deux lots de chevaux.

Chez les chevaux qui vont développer une myopathie après la narcose, nous assistons, dès la mise en décubitus dorsal, à une augmentation des taux de lactates bien supérieure à celle observée chez les chevaux témoins, et ce aux trois endroits de prélèvements. Chez les chevaux myopathiques, les taux de lactates dans le sang provenant du membre qui a subi la compression dépassent les normes physiologiques, aux temps T_1 , T_2 et T_3 .

Les taux de lactates dans le sang veineux mêlés restent inférieurs à ceux du sang prélevé dans la veine brachiale du membre qui a subi la compression.

Les variations des taux de lactates au cours du temps sont significativement différentes chez les chevaux myopathiques par rapport aux chevaux sains et ce aux trois endroits de prélèvements (test de F, prob. 5%).

Discussion

En décubitus latéral, les taux de lactates sont semblables aux trois endroits de prélèvements et dans les deux lots de chevaux. Cette observation avait déjà été faite par *Johnson* [3]. La réduction de la perfusion du muscle comprimé [7] et l'existence de shunts artério-veineux [4] peuvent expliquer le fait qu'une hypoxie et un métabolisme anaérobie puisse se développer au sein des muscles comprimés sans répercussions sur les taux de lactates aux différents endroits de prélèvements et dans la circulation générale.

A la levée de la compression, lors de la mise en décubitus dorsal, une nette augmentation du taux de lactates est constatée chez les chevaux qui vont développer une myopathie. Les lactates produits par les zones musculaires ischémiques pendant la période de décubitus latéral, sont libérés lors du rétablissement de la perfusion musculaire. Cette hypothèse avait déjà été envisagée par *Lindsay* [5] mais l'origine musculaire de cette production de lactates n'avait pas été démontrée.

Remerciements

Tous nos remerciements vont au Professeur Hennau et au Dr Joossens pour l'intérêt qu'ils portent à notre recherche ainsi qu'à D. Dewalque pour son assistance technique.

Résumé

L'introduction de longs cathéters dans les deux veines brachiales chez des chevaux anesthésiés à l'halothane nous a permis d'observer les variations des taux de lactates sanguins lors de la mise en décubitus dorsal après une décubitus latéral prolongé. Chez les trois chevaux qui ont développé une myopathie postanesthésique, nous avons mesuré, au début du décubitus dorsal, une augmentation significative du taux de lactates dans le sang provenant du membre qui a subi la compression. Les lactates sont libérés des zones musculaires ischémisées lors du rétablissement de la perfusion musculaire.

Zusammenfassung

Bei mit Halothan anästhesierten Pferden wurden in beide Brachialvenen lange Katheter eingeführt. Nach einer längeren Periode in Seitenlage wurden die Pferde in Rückenlage versetzt und die Blutlaktatwerte gemessen. Bei den Pferden, die später eine postanästhetische Myopathie entwickelten, wurde am Beginn der Rückenlage ein signifikanter Anstieg der Laktatwerte festgestellt in dem Bein, das zuvor den Gewichtsdruck zu tragen hatte. Diese Laktate wurden in den Blutkreislauf freigesetzt, nachdem die ischämischen Muskelgruppen wieder der Durchblutung zugänglich waren.

Riassunto

In cavalli anestetizzati con Halothan vennero introdotti lunghi cateteri nelle due vene brachiali. Dopo un lungo periodo di giacenza in posizione coricata sul fianco i cavalli vennero messi in posizione supina. Vennero misurati i valori lattici sanguigni. Nei cavalli che più tardi manifestarono una miopatia da anestesia, all'inizio della posizione supina venne constatato un rilevante aumento dei valori lattici nella gamba che prima dovette sopportare il maggior peso. Detti lattati vennero liberati nella circolazione sanguigna dopo che i gruppi di muscoli ischiemici erano stati nuovamente irrorati con sangue.

Summary

The two brachial veins of halothane anaesthetised horses were catheterised using long catheters. The variations of blood lactate were observed when the horses were positioned in dorsal recumbency after a prolonged lateral recumbency period. In the beginning of the dorsal recumbency, in the dependent leg, a significant rise of blood lactate production was measured in the horses suffering from postanaesthetic myositis. Blood lactates were liberated from ischemic muscular tissues when perfusion was reestablished.

Bibliographie

- [1] *Brown C., Holmes J.*: Haemodynamics in the horse: 3. Duration of the phases of the cardiac cycle. *Eq. Vet. J.*, 10, 4, 216–223 (1978). – [2] *D'Ieteren G., Spyropoulos E., Philippart C., Klutz JP, Lamy M.*: La myopathie postanesthésique équine. *Ann. Méd. Vét.*, 127, 127–134 (1983). – [3] *Johnson B., Heath R., Bowman B., Phillips R., Rich L., Voss J.*: Serum chemistry changes in horses during anesthesia: a pilot study investigating the possible causes of postanesthetic myositis in horses. *J. Eq. Med. Surg.*, 2, 109–123 (1978). – [4] *Kjellner I., Lindberg I., Prerovsky I., Tennesen H.*: The relation between blood flow in an isolated muscle measured with the Xenon 133 clearance and the direct recording technique. *Acta Physiol. Scand.*, 69, 69–79 (1967). – [5] *Lindsay W., McDonell W., Bignell W.*: Equine postanesthetic forelimb lameness: intracompartmental muscle pressure changes and biochemical patterns. *Am. J. Vet. Res.*, 41, 12, 1919–1924 (1981). – [6] *Noll F.*: Methoden der enzymatischen Analyse. 3^e Aufl. Vol. II, Verlag Chemie, Weinheim, p. 1521 (1974). – [7] *Serteyn D., Micheels J., Philippart C., Mottart E., Lavergne L., Guillon C., Michaux C., Lamy M.*: Laser doppler flowmetry: muscular microcirculation in anaesthetised horses. *Eq. Vet. J.* 18, 391–395 (1986). – [8] *Trim C. and Mason J.*: Postanesthetic forelimb lameness in horses. *Eq. Vet. J.* 5, 71 (1973). – [9] *Weaver B., Lunn C., Staddon G.*: Muscle perfusion in the horse. *Eq. Vet. J.*, 16, 1, 66–68 (1984). – [10] *White N.*: Postanesthetic recumbency myopathy in horses. *Comp. Cont. Educ. Pract. Vet.* 4, s44–s50 (1982). – [11] *Winer B.*: Statistical principles in experimental design. McGraw-Hill Book Company, USA, 897, (1971).