Zeitschrift: Schweizer Archiv für Tierheilkunde SAT : die Fachzeitschrift für Tierärztinnen und Tierärzte = Archives Suisses de Médecine Vétérinaire ASMV : la revue professionnelle des vétérinaires

Herausgeber: Gesellschaft Schweizer Tierärztinnen und Tierärzte

Band: 129 (1987)

Artikel: Zur Feinstruktur des Nucleus amiguus und des spinalen Akzessoriuskernes

Autor: Störmer, R. / Hummel, G. / Goller, H.

DOI: https://doi.org/10.5169/seals-589175

Nutzungsbedingungen

Die ETH-Bibliothek ist die Anbieterin der digitalisierten Zeitschriften auf E-Periodica. Sie besitzt keine Urheberrechte an den Zeitschriften und ist nicht verantwortlich für deren Inhalte. Die Rechte liegen in der Regel bei den Herausgebern beziehungsweise den externen Rechteinhabern. Das Veröffentlichen von Bildern in Print- und Online-Publikationen sowie auf Social Media-Kanälen oder Webseiten ist nur mit vorheriger Genehmigung der Rechteinhaber erlaubt. Mehr erfahren

Conditions d'utilisation

L'ETH Library est le fournisseur des revues numérisées. Elle ne détient aucun droit d'auteur sur les revues et n'est pas responsable de leur contenu. En règle générale, les droits sont détenus par les éditeurs ou les détenteurs de droits externes. La reproduction d'images dans des publications imprimées ou en ligne ainsi que sur des canaux de médias sociaux ou des sites web n'est autorisée qu'avec l'accord préalable des détenteurs des droits. En savoir plus

Terms of use

The ETH Library is the provider of the digitised journals. It does not own any copyrights to the journals and is not responsible for their content. The rights usually lie with the publishers or the external rights holders. Publishing images in print and online publications, as well as on social media channels or websites, is only permitted with the prior consent of the rights holders. Find out more

Download PDF: 15.07.2025

ETH-Bibliothek Zürich, E-Periodica, https://www.e-periodica.ch

Schweiz. Arch. Tierheilk. *129,* 75–86, 1987

Aus dem Institut für Veterinär-Anatomie, -Histologie und -Embryologie
der Justus-Liebig-Universität in Giessen

Zur Feinstruktur des Nucleus ambiguus und des spinalen Akzessoriuskernes[1]

R. Störmer, G. Hummel und H. Goller[2]

Einleitung

Der erste lichtmikroskopische Bericht über das motorische Ursprungsgebiet des IX. und X. Gehirnnerven, den Nucleus ambiguus, liegt beim Schaf von *Wilkie* (1937) vor. *Pattison und Holman* (1943) untersuchen gleichfalls beim Schaf die Medulla oblongata einschliesslich ihrer Kernareale. Deren Topographie und Zytoarchitektonik werden von *Chomiak* (1951, 1953) bei Rind und Ziege und von *Goller* (1965) beim Rind dargestellt. Weitere morphologische Arbeiten über das Kerngebiet beim Schaf sind mit Degenerationsmethoden verbunden (*Szabo und Dussardier,* 1964; *Welento und Flieger,* 1974).

Untersuchungen des Nucleus ambiguus bei Nichtruminanten erstellen *Hoffmann* (1955) bei Hund und Schwein, *Taber* (1961) bei der Katze, *Lawn* (1966) beim Kaninchen sowie *Jansen und Kjelsberg Osen* (1984) beim Finnwal. Beim Menschen wird der Kern von *Ziehen* (1934), *Tomasch et al.* (1961) und *Olszewski und Baxter* (1982) untersucht. Der spinale Akzessoriuskern wird über die genannten Übersichten hinaus von *Chomiak* (1951, 1953) bei Pferd, Rind, Ziege und Schwein sowie von *Flieger* (1966, 1967, 1964) bei Pferd, Rind und Schaf beschrieben.

Elektronenmikroskopische Untersuchungen der beiden Kerngebiete vom kleinen Hauswiederkäuer liegen nicht vor.

Material und Methoden

Die Befunde wurden an 8 Schafen und 10 Zwergziegen erhoben. Die Tiere wurden in Narkose entblutet. Über beide Karotiden erfolgte eine Spülung mit körperwarmer, heparinisierter Ringerlösung. Für die lichtmikroskopische Untersuchung kamen eine Perfusion mit 7%igem Formalin oder Formol-Eisessig zur Anwendung. Nach Paraffineinbettung wurden die Stammhirne in 8–10 µm starke Transversalschnittserien zerlegt. Die Schnitte wurden mit Nissl- und Luxol-Fast-Blue-Färbung behandelt sowie nach Bodian imprägniert. Für die elektronenmikroskopische Untersuchung wurden die Gehirne mit cacodylatgepuffertem Yellow-Fix perfundiert. Die gewonnenen Proben erfuhren eine Nachfixation in 1%iger Na-cacodylat-gepufferter Osmium-Tetroxydlösung. Von den in Durcupan eingebetteten Proben wurden 1 µm starke Semidünnschnitte gewonnen und mit 2,5%igem

---

[1] Herrn Prof. Dr. W. Mosimann zum 65. Geburtstag gewidmet. Mit dankenswerter Unterstützung der Deutschen Forschungsgemeinschaft.

[2] Korr.-Adresse: Frankfurter Strasse 98, BRD-6300 Giessen

Toluidinblau gefärbt. Die Ultradünnschnitte wurden mit 5%igem Uranylazetat und 1%igem Bleizitrat nachkontrastiert und im EM 109 Zeiss untersucht.

Resultate

1. Nucleus ambiguus

Topographie (Abb. 1): Der Nucleus ambiguus besteht bei beiden Tierarten aus einer bilateralen spindelförmigen Zellsäule mit plattenartig verbreitertem Mittelteil, von der sich zwei Drittel kaudal des Calamus scriptorius befinden (Abb. 1a, Na). Der Durchmesser variiert zwischen 0,5 und 1,2 mm. Den kaudalen Kernpol bildet ein ventrolateral in der Formatio reticularis gelegenes, rundes Feld (Abb. 1c, Na). Brückenwärts weitet es sich nach ventrolateral zu einem Zellband (Abb. 1d, Na) aus, das sich in rostraler Richtung um seine dorsale Hälfte reduziert, um erneut ein rundes, weit nach ventrolateral verlagertes Areal zu bilden. Unmittelbar an den rostralen Kernpol schliesst sich der Nucleus nervi facialis an. Von den vier Zellarten stellen die sehr grossen Neurone den Hauptanteil. Die übrigen Elemente sind mit 2 bis 4 Exemplaren je Querschnittsbild vertreten. Gleichartige Zellen finden sich zudem in der näheren Umgebung des Kernareals, insbesondere ventral von ihm, verstreut. Bei durchschnittlich 15 Elementen je Querschnittspräparat kann die Zellzahl im rostralen Drittel auf 19 ansteigen. Lichtmikroskopie (Abb. 1b): Sehr grosse, heteromorphe Neurone zeigen bis zu 8 zarte Ausläufer, die eine Länge von 0,5 mm erreichen können. Zahlreiche feinkörnige Nissl-Schollen geben dem Neuron ein dunkles, homogenes Erscheinungsbild, das lediglich durch Ansammlungen von Lipofuszin-Granula unterbrochen wird. Spindelförmige grosse Neurone besitzen 2 bis 3 Ausläufer mit durchschnittlich 100 µm Länge. Durch deutlich voneinander abgesetzte, rechteckige Nissl-Aggregate entsteht ein tigroides Zellbild. Die mittelgrossen Neurone besitzen eine rund-ovale bis dreieckige Gestalt und bis zu 4 Ausläufer. Die Nissl-Substanz besteht aus groben, gut angefärbten Partikeln in lockerer Formation. Bei den kleinen Neuronen stellt sich nur selten ein Ausläufer dar. Der relativ grosse Kern dominiert bei diesem Zelltyp. Das Nissl-Material wird durch einzelne, grosse Schollen verkörpert. Die Grössenangaben sind der Tabelle 1 zu entnehmen:

Tabelle 1: Nucleus ambiguus, lichtmikroskopische Befunde (Kernk. = Kernkörperchen)

Tier	Nervenzellen (in µm)			
	kleine	mittelgrosse	grosse	sehr grosse
Schaf	Zelle : 9–14	⌀ = 48	50–60 × 18–25	55–80
	Kern : 5	14,5	15	18 × 10
	Kernk.: 1,6	4	3	5
Ziege	Zelle : 8–14	⌀ = 45	45–55 × 15–20	50–75
	Kern : 5	14	15	15 × 8
	Kernk.: 1,6	4	3	4,5

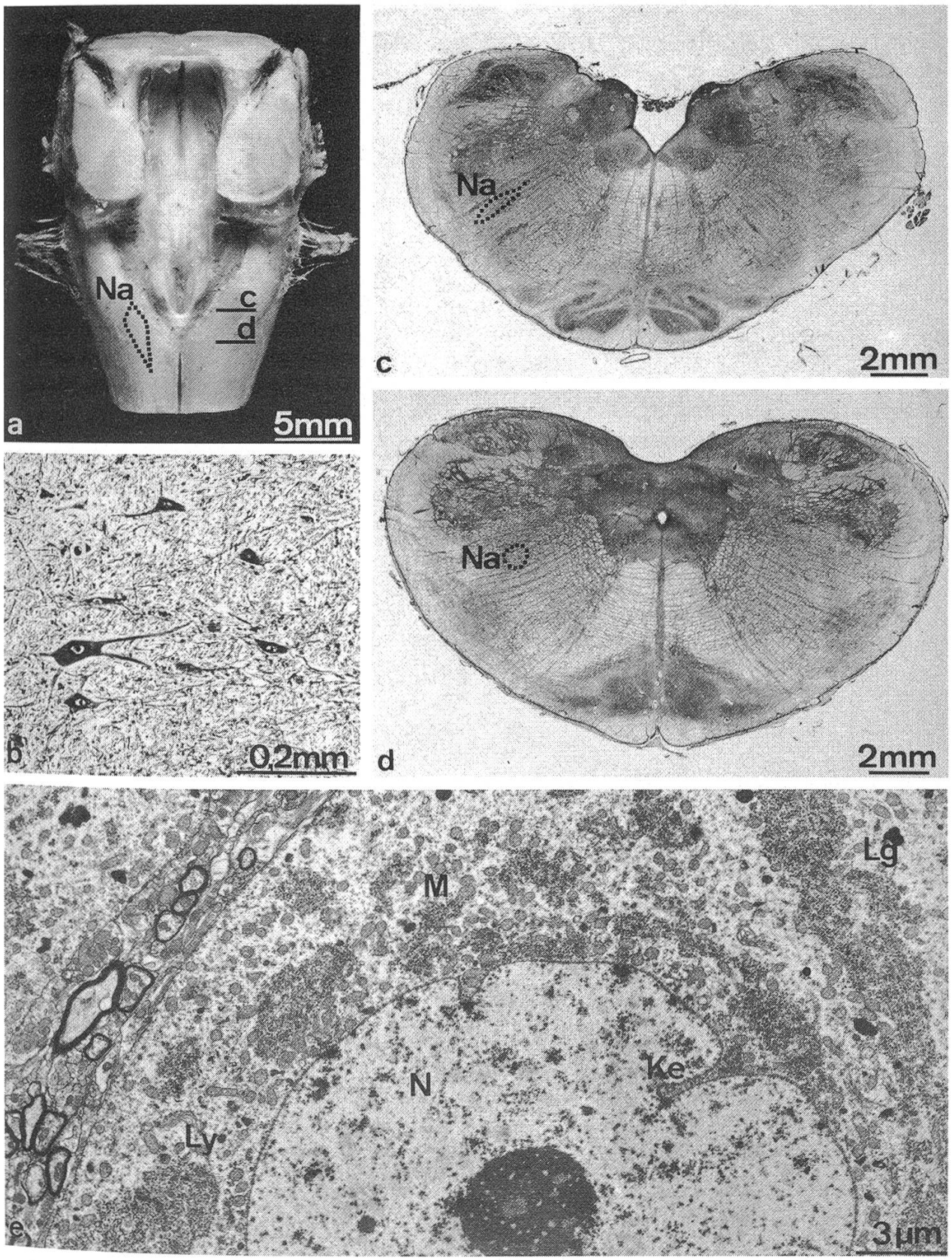

Abb. 1: Nucleus ambiguus, Na; a Aufsicht auf die Medulla oblongata nach Abtragung von Kleinhirn und Marksegel (c, d: Schnittebenen der Abb. c und d). b Zellen aus dem Kernareal, Bodian-Imprägnierung, Schaf. c, d Querschnitte der Medulla oblongata, Bodian-Imprägnierung, Schaf. e Ausschnitte einer mittelgrossen Nervenzelle, Schaf.

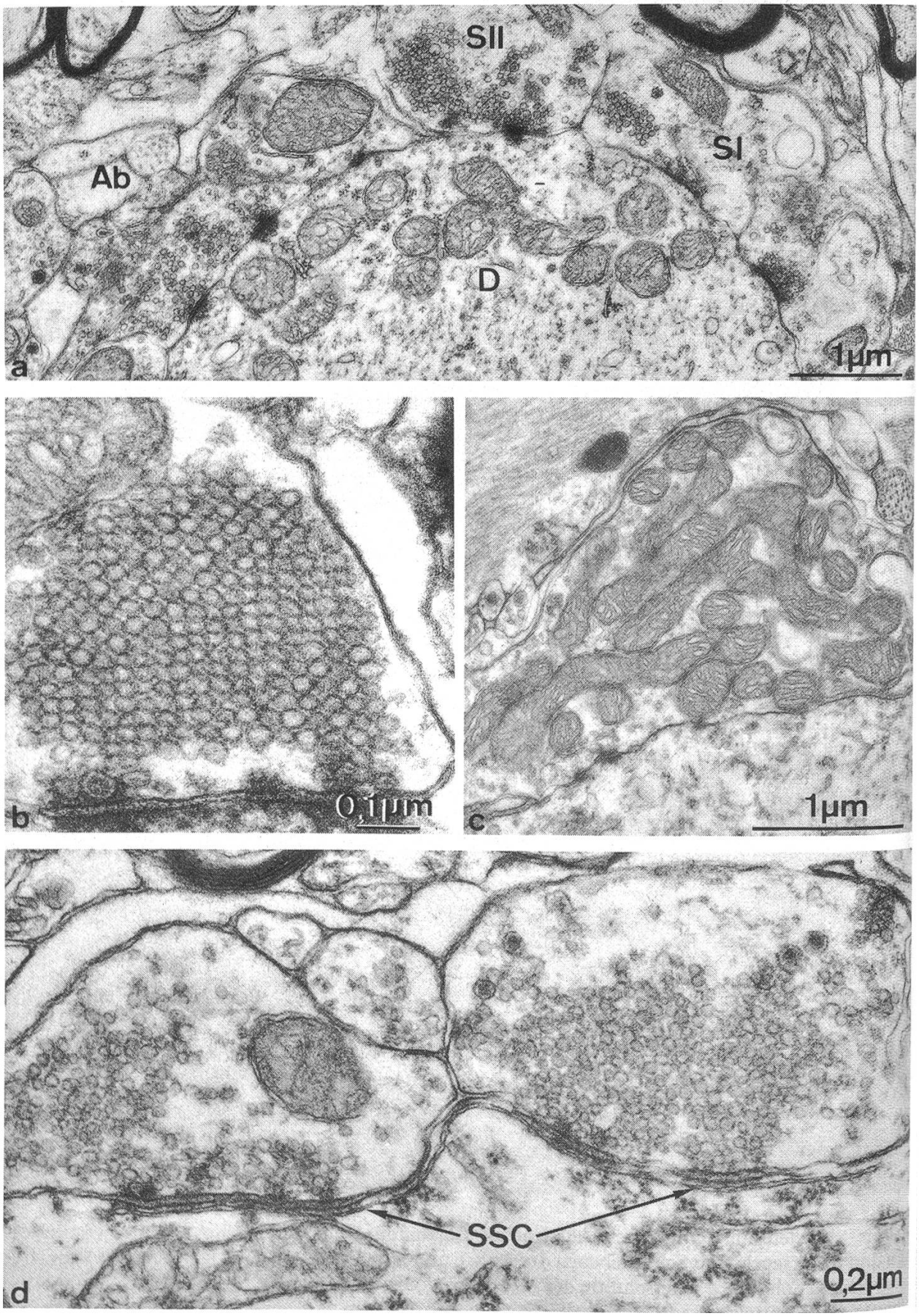
SII
SI
Ab
D
a
1µm
b
0,1µm
c
1µm
SSC
d
0,2µm

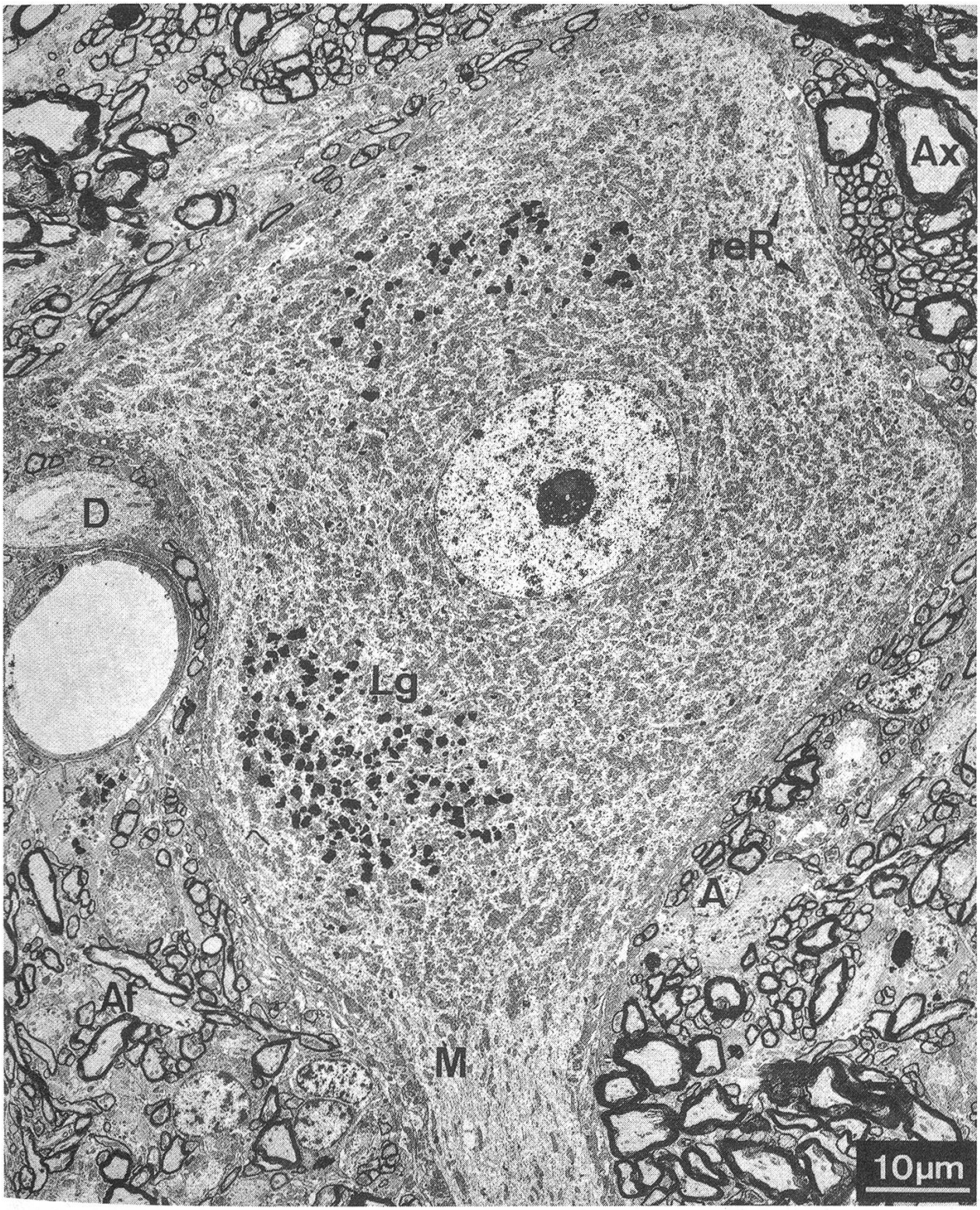

Abb. 3: Nucleus ambiguus, grosses Neuron, Schaf.

Abb. 2: Nucleus ambiguus; a–c Neuropil mit verschiedenen Synapsentypen: a SI und SII, b SI, c SIV; d zwei Synapsentypen, die von einer subsurface cistern (ssc) unterlagert werden.

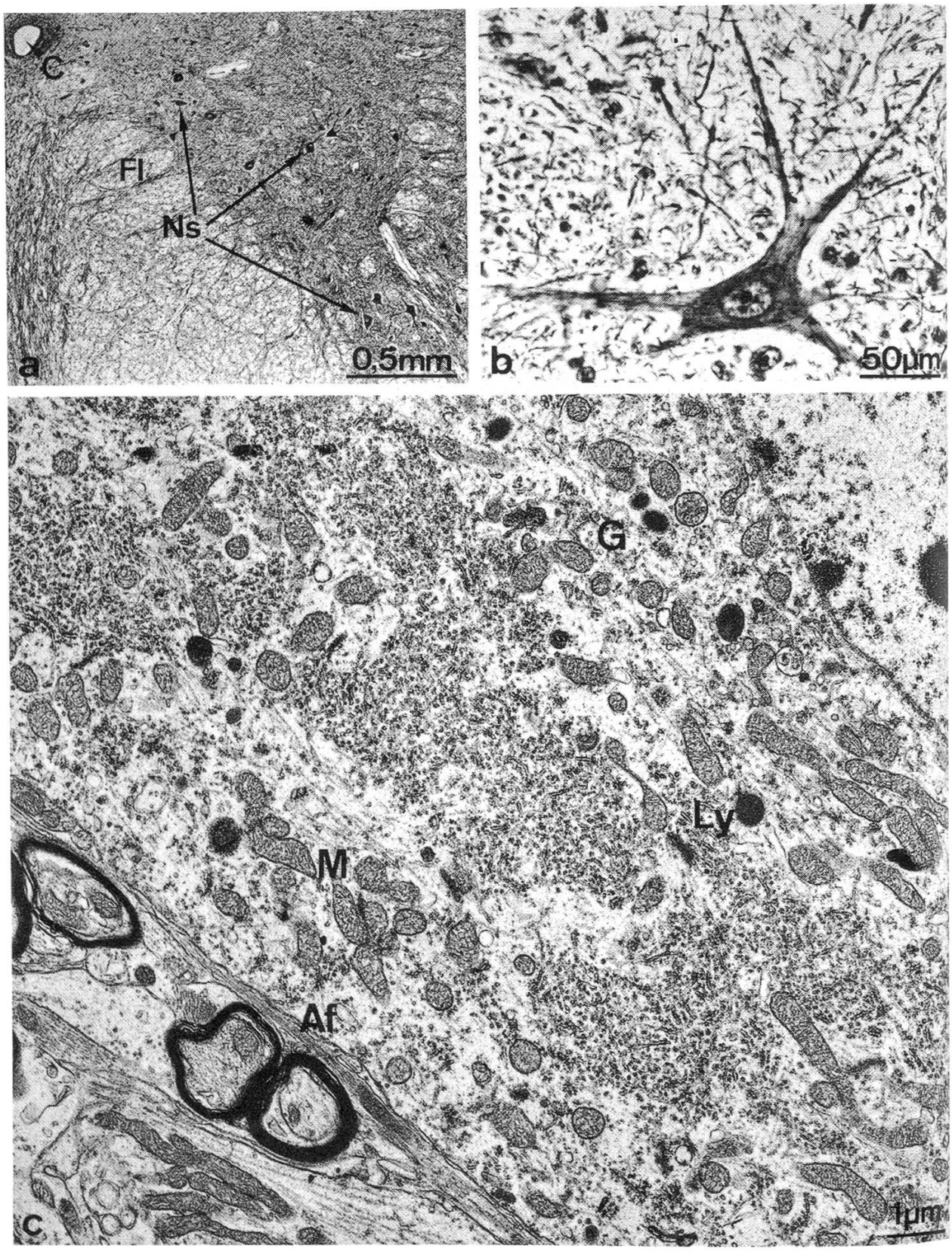

Abb. 4: Nucleus nervi accessorii spinalis.
a Nucleus supraspinalis mit Zellgruppen (Ns), Bodian-Imprägnierung. b grosses polygonales Neuron, Bodian-Imprägnierung. c Ausschnitt einer mittelgrossen Nervenzelle, Ziege.

Elektronenmikroskopie (Abb. 1e, 2, 3): Das Neuropil (Abb. 3) besteht aus einem weitmaschigen Netz myelinisierter Axone (Ax), in das sich Gliazellen (A) mit ihren Fortsätzen (Af), Dendriten (D) und zahlreiche Bündel markarmer Axone (Ab) einfügen. Die Synapsen lassen sich in fünf Kategorien einteilen (Abb. 2):

SI: Synapsen mit 35 bis 170 runden, hellen Vesikeln von 45 bis 50 nm Durchmesser, die sich vereinzelt wabenartig anordnen (Abb. 2b) und zwischen denen bis zu 7, 75–100 nm messende dunkelkernige Vesikel liegen.

SII: Synapsen, die bis zu 335 pleomorphe, helle Vesikel mit 35 bis 50 nm Durchmesser und 1 bis 4 dunkelkernige Bläschen, die 70 bis 95 nm messen, enthalten (Abb. 2a).

SIII: Synapsen mit abgeflachten Vesikeln, die 25 × 50 nm messen.

SIV: Synapsen, die bis zu 25 matrixverdichtete Mitochondrien in dichter Formation aufweisen. Begleitet werden sie von abgeflachten, 30 × 60 nm messenden Vesikeln (Abb. 2c).

SV: Synapsen mit pleomorphen Vesikeln in geringer Zahl und bis zu 30 dicht gepackten, dunkelkernigen Vesikeln, die 30 und 60 nm Durchmesser besitzen.

Die grosskalibrigen Dendriten werden nicht selten von einem lückenlosen Synapsenring umgeben (Abb. 2a). Vereinzelt stehen zwei benachbarte Dendriten über eine Doppelsynapse in Kontakt. Viele Synapsen besitzen mehrere (bis zu 5) Kontaktzonen.

Das sehr grosse, polygonale Neuron (Abb. 3) ist organellenreich. Beim Schaf sind grosse Komplexe des rauhen endoplasmatischen Retikulum (reR) in den Randbezirken und massenhaft kleinere Pakete in Kernnähe angeordnet. Gemeinsam füllen sie das Perikaryon nahezu vollständig aus. Bei der Ziege enthält der Zellkörper überwiegend grosse Nissl-Schollen, die einen weiten Abstand einhalten. Extrem zahlreiche Mitochondrien kennzeichnen (M) die Zelle beider Tierarten.

Der Golgi-Apparat besteht beim Schaf aus einer Vielzahl kleiner Komplexe, die sich bei der Ziege zugunsten eines grossen Organellentyps vermindert (G). Lysosomen (Ly) treten in allen Zellbezirken auf, während Lipofuszin-Granula (Lg) 2 bis 3 Ansammlungen bilden, die in Plasmalemmnähe auftreten. Die Zelloberfläche wird zu 80 bis 95% von Synapsen besetzt. Regelmässig lassen sich die Typen SI, SII und SIV differenzieren, während SIII selten und SV-Synapsen lediglich vereinzelt mit dem Neuron Kontakt aufnehmen. Die Innenseite des Plasmalemm unterlagern, insbesondere in Höhe der Synapsen SI und SII, sogenannte subsurface cisterns (Abb. 2d, ssc). Sie können eine Länge von 2,2 μm erreichen und in die Stammdendriten hineinziehen. Der Kern des organellenärmeren, spindelförmigen Neurons gleicht mit Ausnahme seiner extrem ovalen Kontur dem Kern der mittelgrossen Nervenzelle. Das rauhe ER orientiert sich unter Bildung schmaler, langgestreckter Komplexe fächerförmig auf den Zellkern zu. Lediglich 45 bis 55% der Zelloberfläche werden von Synapsen eingenommen. Bevorzugt handelt es sich um den Typ SIV, gefolgt von SI-, SII- und SV-Synapsen in gleicher Häufung. Der Typ SIII lässt sich nicht differenzieren. Das Karyolemm des mittelgrossen Neurons (Abb. 1e) zeigt mehrere Einziehungen (Ke). Kubische Komplexe des rauhen ER sammeln sich, zueinander versetzt, auf konzentrischen Bahnen um den Zellkern (N). Die Mitochondrien (M) und die Zahl der Lysosomen (Ly) erscheinen im Vergleich zu den polygonalen Neuronen reduziert. Der Golgi-Apparat ist mässig

ausgeprägt und Lipofuszin-Granula (Lg) können nur vereinzelt angetroffen werden. Der Synapsenbesatz beträgt durchschnittlich 88%. Überwiegend handelt es sich um die Typen SI, SII und SIV. Sehr selten tritt die Variante SV an das Neuron heran und SIII fehlt vollkommen. Die kleinen Neurone kennzeichnet ein chromatinreicher Kern, dessen Membran sich an mehreren Stellen einzieht. Das rauhe ER verbindet sich zu 2 bis 4 grossen Komplexen, die breiten Plasmastrassen Raum geben. Sie enthalten einen vergleichsweise stark ausgeprägten Golgi-Apparat. Lysosomen stellen eine häufige Bildung dar, während Lipofuszin-Granula nur sehr selten zu beobachten sind. Das Plasmalemm wird zu 68 bis 85% von Gliazellausläufern bedeckt. Den Rest beanspruchen Synapsen aller fünf Typen.

2. *Nucleus nervi accessorii spinalis*

Das Kerngebiet stellt einen morphologisch nicht abzugrenzenden Teilbereich des Nucleus supraspinalis dar. Topographie (Abb. 4a, Ns): Am Übergang der Medulla oblongata zum Rückenmark wird die Ventralhornsäule sukzessiv durch die Formatio reticularis ersetzt. Lediglich der mediale Anteil setzt sich in Form des Nucleus supraspinalis (Ns) in rostrale Richtung bis in Höhe des kaudalen Pols des Nucleus nervi hypoglossi fort. Der Nucleus supraspinalis bildet eine schräg dorsolateral gerichtete Platte, die sich lateral an den Fasciculus longitudinalis medialis (Fl) anlegt. Innerhalb des Kernareales lassen sich zwei bis vier Zellgruppen mit wechselnder Position erkennen. Drei der Zellgruppen liegen häufig entlang einer durch den Zentralkanal (C) gelegten Diagonalen, während sich die vierte Ansammlung mehr nach lateral orientiert. Die Zellgruppen bestehen aus maximal sechs grossen, polygonalen Neuronen (Abb. 4b). Zwischen ihnen und den Ansammlungen verteilt finden sich in geringer Zahl mittelgrosse abgerundete und vereinzelt kleine Elemente. Lichtmikroskopisch weisen die Zellen grosse Ähnlichkeit mit jenen des Nucleus ambiguus auf. Dessen spindelförmige Neurone fehlen indes. Die Grössenangaben der Zellen sind in Tabelle 2 angegeben.

Tabelle 2: Nucleus nervi accessorii spinalis, lichtmikroskopische Befunde (Kernk. = Kernkörperchen)

		Nervenzellen (in µm)		
Tier		kleine	mittelgrosse	grosse
	Zelle :	9–15	⌀ 38	50–70
Schaf	Kern :	5	12,5	17,5
	Kernk.:	1,6	2,5	4
	Zelle :	8–14	⌀ 35	60
Ziege	Kern :	5	12	17
	Kernk.:	1,5	2	4

Elektronenmikroskopisch entspricht das Neuropil dem des Nucleus ambiguus. Lediglich die Anschnitte myelinisierter Axone treten in vermindertem Umfang auf. Die Einteilung der Synapsen in die Typen SI bis SV und ihre Häufigkeit kann auf den Nu-

cleus supraspinalis übertragen werden. Die polygonalen Neurone zeigen einen Kern mit unregelmässiger Kontur. Ansonsten entspricht die Zelle den grossen Neuronen aus dem Nucleus ambiguus vom Schaf. Das mittelgrosse Neuron zeigt im Vergleich zu dem Äquivalent aus dem Nucleus ambiguus ein organellenreicheres Bild (Abb. 4c). Auch fehlen die Karyolemmeinfaltungen. Zahlreiche Mitochondrien (M) bilden alternierend mit Lysosomen (Ly) und vereinzelten Golgi-Komplexen (G) einen perinukleären Saum. Nur selten lassen sich Lipofuszin-Granula differenzieren. Das Plasmalemm wird zu 68% von glialen Fortsätzen bedeckt (Af). An synaptischen Endigungen finden sich zu gleichen Teilen die Typen SI, SII und SIV. Die Variante SIII tritt nur in einem Fall an das Neuron heran und SV-Synapsen können nicht beobachtet werden.

Diskussion

Vergleichend anatomisch ergeben sich folgende Längsausdehnungen (in mm):

Mensch		Gorilla		Hund	
Ziehen, 1934	20	*Noback,* 1959	11	*Hoffmann,* 1955	5,5
Tomasch et al., 1961	10,7				
Olszewski und Baxter, 1982	16	Rind *Goller,* 1965	24	Katze *Taber,* 1961	3,5
Finnwal		Schwein		Kaninchen	
Jansen und Kjelsberg Osen, 1984	42	*Hoffmann,* 1955	4	*Lawn,* 1966	4,5

Die rostrale Begrenzung wird bei allen untersuchten Spezies durch das kaudale Ende des Nucleus nervi facialis gebildet. Kaudal endet er in Höhe der kaudalen Begrenzung der unteren Olive. Lediglich beim Kaninchen (*Lawn,* 1966) reicht das Kerngebiet bis zum medullo-spinalen Übergang. Eine einheitliche Zellsäule zeigen Mensch (*Tomasch et al.,* 1961; *Olszewski und Baxter,* 1982) und Gorilla (*Noback,* 1959). *Jansen und Kjelsberg Osen* (1984) beschreiben für den Finnwal drei in rostrokaudaler Richtung gestaffelte Zellgruppen, während *Lawn* (1966) beim Kaninchen eine dreigeteilte kompakte Formation von einer kaudal angrenzenden diffusen Zellansammlung unterscheidet. Katze (*Taber,* 1961) und Rind (*Goller,* 1965) besitzen einen rostral und die Ziege (*Chomiak,* 1953) einen kaudal zweigeteilten Nucleus ambiguus. *Szabo und Dussardier* (1964) ermitteln beim Schaf eine im rostralen Abschnitt zweigeteilte Hauptgruppe, die dorsolateral von einer Nebengruppe und ventral von einer dispersen Gruppe flankiert wird. In der vorliegenden Untersuchung kann bei Schaf und Ziege lediglich eine ungeteilte Hauptgruppe dargestellt werden. *Goller* (1965) sowie *Szabo und Dussardier* (1964) unterscheiden beim Rind bzw. Schaf grosse, mittelgrosse und kleine Neurone, deren Grösse mit jener der vorliegenden Untersuchung übereinstimmt. Ein Hinweis auf den vierten Neuronentyp von Schaf und Ziege fehlt. Unter Verwendung von Degenerationsmethoden ermitteln *Szabo und Dussardier* (1964) sowie *Welento und Flieger* (1974) beim Schaf eine somatotopische Gliederung des Kernareales.

Danach enthält die dorsale Gruppe Ursprungszellen für den Vagusnerv, während die ventrale Ansammlung solche für den Nervus glossopharyngeus vereinigt.

Elektronenmikroskopie: McLean und Hopkins (1982) beschreiben bei Katze und Affe drei Zelltypen, deren kleine Variante 24 × 18 µm misst und einen Kern mit Membraneinziehungen enthält. Mittelgrosse Neurone mit den Massen 30 × 20 µm stellen bei beiden Tierarten den Hauptanteil. Von ovoider oder spindelförmiger Gestalt entsprechen sie, abgesehen von dem geringen Umfang, den mittelgrossen und spindelförmigen Neuronen von Schaf und Ziege. Die grossen Zellen von Affe und Katze messen 45 × 35 µm. Die Axonendigungen enthalten runde oder pleomorphe Vesikel.

Subsurface cisterns (SSC) lassen sich in zahlreichen Gehirnabschnitten nachweisen (siehe *Le Beux,* 1972; *Suarez et al.,* 1983). Neuere Untersuchungen weisen sie im Ammonshorn von Nagern nach (*Furuse et al.,* 1982; *Kolde und Theman,* 1982). Mehrfach wird eine pentalaminäre Schichtung zwischen SSC und Plasmalemm festgestellt, die Schaf und Ziege fehlt. Auch ihre Nähe zu Gliazellen (*Hydén,* 1960; *Suarez et al.,* 1983) besteht beim kleinen Hauswiederkäuer nicht. Funktionell dienen die SSC möglicherweise dem Proteintransport (*Hervás und Lafarga,* 1979) oder der intrazellulären Übermittlung von Impulsen (*Le Beux,* 1972).

Nucleus nervi accessorii spinalis

Im vorliegenden Schrifttum wird der spinale Akzessoriuskern in Abgrenzung zu dem dorsal gelegenen parasympathischen Ursprungsgebiet des XI. Gehirnnerven als «ventraler Streifen» angesprochen. Innerhalb des Nucleus supraspinalis sollen die zugehörigen Neurone in einer dorsolateralen (*Olszewski und Baxter,* 1982) oder dorsoventralen Zellgruppe (*Flieger,* 1966) liegen, vergleichbar mit jener, die beim kleinen Hauswiederkäuer auf einigen Querschnittspräparaten gefunden wird. Der rostrale Kernpol zeigt unterschiedliche Lagebeziehungen. So verbindet er sich beim Rind (*Zimmerl,* 1930; *Chomiak,* 1951; *Flieger,* 1967) und der Katze (*Yoda,* 1940) mit dem Nucleus ambiguus. Nach *Taber* (1961) jedoch schmiegt er sich ebenfalls bei der Katze lateral dem Nucleus nervi hypoglossi an. Eine Vereinigung beider Kerne beschreiben *Olszewski und Baxter* (1982) beim Menschen, *Flieger* (1966, 1964) beim Pferd und Schaf und *Chomiak* (1953) bei der Ziege. In der vorliegenden Untersuchung bleiben die Formationen beim kleinen Hauswiederkäuer deutlich voneinander getrennt. Beim Finnwal (*Jansen und Kjelsberg,* 1984) schiebt sich der rostrale Kernpol zwischen den ventromedial gelegenen Hypoglossuskern und den hier *dorsal* angrenzenden Nucleus ambiguus. Abgesehen von den bei allen Tierarten beschriebenen grossen motorischen Zellen finden *Olszewski und Baxter* (1982) beim Menschen kleinere hellgefärbte Neurone, die auf den Abbildungen von *Flieger* (1964, 1966, 1967) gleichfalls zu erkennen sind. Die kleinen Neurone der vorliegenden Untersuchung finden in der vorhandenen Literatur keine Erwähnung. Die polygonalen Neurone beim Rind (*Goller,* 1965) sind im Vergleich zum kleinen Hauswiederkäuer nahezu doppelt so gross.

Die kaudale Ausdehnung des Kernareales steht möglicherweise mit dem Entwicklungsgrad der Trapeziusmuskulatur in Verbindung. So endet das Kerngebiet beim Finnwal, einer Spezies mit reduzierter Nackenmobilität und unterentwickelten Vor-

dergliedmassen, bereits in Höhe des zweiten Halssegmentes. Auf der anderen Seite reicht es bei dem Fluchttier Pferd bis zum siebten Halssegment.

Zusammenfassung

Beim kleinen Hauswiederkäuer liegt der Nucleus ambiguus im kaudalen Drittel der Medulla oblongata. Das Kernareal misst beim Schaf 5,5 und bei der Ziege 4,2 mm. Vier Zelltypen lassen sich unterscheiden. Die grossen Neurone sind mit einer Vielzahl kleiner Nissl-Aggregate angefüllt, während die mittelgrossen und spindelförmigen Elemente lockerer aufgebaut sind. Die kleinen Neurone enthalten einen auffallend grossen Kern. Die Synapsen gliedern sich in fünf Klassen (SI–SV). Gehäuft treten SI, SII und SIV auf, SIII dagegen seltener und SV lässt sich nur gelegentlich differenzieren. Den Grossteil der Zelloberfläche nehmen axo-somatische Synapsen ein. Der spinale Akzessoriuskern bildet einen Bestandteil des Nucleus supraspinalis. Er besteht aus mehreren Zellansammlungen, die drei Neuronentypen enthalten. Sie entsprechen in grossem Umfang jenen aus dem Nucleus ambiguus. Das spindelförmige Neuron fehlt im Nucleus supraspinalis.

Résumé

Le Nucleus ambiguus est situé, chez les petits ruminants domestiques, dans le tiers caudal de la moelle allongée. L'aire nucléaire mesure 5,5 mm chez le mouton et 4,2 mm chez la chèvre. On peut distinguer quatre types de cellules; les grands neurones sont remplis par une quantité de petits aggrégats de Nissl, alors que les neurones de taille moyenne ou fusiforme ont une structure plus lâche. Les petits neurones ont un noyau très grand. On divise les synapses en 5 classes (SI–SV). On rencontre surtout SI, SII et SIV, tandis que SIII est plus rare et SV n'est différenciable que de temps en temps.

Les synapses axo-somatiques occupent la plus grande partie de la surface cellulaire. Le N. accessorius spinal est une composante du N. supraspinalis. Il est formé par plusieurs amas de cellules renfermant 3 types de neurones. Ils correspondent en grande partie à ceux du N. ambiguus. Le neurone fusiforme n'existe pas dans le noyau supraspinal.

Riassunto

Nei piccoli ruminanti domestici il Nucleus ambiguus è collocato nel terzo caudale del midollo allungato.

Il nucleo misura 5,5 mm nella pecora e 4,2 mm nella capra. Si differenziano 4 tipi cellulari. I grossi neuroni sono ripieni di un gran numero di piccoli Nissl-aggregati, mentre gli elementi di media grossezza ed affusolati sono strutturati in forma non compatta. I piccoli neuroni contengono un nucleo di taglia impressionante. Le sinapsi si differenziano in 5 classi (SI–SV). Ammassati appaiono SI, SII e SIV. Percontro SIII si differenzia raramente e SV solo occasionalmente. La maggior parte della superficie cellulare è costituita da sinapsi assiosomatiche. Il nucleo accessorio spinale costituisce una parte del Nucleus supraspinalis.

È costituito da raggruppamenti cellulari multipli che contengono tre tipi di neuroni. Sul piano generale essi corrispondono a quelli del Nucleus ambiguus. Il neurone fusiforme manca nel Nucleus supraspinalis.

Summary

In small domestic ruminants the ambigual nucleus takes place in the caudal third of the Medulla oblongata. It's length varies between 5,5 (sheep) and 4,4 mm (goat). Four types of neurons could be distinguished. The large neurons are characterized by a densely packed rough endoplasmic reticulum. The middle-sized and spindle-shaped elements show a more loosely pericaryal arrangement and the smallest neuron contains a very prominent nucleus. Five types of synaptic terminals are classified (SI–SV). The synapses SI, SII and SIV are most frequent, followed by SIII- and SV-synapses. Most of the profile of the pericaryon contacts with synaptic elements. The spinal accessory nucleus represents

a part of the nucleus supraspinalis. It is composed of several subdivisions, which contain three types of neurons showing only slight differences to those of the ambigual nucleus. The spindle-shaped neuron is lacking.

Literatur

Chomiak M.: Motor nuclei of the medulla oblongata in the cow, pig and horse. Ann. Univ. Mariae Sklodowska, Lublin Sect. C Vol. *12,* 373–440 (1951). – *Chomiak M.:* Topography and structure of the motor nuclei of the medulla oblongata in the goat. Ann. Univ. Mariae Sklodowska, Lublin Sect. DD *8,* 181–219 (1953). – *Flieger St.:* Experimentelle Bestimmung der Lage und Ausdehnung des Kernes des N. accessorius (XI) beim Schaf. Acta Anat. *57,* 220–231 (1964). – *Flieger St.:* Experimentelle Bestimmung der Lage und Ausdehnung des Kernes des N. accessorius beim Pferd. Acta Anat. *63,* 89–100 (1966). – *Flieger St.:* Experimental determination of the topography and range of the nucleus nervi accessorii (XI) in the cow. J. Hirnforsch. *9,* 2, 187–197 (1967). – *Furuse T., Iwasaki Y.; Takahata N.:* Interconnection of subsurface cisterns in mouse hippocampal pyramidal cells. Brain Res. *238,* 401–403 (1982). – *Goller H.:* Zytoarchitektonik der Medulla oblongata des Rindes. Zbl. Vet. Med. Beiheft *4,* (1965). – *Hervas J. P.; Lafarga M.:* Subsurface cisterns in paraventricular nucleus of the hypothalamus of the rat. Cell Tiss. Res. *199,* 271–279 (1979). – *Hoffmann G.:* Topographischer und zytologischer Atlas der Medulla oblongata von Schwein und Hund. Wiss. Abhandl. Bd. *IX,* Berlin (1955). – *Hyden J. P.:* The neuron. In: «The cell», Vol. IV, Brachet, J. und Mirsky, A., eds.: Academic Press, New York, 251–323 (1960). – *Jansen J.; Kjelsberg Osen, K.:* Morphogenesis and morphology of the brain stem nuclei of cetacea. II. The nuclei of the accessory, vagal and glossopharyngeal nerves in baleen whales. J. Hirnforsch. *25,* 1, 53–87 (1984). – *Kolde G.; Themann H.:* Subsurface cisterns and lamellar bodies in the granule cells of the guinea-pig fascia dentata. Cell Tiss. Res. *223,* 2, 455–461 (1982). – *Lawn A. M.:* The nucleus ambiguus of the rabbit. J. comp. Neurol. *127,* 307–320 (1966). – *Le Beux Y. J.:* Subsurface cistern and lamellar bodies: Particular forms of the endoplasmic reticulum in neurons. Z. Zellforsch. *133,* 323–352 (1972). – *McLean J. H.; Hopkins D. A.:* Ultrastructural identification of labelled neurons in the dorsal motor nucleus of vagus nerve following injections of HRP into the vagus nerve and brainstem. J. comp. Neurol. *206,* 243–252 (1982). – *Noback C.:* Brain of Gorilla. II. Brainstem nuclei. J. comp. Neurol. *111,* 345–386 (1959). – *Olszewski J.; Baxter D.:* Cytoarchitecture of the human brain stem. S. Karger, Basel–New York (1982). – *Pattison J. H.; Holman H. M.:* A guide to the internal structure of the medulla oblongata of the sheep. J. comp. path. *53,* 130–139 (1943). – *Suarez I.; Fernandez F.; Ardavin C. C.:* Lamellar body-subsurface cistern complexes in the paraventricular nuclei of the hamster. J. Submicros. Cytol. *15,* 4, 941–950 (1983). – *Szabo T.; Dussardier M.:* Les noyaux d'origine du nerf vague chez le mouton. Z. Zellforsch. *63,* 247–276 (1964). – *Taber E.:* The cytoarchitecture of the brain stem of the cat. I. Brain stem nuclei of the cat. J. comp. Neurol. *116,* 27–69 (1961). – *Tomasch J.; Ebnessajjade E.:* The human nucleus ambiguus. A quantitive study. Anat. Rec. *3,* 247–252 (1961). – *Welento J.; Flieger St.:* Distribution of nerve centres in the nucleus dorsalis nervi vagi and nucleus ambiguus in the sheep. Pol. Arch. Weter. *17,* 1, 7–24 (1974). – *Wilkie J.:* The dissection and study of the sheep's brain. Oxford University Press, London (1937). – *Ziehen Th.:* Centralnervensystem. Handb. d. Anat. d. Menschen Bd. IV, 2. G. Fischer Verlag, Jena (1934). – *Zimmerl U.:* Trattato di anatomia veterinaria Francesco Vallardi, Mailand (1930).

Manuskripteingang: 31. Oktober 1986