

Quantitativ-histologische Untersuchungen über die intramuralen Koronararterien beim Meerschweinchen

Autor(en): **Berg, R. / Daubner, L. / Maresch, W.**

Objektyp: **Article**

Zeitschrift: **Schweizer Archiv für Tierheilkunde SAT : die Fachzeitschrift für Tierärztinnen und Tierärzte = Archives Suisses de Médecine Vétérinaire ASMV : la revue professionnelle des vétérinaires**

Band (Jahr): **129 (1987)**

PDF erstellt am: **25.07.2024**

Persistenter Link: <https://doi.org/10.5169/seals-589857>

Nutzungsbedingungen

Die ETH-Bibliothek ist Anbieterin der digitalisierten Zeitschriften. Sie besitzt keine Urheberrechte an den Inhalten der Zeitschriften. Die Rechte liegen in der Regel bei den Herausgebern.

Die auf der Plattform e-periodica veröffentlichten Dokumente stehen für nicht-kommerzielle Zwecke in Lehre und Forschung sowie für die private Nutzung frei zur Verfügung. Einzelne Dateien oder Ausdrucke aus diesem Angebot können zusammen mit diesen Nutzungsbedingungen und den korrekten Herkunftsbezeichnungen weitergegeben werden.

Das Veröffentlichen von Bildern in Print- und Online-Publikationen ist nur mit vorheriger Genehmigung der Rechteinhaber erlaubt. Die systematische Speicherung von Teilen des elektronischen Angebots auf anderen Servern bedarf ebenfalls des schriftlichen Einverständnisses der Rechteinhaber.

Haftungsausschluss

Alle Angaben erfolgen ohne Gewähr für Vollständigkeit oder Richtigkeit. Es wird keine Haftung übernommen für Schäden durch die Verwendung von Informationen aus diesem Online-Angebot oder durch das Fehlen von Informationen. Dies gilt auch für Inhalte Dritter, die über dieses Angebot zugänglich sind.

Schweiz. Arch. Tierheilk. 129, 125–132, 1987

Wissenschaftsbereich Anatomie, Histologie und Embryologie,
Sektion Tierproduktion und Veterinärmedizin, Humboldt-Universität zu Berlin, DDR

Quantitativ-histologische Untersuchungen über die intramuralen Koronararterien beim Meerschweinchen¹

von R. Berg, L. Daubner und W. Maresch²

Einleitung

Im Rahmen der Ursachenforschung der Arteriosklerose beim Menschen werden in zunehmendem Maße auch Aufgaben von veterinärmedizinischen Forschungseinrichtungen übernommen. Im speziellen Falle geht es dabei um die Schaffung eines geeigneten Modelltieres und die einer Population zur Untersuchung von Entstehungsmechanismen der Arteriosklerose. In diesem Rahmen ist es die Aufgabe der Anatomie, eine Kennwertforschung als Voraussetzung zu betreiben. In jüngster Zeit kamen speziell die intramuralen Koronararterien der Herzen verschiedener Tierarten, wie des Schweines (Weihs 1985), der Zwergziege (Lorenz 1985, 1986), des Kaninchens (Darius 1986) sowie des Meerschweinchens (May 1985) zur Untersuchung. Dabei wurden sowohl qualitative wie auch quantitative Aspekte berücksichtigt. Die Aufgabe dieser Arbeit besteht darin, nach der qualitativen Untersuchung des Baus der intramuralen Koronararterien des Meerschweinchenherzens durch May (1985), diese auch quantitativ zu untersuchen. Bis heute ist nur sehr wenig über die Vaskularisationsverhältnisse am Meerschweinchenherzen bekannt.

Material und Methoden

Für unsere Untersuchungen standen uns 43 Herzen zur Verfügung. Diese wurden unmittelbar nach ihrer Entnahme in Bouinscher Flüssigkeit fixiert und in Paraffin eingebettet. Die Herzen wurden vor der Anfertigung in Schnittserien in zwei Ebenen quer durchtrennt, und zwar einmal in Höhe der Papillarmuskeln, unmittelbar distal des Abgangs der Chordae tendineae, und zum zweiten unmittelbar proximal des Abgangs der Papillarmuskeln von der Herzwand bzw. vom Septum interventriculare. Die ca. 10 µm dicken Schnitte wurden mit Elastica-DOMAGK gefärbt und mittels der Karyovolumetrie-Mikroskopiereinrichtung nach Smollich untersucht. Die Arterienanschnitte wurden gezählt und vermessen. Dabei fanden nur reine Querschnitte Berücksichtigung. Folgende Herzbereiche wurden erfasst (Abb. 1):

- 1) linke Ventrikelwand,
- 2) Septum interventriculare,
- 3) rechte Ventrikelwand,
- 4) Mm. papillares des linken Ventrikels und
- 5) Mm. papillares des rechten Ventrikels.

¹ Herrn Prof. Dr. W. Mosimann zum 65. Geburtstag gewidmet.

² Adresse: R. Berg, L. Daubner, W. Maresch, DDR-1040 Berlin, Hannoversche Str. 28/29

Aus untersuchungstechnischen Gründen zählten wir die Myokardabschnitte im Bereich der Sulci interventriculares zum Septum interventriculare. Durch die Messungen wurden von jedem Arterienquerschnitt das Kaliber, die Dicke der Tunica intima und die der Tunica media ermittelt. Bei der Erfassung der Mediamuskelzellagen wurde nicht nach ringförmig, längs- oder spiralförmig verlaufender Muskulatur unterschieden. Die Arterien mit den Intimaverdickungen wurden gezählt und die mittlere Stärke der Verdickung je Gefäß tabellarisch festgehalten. Von allen Gefäßanschnitten, die von einer runden bis ovalen Form abwichen, wurde das Kaliber auf etwa $10\ \mu\text{m}$ genau geschätzt und einer Kaliberklasse zugeordnet. Insgesamt legten wir 3 Kaliberklassen fest:

- 1) 10–40 μm ,
- 2) 40,1–100 μm und
- 3) über 100 μm .

Weiterhin teilten wir das Myokard in einen epikardnahen Abschnitt (ein Viertel der Myokarddicke), in einen zentralen Abschnitt (zwei Viertel der Myokarddicke) und in einen endokardnahen Abschnitt (ein Viertel der Myokarddicke) ein (Abb. 2).

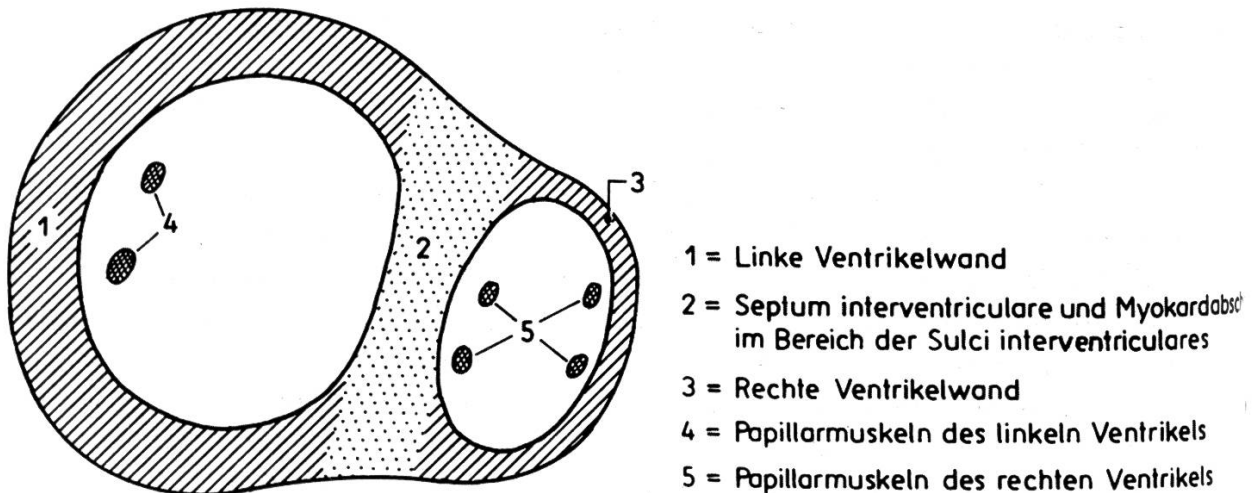


Abb. 1: Schematische Darstellung der Untergliederung des gesamten Herzquerschnittes in *Herzbe- reiche* zur Charakterisierung der Lage von Gefäßanschnitten im Herzmuskel.

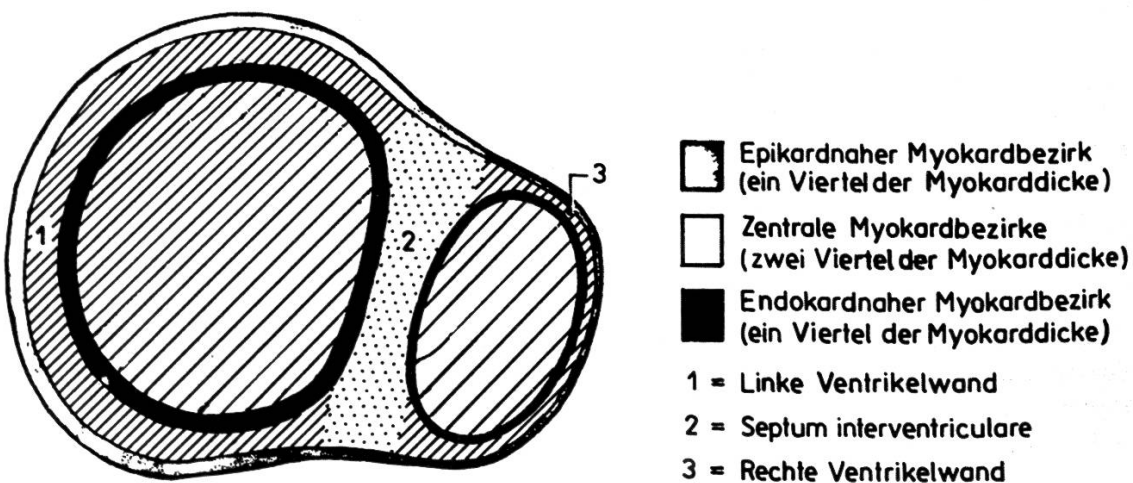


Abb. 2: Schematische Darstellung der Untergliederung des gesamten Herzquerschnittes in *Ab- schnitte* zur Charakterisierung der Lage von Gefäßanschnitten im Myokard.

Für alle genannten Kenngrößen wurden, jeweils bezogen auf Herzbereich, Altersklasse, Geschlecht bzw. Herzwandabschnitt die arithmetischen Mittel und die Standardabweichungen errechnet. Durch diese Zusammenstellung wurden Beziehungen deutlich, so dass gezielt bestimmte Verhältnisse statistisch untersucht werden konnten.

Ergebnisse und Diskussion


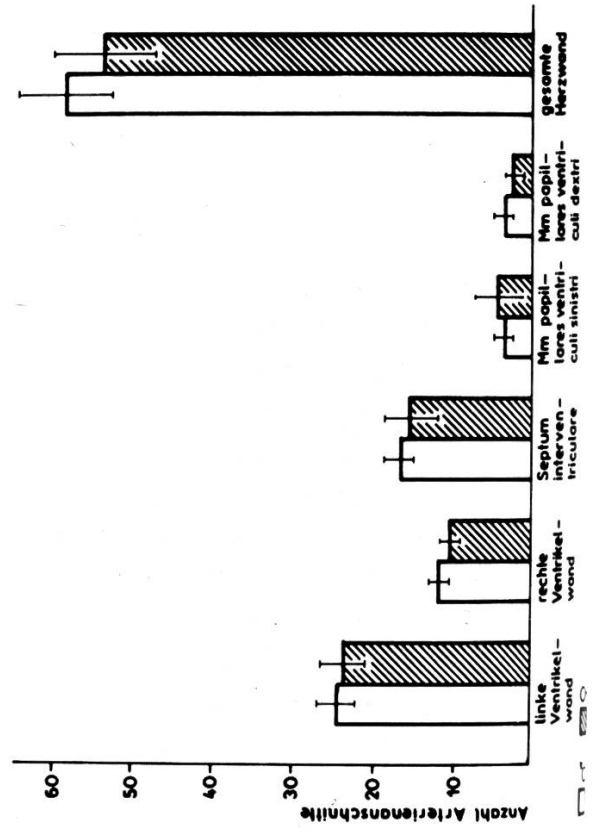
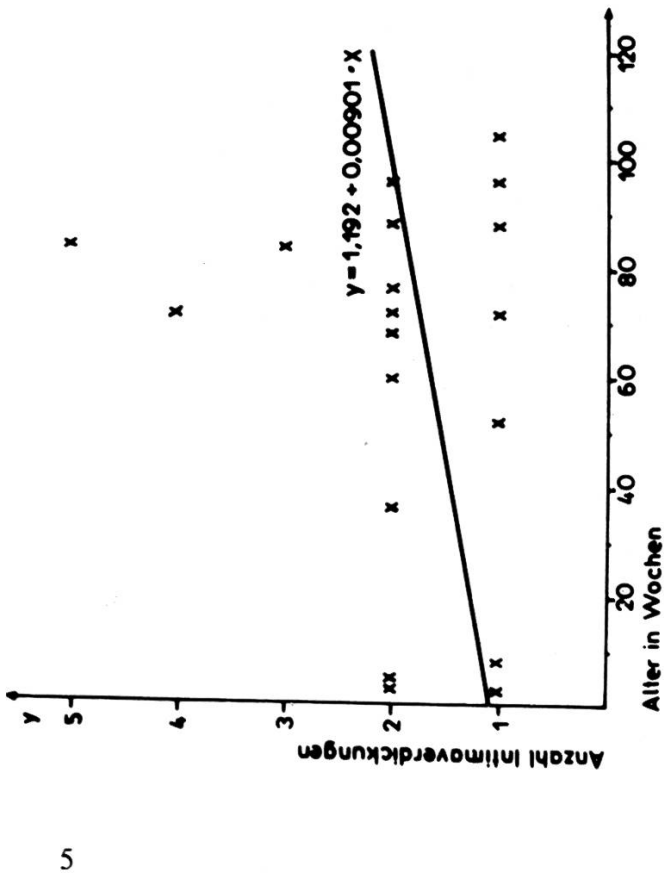
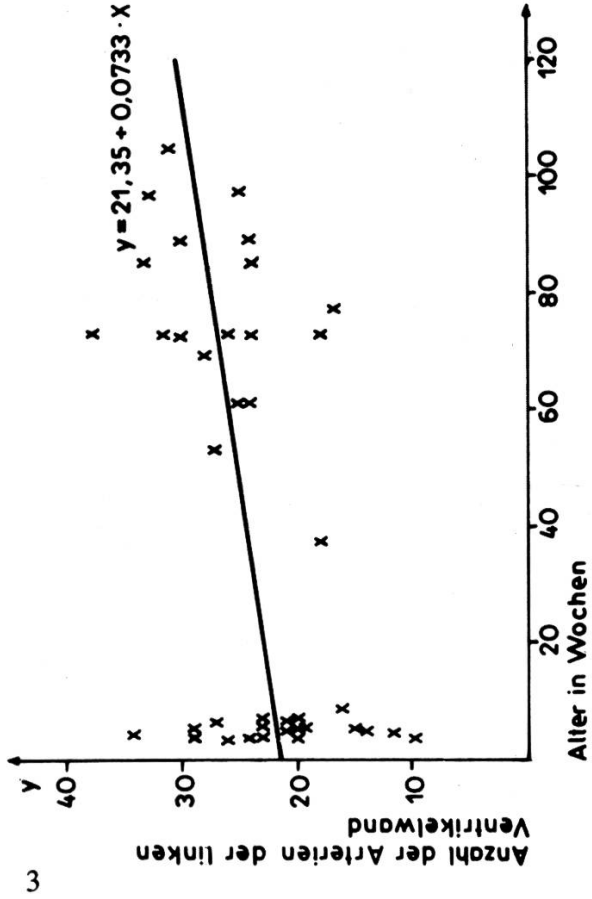
In der rechten und linken Ventrikelwand wurde folgende Verteilung der Anzahl der Arterienanschnitte nach Herzwandbereichen festgestellt:

- 60–70% epikardnaher Abschnitt,
- 20–30% zentraler Abschnitt und
- 10–20% endokardnaher Abschnitt.

Die Arterienanzahl im epikardnahen Abschnitt hängt vermutlich mit dem Koronararterienmuster am Herzen von *Cavia cobaya* zusammen. Nach *Berg* (1964) verlaufen die Hauptstämme der *A. coronaria sinistra* (*Ramus interventricularis paraconalis*) und *A. coronaria dextra* schon kurz nach Verlassen des Semilunartaschenbereiches grösstenteils intramural. Da die proximale Schnittführung am Herzen stets distal der Herzbasis erfolgte, wurden diese Hauptäste bereits intramural erfasst.

Die Tatsache, dass im endokardnahen und vor allem im zentralen Bereich der Herzwand weniger Arterien aufgefunden wurden, deutet darauf hin, dass diese Abschnitte vorrangig durch kleinste Arteriolen und Kapillaren versorgt werden, die durch unsere Versuchsanstellung nicht berücksichtigt wurden. Es fiel eine leichte Konzentration an mittelgrossen Arterien (60. . . 100 μm) im zentralen Abschnitt des Septum interventriculare sowie im epikardnahen Abschnitt der Bereiche der Sulci interventriculares auf. Diese Tatsache entspricht dem von *Berg* (1964) geschilderten Verlauf des *Ramus septi ventriculorum* der *A. coronaria sinistra* sowie dem des *Ramus interventricularis paraconalis*. Auffällig waren weiterhin Arterien mit relativ grossem Kaliber (30. . . 40 μm), die wir als Versorger der *Mm. papillares* betrachten. Zu den *Mm. papillares* ist zu bemerken, dass die Papillarmuskelarterien konzentrisch verteilt in den Muskelbündeln lokalisiert waren und im Vergleich zu gleichgrossen Herzwandarterien eine sehr dünne Media aufwiesen. Gleichzeitig fiel hier ein streng faserparalleler Verlauf auf. Die *Membrana elastica interna* war bei den kleinen Papillarmuskelarterien, wie schon *May* (1985) feststellte, nicht immer deutlich bzw. als kontinuierliche Bildung zu erkennen. Auffallend war, dass diese Arterien am Meerschweinchenherz im Gegensatz zu den menschlichen Papillarmuskelarterien (*Bucher* 1959, *Boucek* 1965) eine sehr dünne Wand aufwiesen und auch bei einem Kaliber bis 50 μm meistens nur eine Mediazellage besaßen.

Im Alternsgang ist eine relative Zunahme der Koronararterienanzahl im zentralen Myokardabschnitt der linken und der rechten Ventrikelwand zu verzeichnen. Diese übertrifft aber in keinem Falle die Anzahl im epikardnahen Abschnitt ($\alpha = 0,05$). Dieser Sachverhalt sowie die damit verbundene relative Abnahme der Arterienanzahl im epikardnahen Wandabschnitt deutet auf eine verstärkte arterielle Vaskularisierung, besonders in den zentralen Wandabschnitten, hin. Da der intrakardiale Blutdruck in der Altersentwicklung nicht wesentlich zunimmt, bleibt die Strecke in der Herzwand, die durch Diffusion vom Ventrikellumen her ernährt werden kann, nahezu konstant.



Die durch wachsende Leistungsanforderungen, wie steigendes Herzminutenvolumen im Alternsgang seinerseits hervorgerufene Verstärkung der Herzwand, bedingt damit eine erweiterte Vaskularisation ihrer sich an die Diffusionsstrecke anschliessenden Schichten. Im Zusammenhang damit kommt es in der Altersentwicklung in der linken Ventrikelwand sowie in den linken Papillarmuskeln und im Septum interventriculare zu einer deutlichen Zunahme der intramuralen Koronararterien. Eine Regressionsanalyse zu diesem Sachverhalt bestätigt deutlich die angedeutete Altersabhängigkeit (Abb. 3).

In der rechten Ventrikelwand sowie in den Papillarmuskeln des rechten Ventrikels stellten sich diese Verhältnisse entgegengesetzt dar, d.h., die juvenilen Tiere bis zu einem Alter von 2 Monaten wiesen im Durchschnitt in der rechten Ventrikelwand und den rechten Papillarmuskeln absolut mehr Arterien auf als die adulten Tiere ($\alpha = 0,05$). Diese Tatsache bestätigt die perinatale Rechtsherzhypertrophie, die durch den pränatal offenen Ductus arteriosus BOTALLI und das offene Foramen ovale hervorgerufen wird (Schumacher 1979). Interessant ist, dass diese Auswirkungen noch bis zu 8 Wochen post partum am Meerschweinchenherzen nachweisbar sind.

Bemerkenswert ist, dass die weiblichen Tiere am Herzen tendenziell weniger Arterienanschnitte aufwiesen als die männlichen Tiere (Abb. 4). Um diese Tatsache werten zu können, müssten bei weiteren Untersuchungen zu diesem Thema die jeweiligen Herzquerschnittsflächen vermessen werden, um auf die Vaskularisationsdichte im Myokard schliessen zu können. Damit wäre es möglich zu klären, ob bei den männlichen Meerschweinchen eine quantitativ bessere Durchblutung des Herzmuskelgewebes vorliegt oder ob es sich lediglich um ein Erfordernis einer grösseren Muskelmasse handelt.

Mit zunehmender Kalibergrösse der intramuralen Koronararterien steigt natürlicherweise auch die Stärke der Tunica media an. Zurückzuführen ist diese Tatsache auf die mit zunehmendem Gefässkaliber ansteigende tangentielle Wandspannung, die durch die Muskulatur der Tunica media abgefangen werden muss. Da der Gehalt an elastischen und kollagenen Fasern in der Tunica media dieses Gefässtyps nur gering ist, wird diese Kompensation hauptsächlich durch die glatten Muskelzellen realisiert.

Hinsichtlich der Intimaverdickungen wäre festzustellen, dass sie in allen Herzbereichen und -abschnitten zu finden waren. Weiterhin wiesen sowohl juvenile als auch adulte Tiere sowie die Tiere beider Geschlechter Intimaverdickungen auf. Die meisten Verdickungen waren an den Arterienästen des Septum interventriculare zu registrieren.

Abb. 3: Beziehung zwischen der Arterienzahl in der linken Ventrikelwand und dem Alter der Tiere (Regressionsanalyse).

Abb. 4: Graphische Darstellung der Anzahl der Arterienanschnitte in den einzelnen Herzbereichen, getrennt nach dem Geschlecht bei juvenilen Meerschweinchen.

Abb. 5: Beziehung zwischen der Anzahl der Intimaverdickungen in den Arterien der gesamten Herzwand und dem Alter der Tiere (Regressionsanalyse).

Abb. 6: Graphische Darstellung der Anzahl der Arterienanschnitte mit Intimaverdickungen in den einzelnen Herzbereichen, getrennt nach dem Geschlecht bei adulten Meerschweinchen.

An zweiter Stelle der Häufigkeit folgten die Papillarmuskelarterien des linken Ventrikels. In Übereinstimmung mit *Berg* (1983, 1985) sowie *Boucek und Mitarb.* (1964) vermuten wir an diesen Stellen starke mechanische Belastungen in Form von Zug-, Druck- und Scherkräften, die auf die Arterienwand einwirken. Diese Krafteinwirkungen sehen wir auch als einen formalen Reiz für Intimaveränderungen in Form von muskulös-elastischen Verdickungen der Tunica intima an. Die Aussagen von *May* (1985) für das Meerschweinchen und *Lorenz* (1985) für die Zwergziege, dass sich die Häufigkeit der Intimaveränderungen im Alternsgang vom Septum interventriculare zu den Papillarmuskeln des linken Ventrikels verschiebt, konnten wir mit unseren Ergebnissen bestätigen. Diese Migration verstehen wir als ein Ergebnis der mit fortschreitendem Alter sich verstärkenden Belastung des linken Ventrikels und seiner Papillarmuskeln. Durch steigende Intensität der Herzkontraktion hervorgerufene intensivere Längenänderungen, besonders der Papillarmuskeln, steigen auch die Anforderungen an die parallel zu den Muskelfasern liegenden Papillarmuskelarterien. Gerade diese Belastungen halten wir in Übereinstimmung mit *Weibel* (1958), *Puff und Freiburg* (1960) und *Berg* (1983) für eine wichtige Ursache für die Entstehung von muskulös-elastischen Intimaveränderungen.

Bei unseren Untersuchungen wiesen wir eine deutliche Zunahme der Zahl der Intimaveränderungen im Alternsgang nach. Diese Aussage trifft für alle Herzbereiche zu. Diese Entwicklung führen wir ebenfalls auf eine zunehmende Belastung des Herzens sowie des Koronarkreislaufes zurück (Abb. 5).

Etwas differenzierter ist der Vergleich der Anzahl der Intimaverdickungen zwischen den Geschlechtern (Abb. 6). Bei der juvenilen Gruppe sowie bei der adulten Gruppe stellten wir bei Auswertung der Arterien des gesamten Herzquerschnittes bei den weiblichen Tieren weniger Intimaverdickungen fest als bei den Männchen. Wertet man die einzelnen Herzbereiche getrennt aus, stellt man fest, dass speziell bei den adulten Tieren die Weibchen in der linken und rechten Ventrikelwand mehr Intimaverdickungen aufweisen als die Männchen. Bei den anderen Herzbereichen entsprachen die Verhältnisse den vorher geschilderten, bezüglich des gesamten Herzquerschnittes. Diese Geschlechtsunterschiede anhand unserer derzeitigen Untersuchungsergebnisse zu diskutieren, ist schwer. Zur Erklärung der Genese der Geschlechtsunterschiede reicht es nicht mehr nur aus, eine mechanische Belastung als Hauptursache der Intimaverdickungen in Betracht zu ziehen. Hier wird deutlich, dass besondere geschlechtsspezifische Faktoren der Herzkreislaufbeeinflussung berücksichtigt werden müssen. Eine zentrale Bedeutung sehen wir in der gezielten Untersuchung von besonderen geschlechtsspezifischen psychischen und physischen Belastungen in ihrer engen Verknüpfung mit endokrinologischen und Stoffwechselunterschieden zwischen den Geschlechtern. Wir würden z.B. den gezielten Vergleich bezüglich der Intimaveränderungen, zwischen pluri- und multiparen weiblichen und männlichen Tieren einer Altersstufe für aussichtsreich halten, um den Einfluss der Gravidität als relativ gut definierbaren Faktor zu untersuchen. Um Einflüsse anderer, z.T. pathologischer Faktoren wie Hyper- bzw. Hypotonie, Hypoxie, Stoffwechselstörungen und/oder langandauernde und hohe Adrenalin-schübe auf Geschlechtsspezifik und Alternsveränderungen abzuklären, müssten weitgehende interdisziplinäre Untersuchungen folgen.

Zusammenfassung

Es wurden die intramuralen Koronararterien von 43 Meerschweinchen (*Cavia cobaya*) beiderlei Geschlechts und im Alter von 3 Wochen bis zu 26 Monaten quantitativ-morphologisch untersucht. Es werden Aussagen über die Verteilung der intramuralen Koronararterienäste im Myokard, das Kaliber der Koronararterien, die Gefäßwandanteile von Arterienquerschnitten sowie das Vorkommen von Intimaveränderungen gemacht. Es wurden Mittelwertvergleiche zwischen Herzbereichen, Myokardschichten, Geschlechtern und zwei Altersgruppen angestellt. Auftretende Unterschiede wurden mittels *Welch*-Test auf Signifikanz geprüft.

Résumé

Une étude morphologique et quantitative a été réalisée sur les artères coronaires intramurales de 43 cobayes (*Cavia cobaya*). Il s'agissait d'animaux des deux sexes, âgés de 3 semaines à 26 mois. Nous obtenons ainsi des renseignements sur la répartition des artères coronaires intramurales dans le myocarde, leur calibre, la proportion qu'occupe la paroi vasculaire dans les coupes transversales des artères ainsi que sur l'incidence des lésions de l'intima. Des comparaisons ont été établies entre les moyennes obtenues dans les différentes régions du cœur, les différentes couches du myocarde, suivant le sexe et selon deux groupes d'âge. La signification des différences présentes a été contrôlée au moyen du test de *Welch*.

Riassunto

Vennero esaminati sotto l'aspetto quantitativo e morfologico le arterie coronarie intramurali di 43 cavie (*Cavia cobaya*) d'ambo i sessi, in età fra 3 settimane e 26 mesi. Sono date indicazioni sulla suddivisione dei rami delle arterie murali coronarie nel miocardio, sul calibre delle arterie coronarie, gli strati delle sezioni di arterie coronarie, come pure di alterazioni della intima. Sono stati elaborati valori medi di comparazione fra il settore cardiaco, lo strato del miocardio, il sesso, e due gruppi di età. Differenze rimarcabili sono state controllate per il significato con il test di *Welch*.

Summary

The intramural coronary arteries of 43 guinea pigs (*Cavia cobaya*) of both sexes and different age (3 weeks to 26 months) were investigated quantitatively-histologically. The distribution of the intramural coronary arteries within the myocardium, the calibre of the coronary arteries, the shares of the individual wall constituents in cross-sectioned arteries and the incidence of intimal changes were specially stressed. Comparisons of mean values between cardiac regions, myocardial layers, sexes and ages were realized. Differences were treated statistically for significances by the *Welch*-Test.

Literatur

- [1] *Berg R.*: Zur Morphologie der Koronargefäße des Schweines unter besonderer Berücksichtigung ihres Verhaltens zum Myokard. *Arch. f. exp. Vet. med.* 19, 1145–1307 (1964). – [2] *Berg R.*: Die Altersveränderungen an den ventrikulären small vessels und ihre klinische Bedeutung für die Veterinärmedizin. *Mh. Vet.-Med.* 38, 881–886 (1983). – [3] *Berg R., May T., Seifert H., Hemmoda A. S. K.*: Untersuchungen zur Struktur der intramuralen Koronararterien in den Papillarmuskeln des linken und rechten Herzventrikels beim Meerschweinchen im Alternsgang. *Mh. Vet.-Med.* 40, 347–350 (1985). – [4] *Boucek R. J., Fojaco Rita, Takashita Ruth*: Anatomische Betrachtung über die regionalen Intimaveränderungen in den Koronararterien (Hund). *Anat. Rec.* 148, 161–169 (1964). – [5] *Boucek, R. J., Takashita Ruth, Brady A. J. H.*: Intimal hypertrophy in coronary arteries and considerations of the papillary muscle arteries (man). *Anat. Rec.* 153, 243–253 (1965). – [6] *Bucher O.*: Zur mikroskopischen Anatomie der Herzgefäße. *Anat. Anz., Erg.-Heft 106/107*, 451–454 (1959). – [7] *Darius Heike*: Quantitativ- und qualitativ-histologische Untersuchungen an den intramuralen Koronararterien von Kaninchen. *Vet. med. Dipl. Berlin* 1986. – [8] *Lorenz G.*: Qualitativ-histologische Untersuchungen an den extra- und intramuralen Koronararterien bei Zwergziegen. *Vet. med. Dipl. Berlin* 1985. – [9] *Lo-*

renz G.: Quantitativ-histologische Untersuchungen der intramuralen Koronararterien unter Berücksichtigung ihrer Biomorphose bei der Zwergziege. Vet. med. Diss. Berlin 1986. – [10] May T.: Qualitativ-histologische Untersuchungen an den intramuralen Koronararterien von Meerschweinchen. Vet. med. Dipl. Berlin 1985. – [11] Puff A., Freiburg B.: Über die Muskulatur der Koronargefäße (Mensch). Anat. Anz. 107, 294–297 (1960). – [12] Schumacher G.H.: Embryonale Entwicklung des Menschen. 4. Aufl. VEB Volk und Gesundheit, Berlin 1979. – [13] Weibel E.: Die Entstehung der Längsmuskulatur in den Ästen der Arteriae bronchiales. Z. Zellforsch. 47, 440–468 (1958). – [14] Weihs H.: Qualitativ histologische Untersuchungen an den extra- und intramuralen Koronararterien bei Schweinen. Vet. med. Dipl. Berlin 1985.

Manuskripteingang: 29. November 1986

VERSCHIEDENES

Milch und Fleisch aus landeseigenen Futtermitteln

Unter diesem Motto führt die Forschungsanstalt Grangeneuve am 3. und 4. April 1987 von 9.00 bis 17.00 Uhr zwei

TAGE DER OFFENEN TÜR

durch, um Ihnen Einblick in die aktuelle Forschungs- und Kontrolltätigkeit auf dem Gebiet der Tierernährung zu geben. Sie können die Versuchseinrichtungen und Laboratorien entweder frei besichtigen oder sich um 9.30, 11.00, 13.30 oder um 15.00 Uhr einer Führung anschliessen.

Verschiedene Demonstrationen, Degustationen von Milch und Fleisch aus unterschiedlichen Produktionsmethoden und persönliche Auskünfte der Projektleiter erläutern Ihnen ein Stück öffentlicher landwirtschaftlicher Forschung.

Gratisbus Bahnhof Freiburg–Grangeneuve.

Auf Ihren Besuch freuen sich Direktion und Mitarbeiter der FAG

BUCHBESPRECHUNG

Biogene Amine in Lebensmitteln, von Ahmed Askar und Hans Treptow, Ulmer Verlag Stuttgart, 1986. 197 Seiten mit 47 Tabellen und 34 Abbildungen, Kt. DM 58.–.

Biogene Amine haben im Verlauf der letzten 20 Jahre zunehmend Interesse in der Medizin und Pharmakologie gefunden. In eiweissreichen Lebensmitteln können sie sich durch mikrobielle Stoffwechselprozesse anreichern. Daher wurde ihr Nachweis auch in verschiedenen Lebensmitteln zur Bestimmung einer Verderbnis herangezogen. Histamin spielt als Ursache von Lebensmittelvergiftungen eine besondere Rolle. Am bekanntesten sind Erkrankungen nach Genuss von bestimmten Fischarten (Thunfisch, Makrele, Sardine), die als «Scombroid-Vergiftung» bezeichnet werden. Ebenso wurden Erkrankungen durch Genuss von Käse mit hohen Histamingehalten beschrieben.

Das Buch behandelt zunächst die Entstehung und das Vorkommen biogener Amine in verschiedenen Lebensmitteln sowie ihre Bedeutung, vor allem aus toxikologischer Sicht und für die Qualitätskontrolle. In diesem Zusammenhang wird auch auf die Nitrosamine eingegangen. Ein weiteres Kapitel behandelt den Stoffwechsel der Amine und schliesslich erfolgt eine Zusammenstellung von Nachweismethoden. Der Stoff ist sehr übersichtlich gegliedert und prägnant abgehandelt. Besonders wertvoll ist der umfangreiche Literaturnachweis.

Aus diesem Buch wird nicht nur der Studierende und Forscher der Lebensmittelchemie und -hygiene, der Lebensmitteltechnologie, der Mikrobiologie, der Ernährungswissenschaft und der Medizin Nutzen ziehen, sondern auch der in der Lebensmittelindustrie und in der Lebensmittelüberwachung Arbeitende.

F. Untermann, Zürich