

Zeitschrift: Schweizer Archiv für Tierheilkunde SAT : die Fachzeitschrift für Tierärztinnen und Tierärzte = Archives Suisses de Médecine Vétérinaire ASMV : la revue professionnelle des vétérinaires

Band: 129 (1987)

Artikel: Ein Fall von nodulärer lymphatischer Leukose bei einem abortierten Rinderfeten

Autor: Waelchli, R.O. / Corboz, L. / Hauser, B.

DOI: <https://doi.org/10.5169/seals-590500>

Nutzungsbedingungen

Die ETH-Bibliothek ist die Anbieterin der digitalisierten Zeitschriften. Sie besitzt keine Urheberrechte an den Zeitschriften und ist nicht verantwortlich für deren Inhalte. Die Rechte liegen in der Regel bei den Herausgebern beziehungsweise den externen Rechteinhabern. [Siehe Rechtliche Hinweise.](#)

Conditions d'utilisation

L'ETH Library est le fournisseur des revues numérisées. Elle ne détient aucun droit d'auteur sur les revues et n'est pas responsable de leur contenu. En règle générale, les droits sont détenus par les éditeurs ou les détenteurs de droits externes. [Voir Informations légales.](#)

Terms of use

The ETH Library is the provider of the digitised journals. It does not own any copyrights to the journals and is not responsible for their content. The rights usually lie with the publishers or the external rights holders. [See Legal notice.](#)

Download PDF: 07.10.2024

ETH-Bibliothek Zürich, E-Periodica, <https://www.e-periodica.ch>

Schweiz. Arch. Tierheilk. 129, 157–163, 1987

Aus der Klinik für Geburtshilfe und Gynäkologie der Haustiere mit Ambulatorium und den Instituten für Veterinärbakteriologie¹ und Veterinärpathologie² und der Veterinär-Medizinischen Klinik³ der Universität Zürich

Ein Fall von nodulärer lymphatischer Leukose bei einem abortierten Rinderfeten

R. O. Waelchli, L. Corboz¹, B. Hauser² und H. Lutz³

Anamnese

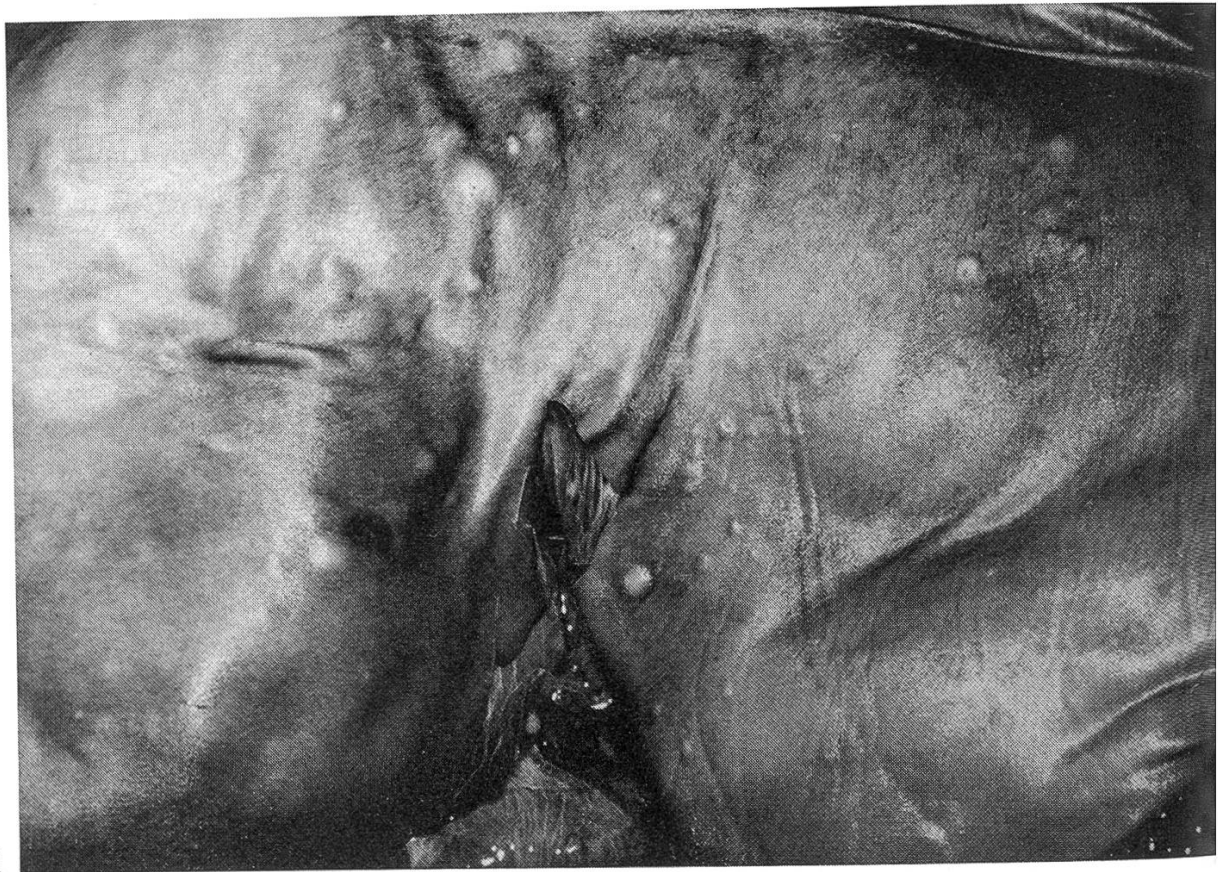In einem Braunviehbestand (30 Kühe, 15 Aufzuchttiere) im Kanton Thurgau abortierten zwischen Juni und November 1985 vier Kühe im letzten Drittel der Trächtigkeit. Eine Woche nach dem vierten Abort verwarf eine weitere Kuh eine Mumie mit einer Scheitelsteiss-Länge (SSL) von 18 cm. Seither wurden keine weiteren Aborte mehr festgestellt. Alle Kühe wurden künstlich besamt und der Bestand war frei von Infektiöser Boviner Rhinotracheitis (IBR). Bei den ersten drei Aborten – in einem Fall handelte es sich um eine Zwillingsträchtigkeit – verliefen nach Angaben des Bestandestierarztes die Nachgeburtsuntersuchungen auf *Brucella abortus* und *Coxiella burnetii* sowie die serologischen Untersuchungen auf IBR negativ. Pathologische Untersuchungen der Feten wurden nicht durchgeführt.

Im vierten Fall handelte es sich um einen siebeneinhalb Monate alten männlichen Feten. Weil er äusserlich sichtbare pathologische Veränderungen aufwies, wurde er zusammen mit einer Karunkel und anhaftender fetaler Plazenta sowie einer Serumprobe der abortierenden siebenjährigen Kuh zur Untersuchung an das Kantonale Tierspital in Zürich gesandt.

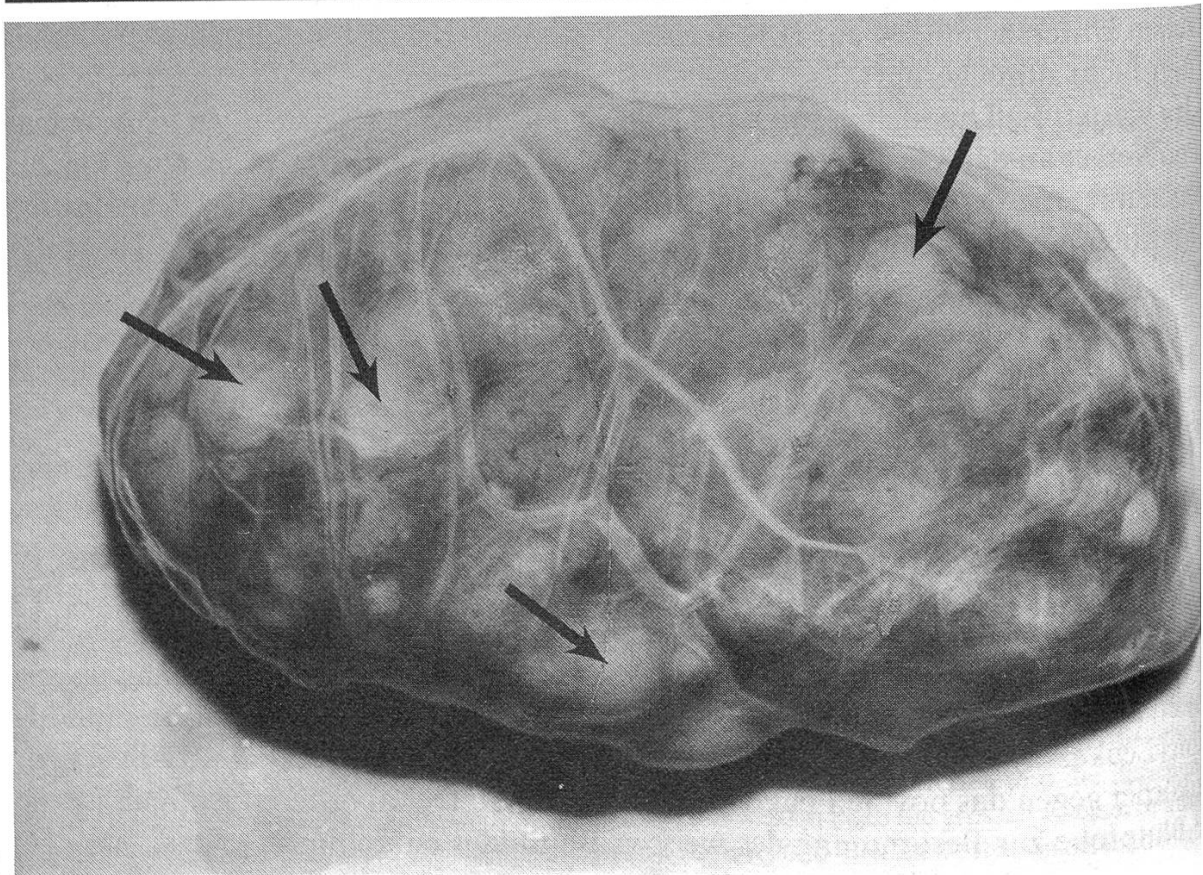
Laboruntersuchungen

Der Fetus wurde seziiert und pathologisch-anatomisch untersucht. Histologische Präparate veränderter Organe wurden mit Hämatoxylin-Eosin und mit der Silberimprägnation nach Gomori gefärbt. Ausstriche von Nachgeburt und Mageninhalt wurden nach Köster gefärbt und mikroskopisch untersucht. Die bakteriologische Untersuchung von Leber und Lunge erfolgte nach der bei Chappuis (1985) beschriebenen Methode. Blutserum der abortierenden Kuh sowie von neun weiteren zufällig ausgewählten Kühen der Herde im Alter von zweieinhalb Jahren wurden mittels Immundiffusion (Leukassay B, Pitmann-Moore, Inc., Janssen Pharmaceutica AG, CH-Baar) auf Antikörper gegen das bovine Leukosevirus untersucht. Der abortierenden Kuh wurde eine Blutprobe zur Bestimmung des weissen Blutbildes entnommen.

^{1, 2, 3} Adresse: Winterthurerstrasse 260, CH-8057 Zürich



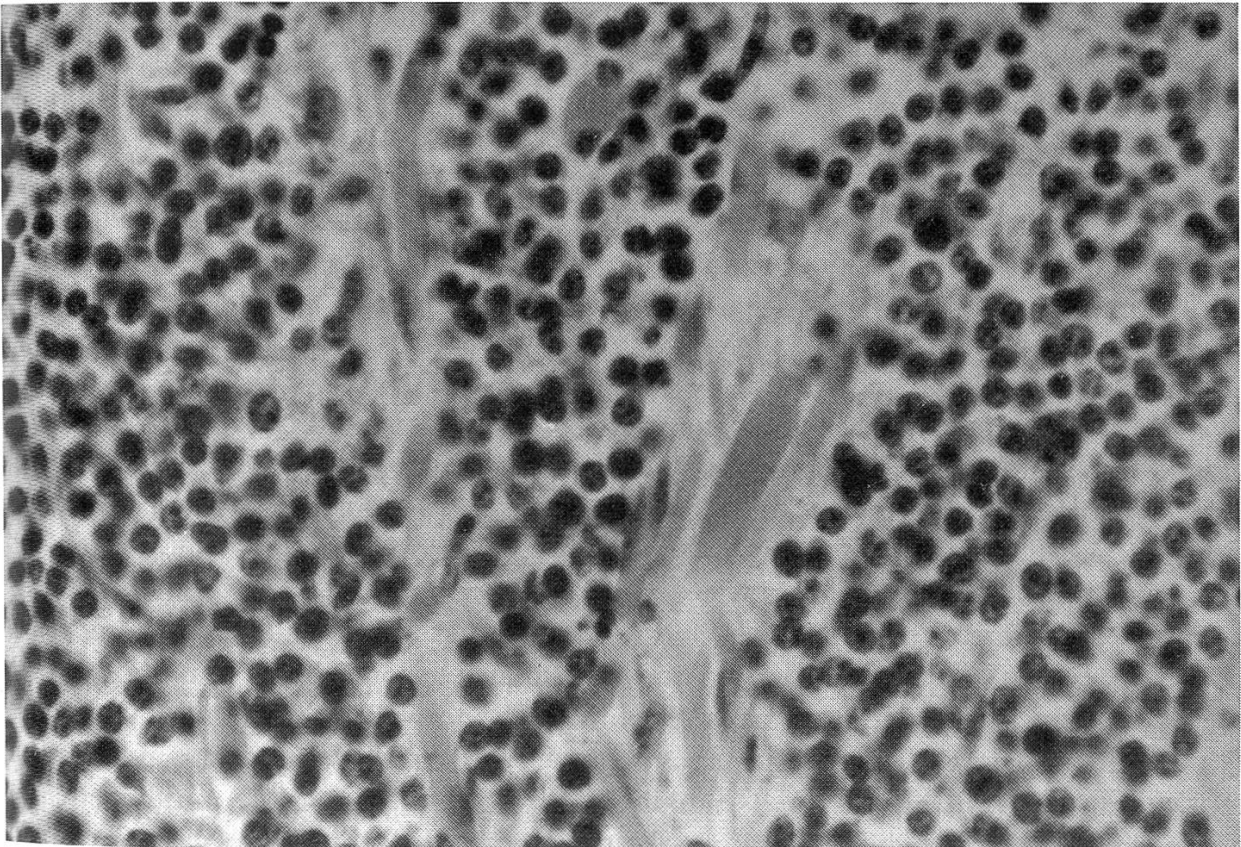
1



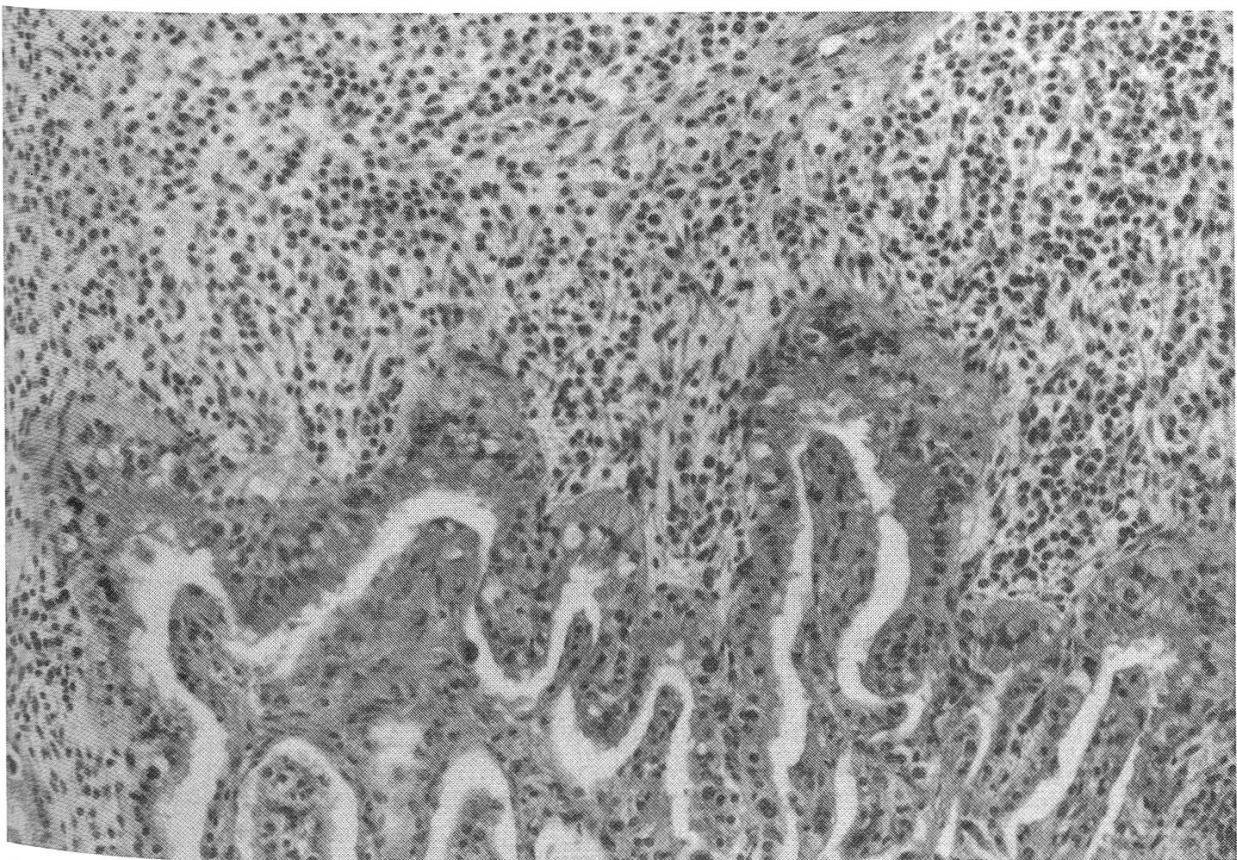
2

Abb. 1: Knotige Durchsetzung der Haut des abortierten Feten

Abb. 2: Plazentom mit Knotenbildung (Pfeile) in der Placenta fetalis



3



4

Abb. 3: Infiltration der Skelettmuskulatur mit neoplastischen lymphoiden Zellen (H. E., $\times 400$)
Abb. 4: Lymphoide Infiltration der Placenta fetalıs (obere Bildhalfte) und nicht-infiltrierte Placenta materna (untere Bildhalfte) (H. E., $\times 200$)

Untersuchungsergebnisse

Makroskopische Befunde

Der Fetus hatte eine SSL von 70 cm. In der Haut, Unterhaut, Skelett- und Herzmuskulatur, Milzkapsel, Parenchym und Serosa von Lunge und Leber sowie in Pleura und Peritoneum befanden sich bis haselnussgrosse weiche bräunliche Knoten. Ähnliche Knoten wies auch die der Karunkel anhaftende fetale Plazenta auf (Abbildungen 1 und 2).

Mikroskopische Befunde

Die Knoten bestanden histologisch aus dicht in ein feines Retikulinfasergerüst eingelagerten lymphoiden Zellen, deren runde bis ovoide, nie gekerbte Kerne eine auffallend klumpige Chromatinstruktur und keine eindeutigen Nucleoli aufwiesen und deren spärliches Zytoplasma sich schwach eosinophil anfärbte. Der Durchmesser der Zellkerne war rund doppelt so gross wie derjenige der gelegentlich noch schemenhaft erkennbaren Erythrozyten. Durchwegs liess sich eine mässige bis mittlere Mitoserate beobachten. In den betroffenen Serosen und Organkapseln sowie in der Haut breitete sich dieses Gewebe vorwiegend expansiv aus und war zum Teil sogar schwach gegen die Umgebung abgekapselt, während in Lungenparenchym, Placenta fetalis und Skelettmuskulatur ein infiltratives Wachstum überwog (Abbildung 3). Milz- und Leberparenchym wiesen zwar aktive Haematopoese auf, waren aber frei von neoplastischen Infiltraten; die weisse Milzpulpa war ausschliesslich von gut differenzierten Lymphozyten besiedelt, deren Kerne kleiner, chromatinreicher und feiner strukturiert waren als diejenigen der neoplastischen Zellen. In der Placenta fetalis blieben die lymphoiden Infiltrate streng auf das Mesenchym beschränkt. Die Trophoblastenschicht und die Placenta materna waren an keiner Stelle miteinbezogen (Abbildung 4).

Bakteriologische Befunde

Die mikroskopischen und kulturellen bakteriologischen Untersuchungen verliefen in allen Fällen negativ.

Serologische und hämatologische Befunde

Die Untersuchungen auf bovine Leukosevirusantikörper verliefen negativ. Gesamtzahl und Differenzierung der Leukozyten lagen im Normalbereich.

Diagnose

Aufgrund der Untersuchungsergebnisse wurde die Diagnose einer generalisierter nodulären Form der lymphatischen Leukose mit Einbezug der Placenta fetalis gestellt.

Diskussion

Unter der allgemeinen Bezeichnung Leukose werden die enzootische bovine Leukose und die sporadische Leukose zusammengefasst. Die enzootische Leukose wird

durch ein Retrovirus verursacht (*Miller et al.* 1969). Hinweise auf dessen Vorkommen in der Schweiz beschränken sich bisher auf wenige Kühe, bei denen mittels Agargel-Immundiffusionstest und ELISA Antikörper gegen das bovine Leukosevirus festgestellt wurden (*Vincenz und Wyler* 1985, *Meier* 1986). Unter dem Begriff der sporadischen Leukose sind die Krankheitsbilder der lymphatischen Leukose der Kälber und Jung-rinder, der Thymusleukose und der Hautleukose (*Stöber* 1970, *Blood et al.* 1983) zusammengefasst. Die Ätiologie der sporadischen Leukose ist ungeklärt.

Der hier beschriebene Fall lässt sich nicht in diese Systematik einordnen.

Die pränatale Form der Leukose beim Rind ist vor allem an Einzelfällen beschrieben worden (*Bolle* 1950, *Hatziolos* 1960, *Herzog* 1963, *Macklin and Miller* 1971, *Overgoor* 1963, *Prasad and Chandrasekharan* 1968, *Seifried* 1939, *Sheriff and Newlands* 1976). *Hugoson* (1967) stellte in einer Arbeit über die juvenile bovine Leukose fest, dass die bei Feten erhobenen pathologisch-anatomischen Befunde im allgemeinen schlecht mit denjenigen von Kälbern übereinstimmten.

Die zitierten Fälle waren alle durch eine Neoplasie von lymphoiden Zellen gekennzeichnet, und folgende makroskopische Veränderungen wurden allein oder kombiniert beobachtet: Noduläre Neubildungen in der Haut (*Bolle* 1950, *Hatziolos* 1960, *Herzog* 1963), Vergrösserung von Lymphknoten (*Bolle* 1950, *Overgoor* 1963, *Sheriff and Newlands* 1976) und knotenförmige Durchsetzung verschiedener innerer Organe (*Bolle* 1950, *Hatziolos* 1960, *Overgoor* 1963, *Seifried* 1939, *Sheriff and Newlands* 1976). In einem Fall waren keine makroskopischen Veränderungen vorhanden (*Macklin and Miller* 1971), und in zwei Fällen waren die pathologisch-anatomischen Veränderungen von einer Leukämie begleitet (*Prasad and Chandrasekharan* 1968, *Sheriff and Newlands* 1976). Die Formulierungen der Diagnosen waren nicht einheitlich und lauteten entweder «Leukose» (*Bolle* 1950), «tumoröse Leukose» (*Herzog* 1963), «kongenitale Leukose» (*Overgoor* 1963), «lymphoblastic lymphoma» (*Hatziolos* 1960), «malignant lymphoma» (*Macklin and Miller* 1971), «lymphosarkoma» (*Prasad and Chandrasekharan* 1968) oder «foetal leukaemia» (*Sheriff and Newlands* 1976). In neueren Arbeiten werden Lymphome (aleukaemisch verlaufende lymphatische Leukosen) histologisch nach Zellgrösse (gross, mittelgross oder klein), Zellkernform (rund oder gekerbt) und nach der Architektur (nodulär oder diffus) klassifiziert (*Valli* 1985, *Valli et al.* 1981). Demzufolge muss im vorliegenden Fall von einer nodulären Form der lymphatischen Leukose mit nicht-gekerbtem Kerntyp von mittlerer Kerngrösse gesprochen werden.

Das Muttertier des hier beschriebenen Feten hatte keinerlei Anzeichen einer Lymphadenopathie oder anderer Neubildungen. Aufgrund der generalisierten Ausdehnung der lymphatischen Neubildungen im Feten wäre eine hämatogene Streuung von Tumorzellen aus dem Muttertier denkbar. Jedoch spricht die Begrenzung der leukotischen Veränderungen auf den fetalen Teil der Plazenta gegen eine Beteiligung des Muttertieres am Krankheitsgeschehen. Unter den in der Literatur beschriebenen Fällen finden sich sowohl solche mit leukotischer oder leukämischer Miterkrankung des Muttertieres (*Herzog* 1963, *Seifried* 1939) als auch solche mit symptomlosen Muttertieren (*Bolle* 1950, *Hatziolos* 1960, *Macklin and Miller* 1971).

Berichte über Leukose der Eihäute sind selten. *Rittenbach und Beyer* (1964) beschrieben lymphadenotische Veränderungen am Chorion einer im siebten Trächtigt-

keitsmonat abortierenden Kuh. Plazentomfreie Chorionteile wiesen eine mit Retikulinfaserbildung einhergehende lymphoidzellige Infiltration auf. Bei der Schlachtung des Muttertieres vier Monate nach dem Abort wurden hochgradige Vergrößerungen verschiedener Lymphknoten festgestellt.

Eine Ursache für die vier übrigen Aborte in der von uns beschriebenen Herde wurde nicht gefunden. In der Schweiz sind nur Untersuchungen auf *Brucella abortus*, *Coxiella burnetii* und IBR gesetzlich vorgeschrieben. Auch mit verbesserter Diagnostik bleibt der Prozentsatz der abgeklärten Abortfälle relativ gering und bewegt sich nach Angaben in der Literatur zwischen 25 und 40% (Miller 1986, Roberts 1986). In den letzten fünf Jahren konnten am Institut für Veterinär bakteriologie der Universität Zürich nur in ca. 12% von 10000 Nachgeburtspalten potentielle Aborterreger nachgewiesen werden, wobei in der Mehrzahl der Fälle keine pathologischen Untersuchungen der Fetten durchgeführt wurden. Insbesondere wurden *Corynebacterium (Actinomyces) pyogenes* (7%), *Coxiella burnetii* (3%) sowie Schimmel- und Hefepilze (2%) gefunden, während andere Erreger wie Streptokokken, Staphylokokken, Listerien, Salmonellen und *Haemophilus somnus* viel seltener waren. Ebenfalls wurde vor kurzem festgestellt, dass *Leptospira hardjo* als Abortursache in unseren Regionen eine untergeordnete Rolle spielt (Brieger und Brack 1985).

Verdankungen

Wir danken Frau A. Hug für photographische Arbeiten, Herrn Dr. H.-U. Sturzenegger, Güttingen, für die Überweisung des Falles und Herrn Dr. P. Rüschi für die Durchsicht des Manuskripts.

Zusammenfassung

Bei einem siebeneinhalb Monate alten Rinderfeten wurde eine noduläre Form der lymphatischen Leukose mit nicht-gekerbtem Kerntyp und von mittlerer Kerngrösse diagnostiziert. Das Muttertier wies ein normales weisses Blutbild auf, und Untersuchungen auf Antikörper gegen das bovine Leukosevirus verliefen negativ.

Résumé

On a diagnostiqué, chez un fœtus bovin âgé de sept mois et demi, la forme nodulaire de la leucose lymphatique à cellules avec noyaux ronds et de taille moyenne. La mère présentait une formule sanguine blanche normale et n'avait pas d'anticorps décelables contre la leucose bovine enzootique.

Riassunto

In un feto bovino di sette mesi e mezzo venne identificata la forma nodulare della leucosi linfatica a cellule dal nucleo rotondo di media taglia. La madre presentava un quadro ematico bianco normale e non aveva anticorpi contro la leucosi bovina enzootica reperibili.

Summary

Lymphoma was diagnosed in an aborted seven and a half month old bovine fetus. The tumour was classified as nodular with medium-sized lymphocytes and non-indented nuclei. The dam was negative for serum antibodies against enzootic bovine leukosis and her white blood cell count was normal.

Literaturverzeichnis

- Blood, D. C., Radostits, O. M. and Henderson, J. A.*: Veterinary Medicine, 6th ed. Baillière Tindall. London (1983). – *Bolle, W.*: Zur Pathologie des tierischen Fetus. Berl. Münch. tierärztl. Wschr. 14–15 (1950). – *Brieger, C. und Brack, A.*: Leptospira interrogans Serovar hardjo beim Rind: Prävalenz und Bedeutung als Aborterreger in der Schweiz. Inaugural-Dissertation, Zürich (1985). – *Chappuis, P.*: Die Wirkung von *Escherichia coli*-Endotoxinen auf das gesunde und entzündlich veränderte Endometrium des Rindes. Inaugural-Dissertation, Zürich (1985). – *Hatziolos, B. C.*: Lymphoblastic lymphoma in a bovine fetus. J. Am. vet. med. Ass. 136: 369–375 (1960). – *Herzog, A.*: Kongenitale, tumoröse Leukose eines Rinderfetus mit besonderer Lokalisation in der Haut. Rindertuberk., Brucellose, Leukose, 12: 201–210 (1963). – *Hugoson, G.*: Juvenile bovine leukosis. Acta Vet. Scand., Suppl. 22: 10–11 (1967). – *Loppnow, H. und Niepage, H.*: Die Leukosen der Haussäugetiere. In: *E. Joest*: Handbuch der speziellen pathologischen Anatomie der Haustiere. 3. Aufl. H. Stünzi (Hrsg.), Bd. II, p. 639–672. Verlag Paul Parey. Berlin und Hamburg (1970). – *Macklin, A. W. and Miller, L. D.*: Disseminated malignant lymphoma in a bovine fetus. Cornell Vet. 61: 310–319 (1971). – *Meier, B.*: Inst. f. Klin. Mikrobiol. u. Immunol., St. Gallen. Pers. Mitteilung (1986). – *Miller, R. B.*: Bovine abortion. In: Current Therapy in Theriogenology 2. 2nd ed. D. A. Morrow (ed.) pp. 291–300. W. B. Saunders Company (1986). – *Miller, J. M., Miller, L. D., Olson, C. and Gillette, K. G.*: Virus-like particles in phytohemagglutinin-stimulated lymphocyte cultures with reference to bovine lymphosarcoma. J. Natl. Cancer Inst. 43: 1297–1305 (1969). – *Overgoor, G. H. A.*: Congenitale leucose bij een te vroeg geboren kalf. Tijdschr. Diergeneesk. 88: 664–666 (1963). – *Prasad, M. C. and Chandrasekharan, K. P.*: Generalised lymphosarkoma in a bovine foetus. Indian J. Path. Bact. 11: 131–134 (1968). – *Rittenbach, P. und Beyer, J.*: Lymphadenotische Infiltration und Epithelmetaplasie an Eihäuten des Rindes. Mh. Vet. Med. 19: 564–567 (1964). – *Roberts, S. J.*: Veterinary obstetrics and genital diseases (Theriogenology). David and Charles Inc. Vermont (1986). – *Seifried, O.*: Leukosen der Haustiere. Tierärztl. Rdsch. 45: 26–30, 43–45 (1939). – *Sheriff, D. and Newlands, R. W.*: A case of foetal leukaemia in a calf. Vet. Rec. 98: 174 (1976). – *Stöber, M.*: Krankheiten des Lymphapparates. In: Krankheiten des Rindes. G. Rosenberger (Hrsg.) pp. 51–83. Verlag Paul Parey. Berlin und Hamburg (1970). – *Valli, V. E. O.*: The hematopoietic system. In: Pathology of Domestic Animals. 3rd ed. K. V. F. Jubb, P. C. Kennedy, N. Palmer (eds.) Vol. 3. pp. 83–236. Academic Press, Inc. (1985). – *Valli, V. E. O., McSherry, B. J., Dunham, B. M., Jacobs, R. M. and Lumsden, J. H.*: Histocytology of lymphoid tumors in the dog, cat and cow. Vet. Pathol. 18: 494–512 (1981). – *Vincenz, E. und Wyler, R.*: Seroepidemiologische Untersuchung über das Vorkommen von Enzootischer Boviner Leukose in der Schweiz mittels Agargel-Immundiffusion und ELISA in Blut- und Milchserum. Schweiz. Arch. Tierheilk. 127: 185–203 (1985).

Manuskripteingang: 11. November 1986

REFERAT

Fischkost contra Herzinfarkt

Herz- und Kreislauferkrankungen führen in vielen europäischen Ländern die Liste der tödlich verlaufenden Krankheiten mit Abstand an.

Dass der Herzinfarkt hingegen bei den traditionell von Fischkost lebenden Eskimos fast unbekannt ist, schreiben Wissenschaftler ungesättigten Fettsäuren im Seefisch zu, welche die Blutplättchen so beeinflussen können, dass die Neigung zu einer Verstopfung durch Gerinnselbildung deutlich herabgesetzt wird.

Erste biochemische experimentelle Versuche und auch klinische Erkenntnisse weisen darauf hin, dass durch eine Verlagerung von fleischreicher zu seefischreicher Diät eine Senkung der Todesfälle durch Herz- und Kreislauferkrankungen möglich ist. In den USA ging die koronare Sterblichkeit deutlich zurück, seitdem die US-Bürger ihre Essgewohnheiten mit Fleisch deutlich geändert haben. Besonders billige Fische wie Sardinen oder Makrelen enthalten ungesättigte Fettsäuren, welche die Blutgerinnsel verringern.

Infochemie Nr. 10/15. Oktober 1986