Zeitschrift: Schweizer Archiv für Tierheilkunde SAT : die Fachzeitschrift für Tierärztinnen und Tierärzte = Archives Suisses de Médecine Vétérinaire ASMV : la revue professionnelle des vétérinaires

Herausgeber: Gesellschaft Schweizer Tierärztinnen und Tierärzte

Band: 129 (1987)

Artikel: Leucocytozoon-Infektionen bei Sittichen

Autor: Spillmann, S.K. / Ehrsam, H.R. / Ossent, P.

DOI: https://doi.org/10.5169/seals-590757

Nutzungsbedingungen

Die ETH-Bibliothek ist die Anbieterin der digitalisierten Zeitschriften auf E-Periodica. Sie besitzt keine Urheberrechte an den Zeitschriften und ist nicht verantwortlich für deren Inhalte. Die Rechte liegen in der Regel bei den Herausgebern beziehungsweise den externen Rechteinhabern. Das Veröffentlichen von Bildern in Print- und Online-Publikationen sowie auf Social Media-Kanälen oder Webseiten ist nur mit vorheriger Genehmigung der Rechteinhaber erlaubt. Mehr erfahren

Conditions d'utilisation

L'ETH Library est le fournisseur des revues numérisées. Elle ne détient aucun droit d'auteur sur les revues et n'est pas responsable de leur contenu. En règle générale, les droits sont détenus par les éditeurs ou les détenteurs de droits externes. La reproduction d'images dans des publications imprimées ou en ligne ainsi que sur des canaux de médias sociaux ou des sites web n'est autorisée qu'avec l'accord préalable des détenteurs des droits. En savoir plus

Terms of use

The ETH Library is the provider of the digitised journals. It does not own any copyrights to the journals and is not responsible for their content. The rights usually lie with the publishers or the external rights holders. Publishing images in print and online publications, as well as on social media channels or websites, is only permitted with the prior consent of the rights holders. Find out more

Download PDF: 13.07.2025

ETH-Bibliothek Zürich, E-Periodica, https://www.e-periodica.ch

Schweiz. Arch. Tierheilk. *129,* 215–219, 1987

Aus dem Institut für Parasitologie[1], dem Institut für Veterinärbakteriologie[2] und dem Institut für Veterinärpathologie[3] der Universität Zürich

Leucocytozoon-Infektionen bei Sittichen

von *S. K. Spillmann*[1], *H. R. Ehrsam*[2] *und P. Ossent*[3]*

Einleitung

Infektionen mit Blutparasiten der Gattung *Leucocytozoon* kommen weltweit bei zahlreichen wildlebenden Vogelarten und beim Nutzgeflügel vor (*Garnham,* 1966; *Frank,* 1976). In den USA, in Kanada und Asien verursachen *Leucocytozoon*-Arten verlustreiche Erkrankungen in Gänse-, Enten- und Hühnerhaltungen (*Frank,* 1976; *Boch und Supperer,* 1983; *Springer,* 1984). Über letale Infektionen bei Sittichen in Mitteleuropa wurde in den letzten Jahren verschiedentlich berichtet (*Frank und Kaiser,* 1966; *Frank,* 1967; *Borst und Zwart,* 1972; *Schüppel und Kronberger,* 1976; *Takla et al.,* 1981; *Zureck,* 1982; *Glünder und Hinz,* 1985).

Die Erkrankung beschränkt sich, abhängig vom Auftreten der als Vektoren dienenden Simuliiden, auf die warmen Sommermonate. Betroffen sind vor allem Jungvögel kurz nach dem Verlassen des Nistkastens. Oft verenden die infizierten Vögel ohne vorhergegangene Symptome. Gelegentlich sind Apathie, Flugunfähigkeit, Inappetenz, Atembeschwerden, selten auch zentralnervöse Störungen zu beobachten (*Schüppel und Kronberger,* 1976; *Takla et al.,* 1981; *Zureck,* 1982). Nach *Frank* (1967) sowie *Schüppel und Kronberger* (1976) könnten Fälle von Infektionen bei in Europa gezüchteten Sittichen auf einer Übertragung einheimischer *Leucocytozoon*-Arten von Wildvögeln auf die Sittiche beruhen. Die Entwicklung des Parasiten im Endwirt läuft über eine oder mehrere Schizogonien in Leberzellen, gefolgt von einer Schizogonie in RES-Zellen unter Ausbildung makroskopisch sichtbarer Megaloschizonten in verschiedenen Organen und in der Muskulatur sowie Bildung von Mikro- und Makrogametozyten in Leukozyten (*Garnham,* 1966; *Frank,* 1976; *Fallis und Desser,* 1977). Herz, Lunge, Muskelmagen und die gut durchblutete Brust- und Flugmuskulatur sind bevorzugt befallen. In keinem der durch die verschiedenen Autoren beschriebenen Fälle konnten im Blut der befallenen Sittiche Gametozyten nachgewiesen werden. *Frank* (1976) führt dies auf eine unvollständige Entwicklung des Parasiten im nicht adäquaten Endwirt zurück.

Kasuistik

Im Sommer 1982 wurden am Institut für Veterinärbakteriologie bei der Sektion von Sittichen wiederholt makroskopische Veränderungen am Epikard beobachtet, die

* Korrespondenz-Adresse: Prof. Dr. H. Ehrsam, Winterthurerstr. 270, CH-8057 Zürich

histologisch als Megaloschizonten von *Leucocytozoon* identifiziert wurden*. Nachfolgend werden fünf Fälle von *Leucocytozoon*-Infektionen bei Sittichen in der Schweiz vorgestellt.

Alle Sittiche, 1 männlicher Ziegensittich (Cyanoramphus novaezelandiae), 1 männlicher Hornsittich (Eunymphicus c. cornutus), 1 weiblicher Adelaidesittich (Platycercus adelaidae) und 2 Pennantsittiche (Platycercus elegans), stammten aus privaten Aussenvolièren. Die Anamnese war für den Ziegen- und Hornsittich wenig aussagend. Der eine Pennantsittich war 7–8 Wochen alt und stammte aus einer Brut mit täglich schwächer werdenden Jungvögeln. In diesem Bestande waren bereits vier Jungvögel der vorangegangenen Brut verendet. Der andere Pennantsittich war ca. 14 Monate alt, und der Besitzer meldete, dass innert relativ kurzer Zeit mehrere Vögel gestorben waren. Über den Adelaidesittich war nur zu erfahren, dass er plötzlich tot in der Volière lag. Nachfragen bei den Besitzern ergaben keine weiteren verwertbaren Aussagen.

Pathologisch-anatomische Befunde

Der Nährzustand der Vögel war unterschiedlich. Die auffälligsten makroskopischen Veränderungen wies das Herz auf: Unter dem Epikard sassen gelbliche, hochrote oder helle, rot umrandete, kaum hirsekorngrosse, oft wärzchenartig prominente, zum Teil konfluierende Herdchen. Nur beim Hornsittich waren die Veränderungen im Myokard als feine, helle Stippchen weniger ausgeprägt. Die Lunge aller fünf Sittiche war gestaut. Der bei allen Tieren gefüllt angetroffene Muskelmagen war ein Anzeichen für einen perakuten Krankheitsverlauf. Mikroskopisch konnten im Herzblut mit der Giemsafärbung bei keinem der Sittiche Gametozyten von *Leucocytozoon* festgestellt werden.

Im histologischen Präparat erwiesen sich die Veränderungen am Herzen, beim Ziegensittich und bei einem Pennantsittich auch in den untersuchten Lungen, als Zysten mit einem Durchmesser von 70–620 µm. Die Zysten lagen einzeln oder in kleinen Gruppen und durchsetzten stellenweise weite Gebiete des befallenen Organes (Abb. 1). Nur gelegentlich waren sie von Blutungen oder leichtgradigen entzündlichen Infiltraten

* Für die Überprüfung und Bestätigung unserer Diagnose danken wir Herrn Prof. Dr. H. Krampitz, Tropeninstitute/Parasitologie, München.

Abb. 1 Uebersichtsaufnahme Myocard, Ventrikelquerschnitt, Ziegensittich, Vergrösserung 180 ×.
Massive Einlagerung von Leucocytozoon-Zysten in verschiedenen Entwicklungsstadien.
Abb. 2 Lunge, Ziegensittich, Vergrösserung 445 ×.
Leucocytozoon-Zysten umgeben von Blutung.
Abb. 3 Myocard, Ziegensittich, Vergrösserung 1100 ×.
Detail Zystenwand mit typischer Verdickung auf der Innenfläche. Aussen Myocardfasern und frische Blutung sichtbar.
Abb. 4 Myocard, Pennantsittich, Vergrösserung 1100 ×.
Detail Zysteninhalt mit Cytomeren und deutlich erkennbaren punktförmigen Merozoiten.

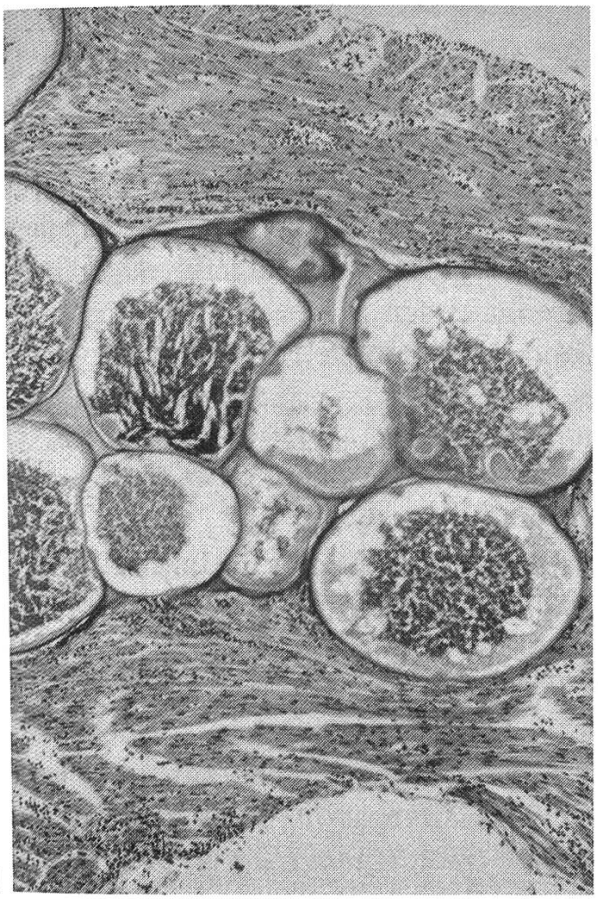

1

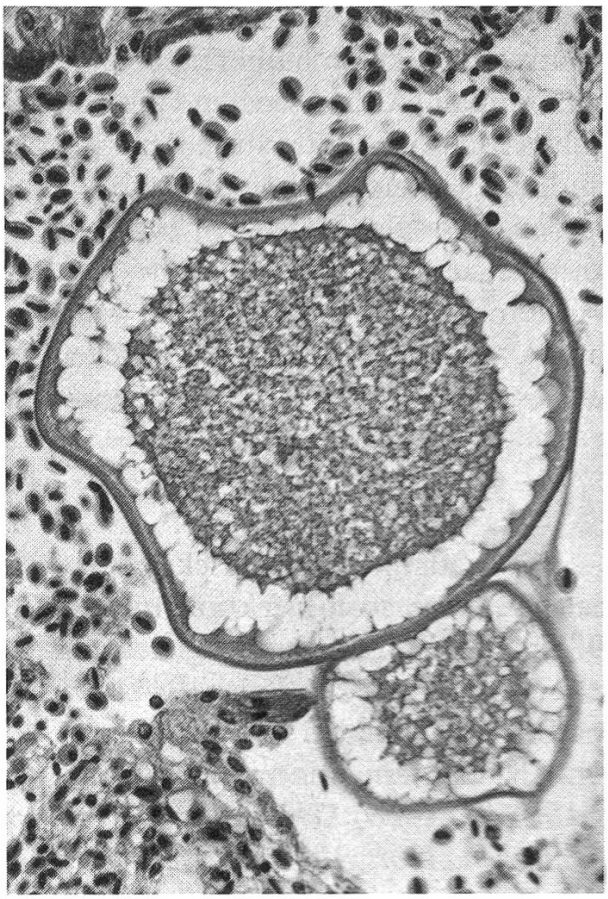

2

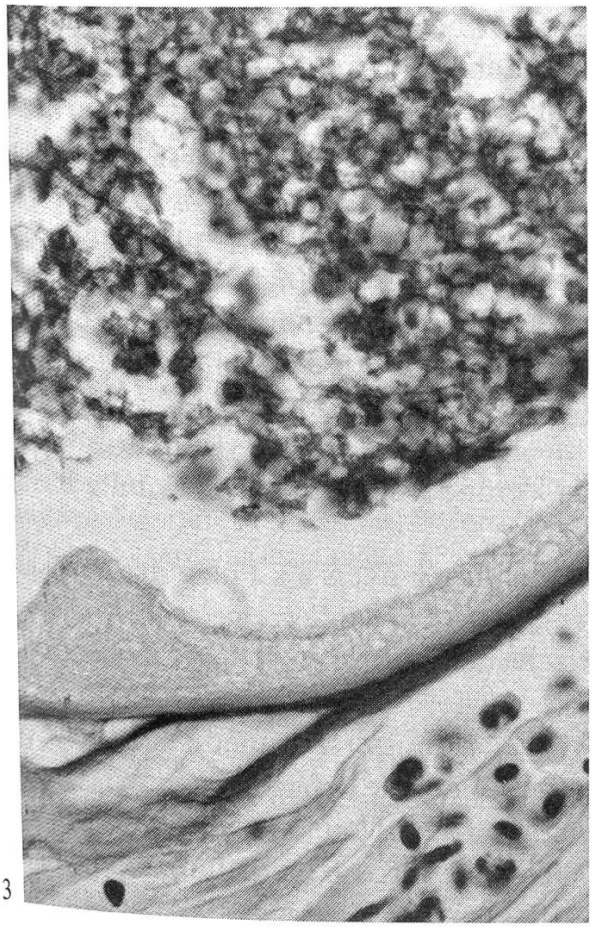

3

4

umgeben (Abb. 2). Die Zystenwand war azellulär, 5–18 µm dick, eosinophil und PAS-negativ, mit lokalen halbkreisförmigen Verdickungen an der Innenseite (Abb. 3). Der Zysteninhalt (Abb. 4) bestand aus mehr oder weniger kompaktem, granuliertem, basophilem Material. Unter stärkerer Vergrösserung waren in einigen Zysten 3–7µm grosse, rundliche Untereinheiten erkennbar. Bei *Garnham* (1966) und *Fallis und Desser* (1977) werden diese als Cytomeren bezeichnet. In diesen Untereinheiten lagen randständig um eine zentrale Aufhellung (= Restkörper) ca. 1 µm grosse, kugelförmige Gebilde (= Merozoiten). Andere Zysten waren mit freiliegenden Merozoiten in grosser Zahl gefüllt. Andere wiederum waren degeneriert und enthielten Detritus, Erythrozyten und gelegentlich homogenes, hyalin aussehendes Material.

Diskussion

Die Statistik der Vogelsektionen des Institutes zeigt, dass nur im Jahre 1982 mehrmals *Leucocytozoon*-Infektionen festgestellt wurden, während in den Jahren 1983 und 1985 die Infektion bei etwa gleicher Zahl von untersuchten Kadavern (rund 450 jährlich) nur je einmal, im Jahre 1984 überhaupt nicht gefunden wurde. Alle Fälle traten in den Sommermonaten Juni bis August auf und betrafen ausschliesslich Sittiche, mehrheitlich Jungtiere, was mit den Beobachtungen anderer Autoren übereinstimmt (*Frank und Kaiser,* 1966; *Schüppel und Kronberger,* 1976; *Takla et al.,* 1981; *Zureck,* 1982; *Glünder und Hinz,* 1985). *Takla et al.,* (1981) sowie *Glünder und Hinz* (1985) weisen ferner auf den Zusammenhang zwischen Klima und dem Auftreten von *Leucocytozoon*-Infektionen hin. Feuchtes, warmes Sommerwetter beschleunigt die Entwicklung und Schwarmbildung der Simuliiden und begünstigt daher die Ausbreitung der Infektion.

Die Diagnose basiert auf der histologischen Untersuchung zystenhaltigen Gewebes. In jungen, unreifen Zysten sind die kleinen Cytomeren erkennbar. Reife Zysten enthalten freiliegende Merozoiten. Aufgeplatzte, entleerte Zysten degenerieren. Wie alle anderen, mehrmals erwähnten Autoren, konnten wir ebenfalls in Blutausstrichen nie Gametozyten von *Leucocytozoon* nachweisen. Differentialdiagnostisch erlauben die Grösse der Zysten, das Fehlen der Septen innerhalb der Zysten sowie die Form und Grösse der Merozoiten eine eindeutige Abgrenzung zu anderen zystenbildenden Protozoen, wie Sarcosporidien und Toxoplasmen (*Takla et al.,* 1981). Da in unseren Fällen, im Gegensatz zu den Befunden von *Takla et al.* (1981), Muskelmagen und Brustmuskulatur keine offensichtlichen makroskopischen Veränderungen aufwiesen, unterblieben entsprechende histologische Untersuchungen.

Todesursache der fünf Sittiche dürfte ein Herzversagen als Folge der Myokardschädigung gewesen sein. *Frank und Kaiser* (1966) sowie *Schüppel und Kronberger* (1976) ziehen auch Kreislauf-wirksame, toxische Stoffwechselprodukte der Parasiten als Krankheitsursache in Erwägung.

Therapeutisch wird beim Geflügel das Malariamittel Pyrimethamin eingesetzt (*Boch und Supperer,* 1983). *Frank* (1965) berichtet über eine befriedigende Wirkung von Sulmet® (10 mg/Vogel, 2 × 2 Tage mit Pause von 2 Tagen) bei Papageien. Ausgedehnte Therapieversuche bei Psittaziden fehlen jedoch bisher. Grosse Bedeutung kommt daher den prophylaktischen Massnahmen zu, d.h. Mückennetze bei Aussenvolièren, Haltung

der Vögel während der Hauptinfektionszeit vom Juni bis August in mückensicheren Räumen (*Frank,* 1967; *Schüppel und Kronberger,* 1976; *Takla et al.,* 1981).

Zusammenfassung

Es wird über 5 Fälle von *Leucocytozoon*-Infektionen bei Sittichen berichtet. Sie fielen makroskopisch durch multiple, wärzchenförmige Protuberanzen unter dem Epikard und histologisch durch 70–620 µm grosse, teils einzeln, teils in Aggregaten liegende Zysten auf.

Résumé

Cinq cas d'infections à *Leucocytozoon* chez des perruches sont rapportés. Macroscopiquement, on trouva des protubérances multiples, ressemblant à des petites verrues, sous l'épicarde et histologiquement des kystes de 70–620 µm en partie isolés, en partie en agrégats.

Riassunto

Si descrivono 5 casi di infezioni da *leucocitozoon* in psittaci. Esse si manifestarono in forma macroscopica con protuberanze multiple simili a verruche sotto l'epicardio ed istologicamente sotto forma di cisti del diametro di 70–620 µm, talvolta isolate, talvolta aggregate.

Summary

An account is given of 5 cases of *leucocytozoon* infections in parakeets. Macroscopically they were remarkable for multiple wart-like protuberances under the epicardium and histologically for cysts, between 70 and 620 µm in size, some occurring singly and some in groups.

Literatur

Boch J. und Supperer R.: Veterinärmedizinische Parasitologie, 3. Auflage, Verlag Paul Parey, Berlin (1983). – *Borst G. H. A. und Zwart P.:* An aberrant form of Leucocytozoon infection in two quaker parakeets (Myiopsitta monachus Boddaert, 1783). Z. Parasitenkde *40,* 131–138 (1972). – *Fallis A.M. and Desser S. S.:* On species of Leucocytozoon, Haemoproteus, and Hepatocystis. In: *Kreier J.P.* (Ed.), Parasitic Protozoa, Volume III, 239–266, Academic Press Inc., New York (1977). – *Frank W.:* Eine Leucocytozoon-Infektion bei Pennantsittichen (Platycercus elegans). Die gefiederte Welt *89,* 193–194 (1965). – *Frank W. und Kaiser L.:* Infektionen mit Parasiten der Gattung Leucocytozoon (Protozoa, Sporozoa) bei Nachzuchten australischer Sittiche (Aves, Psittaciformes). Z. Parasitenkde *28,* 370–382 (1966). – *Frank W.:* Leucocytozoon-Infektionen bei Nachzuchten australischer Sittiche in der deutschen Bundesrepublik. Verhandl. Bericht IX. Int. Sympos. Erkrank. Zootiere, Prag, 191–194, Akademie-Verlag, Berlin (1967). – *Frank W.:* Parasitologie, Verlag Ulmer, Stuttgart (1976). – *Garnham P. C. C.:* Malaria parasites and other Haemosporidia, Part IV. Leucocytozoidae, 963–987, Blackwell, Scientific Publications, Oxford (1966). – *Glünder G. und Hinz K.-H.:* Zum Auftreten der Leucocytozoonosis bei Psittaciden. Kleintierpraxis *30,* 433–437 (1985). – *Kronberger H.:* Haltung von Vögeln – Krankheiten der Vögel, 3. Auflage, Gustav Fischer Verlag, Stuttgart (1978). – *Schüppel K. F. und Kronberger H.:* Leucozytozoeninfektion bei australischen und neuseeländischen Sittichen. Verhandl. Bericht XVIII. Int. Sympos. Erkrank. Zootiere, Innsbruck, 69–71, Akademie-Verlag, Berlin (1976). – *Springer W. T.:* Leucocytozoonosis. In: *Hofstad M. S.* (Ed.), Diseases of Poultry, 8. Auflage, 727–730. The Iowa State University Press, Ames, Iowa, USA (1984). – *Takla M., Thiel W. und Ullrich L.:* Leukozytozooninfektion bei Sittichen. Tierärztl. Praxis *9,* 203–209 (1981). – *Zureck I.:* Ueber das Auftreten von Leucozytozoeninfektionen bei Psittaziden im Bezirk Dresden. Mh. Vet.-Med. *37,* 445–448 (1982).

Manuskripteingang: 21. November 1986