Zeitschrift: Schweizer Archiv für Tierheilkunde SAT : die Fachzeitschrift für Tierärztinnen und Tierärzte = Archives Suisses de Médecine Vétérinaire ASMV : la revue professionnelle des vétérinaires

Herausgeber: Gesellschaft Schweizer Tierärztinnen und Tierärzte

Band: 130 (1988)

Artikel: Besondere Zellen im Ejakulat beim Stier

Autor: Luder, O. / Küpfer, U. / König, H.

DOI: https://doi.org/10.5169/seals-589387

Nutzungsbedingungen

Die ETH-Bibliothek ist die Anbieterin der digitalisierten Zeitschriften auf E-Periodica. Sie besitzt keine Urheberrechte an den Zeitschriften und ist nicht verantwortlich für deren Inhalte. Die Rechte liegen in der Regel bei den Herausgebern beziehungsweise den externen Rechteinhabern. Das Veröffentlichen von Bildern in Print- und Online-Publikationen sowie auf Social Media-Kanälen oder Webseiten ist nur mit vorheriger Genehmigung der Rechteinhaber erlaubt. Mehr erfahren

Conditions d'utilisation

L'ETH Library est le fournisseur des revues numérisées. Elle ne détient aucun droit d'auteur sur les revues et n'est pas responsable de leur contenu. En règle générale, les droits sont détenus par les éditeurs ou les détenteurs de droits externes. La reproduction d'images dans des publications imprimées ou en ligne ainsi que sur des canaux de médias sociaux ou des sites web n'est autorisée qu'avec l'accord préalable des détenteurs des droits. En savoir plus

Terms of use

The ETH Library is the provider of the digitised journals. It does not own any copyrights to the journals and is not responsible for their content. The rights usually lie with the publishers or the external rights holders. Publishing images in print and online publications, as well as on social media channels or websites, is only permitted with the prior consent of the rights holders. Find out more

Download PDF: 16.07.2025

ETH-Bibliothek Zürich, E-Periodica, https://www.e-periodica.ch

Schweiz. Arch. Tierheilk. *130*, 67–76, 1988

Aus der Abteilung für Fortpflanzungsstörungen der Klinik für Nutztiere und Pferde
(Direktor: Prof. Dr. H. Gerber)[1] und dem Institut für Tierpathologie
(Direktor: Prof. Dr. H. Luginbühl)[2] der Universität Bern

Besondere Zellen im Ejakulat beim Stier[3]

von *Luder O.*[1], *Küpfer U.*[1] *und König H.*[2]

Teil I: Beschreibung der verschiedenen Zellarten

Bei der mikroskopischen Beurteilung von Samenproben fallen neben Spermien immer wieder *besondere («andere») Zellen* auf. Obwohl bei genauer Untersuchung praktisch in jedem Ejakulat anzutreffen, werden sie in der Literatur kaum erwähnt. Namentlich über Herkunft und Bedeutung ist kaum etwas bekannt.

Im vorliegenden ersten Teil unserer Untersuchungen werden die verschiedenen besonderen Zellen beschrieben und daraufhin untersucht, aus welchen Abschnitten des Urogenitaltraktes sie stammen. Ein zweiter Teil soll sich mit ihrer Häufigkeit und Bedeutung befassen.

Material und Methoden

Für die Untersuchungen dienten Ejakulate von normal fruchtbaren, jungen Schwarz- und Rotfleck- (Simmentaler und Simmental × Red Holstein) Stieren. Von frisch gewonnenen Spermaproben wurden Ausstriche angefertigt, luftgetrocknet, dann in Methylalkohol fixiert, mit Haemalaun nach P. Mayer (30 Min.) und Eosin (2 Min.) gefärbt (HE), in Eukitt eingeschlossen und mikroskopisch untersucht. Von einigen Stieren standen auch Ejakulate mit auffallend vielen Zellen und zum Teil pathologischem Spermabild zur Verfügung. Der Geschlechtsapparat dieser und einiger normaler Tiere gelangte nach der Schlachtung zur histologischen Untersuchung. So liessen sich die fraglichen Zellen auf dem Weg durch den Genitaltrakt verfolgen. Ferner wurden von den einzelnen Organen Abklatsch- und Zupfpräparate hergestellt, indem das betreffende Material entweder wie oben die Ausstriche behandelt oder in Flüssigkeit (PBS mit 0.2% Glutaraldehyd) fixiert wurde. Auf diese Weise konnten die Zellen, aus dem Gewebeverband losgelöst, einzeln mikroskopisch beurteilt werden (Nasspräparate mit Phasenkontrast).

Ergebnisse

Nach unseren Untersuchungen erlaubt die genaue mikroskopische Beurteilung der gefärbten Ausstriche, den grössten Teil der besonderen Zellen einer der folgenden Kategorien zuzuordnen:

- *«bootförmige»* und *«runde» Zellen* des spermiogenetischen Epithels
- *Epithelzellen* von Präputium und Urethra

---

[1] Adresse: Lektor Dr. U. Küpfer, Postfach 2735, CH-3001 Bern.
[3] Nach der Dissertation von O. Luder (1986).

- *Blutzellen* und
- verschiedene *Zellfragmente,* nämlich sog. Medusen, Zytoplasmakörper und Protoplasmatropfen.

Selten findet man *weitere Zellarten* unsicherer Herkunft.

Es folgt eine detaillierte Beschreibung mit Erläuterungen, nach welchen morphologischen Kriterien wir die besonderen Zellen bestimmen.

Zellen der Spermiogenese

Die vom spermiogenetischen Epithel stammenden Zellen werden nach ihrer Form in «bootförmige» und «runde» Zellen eingeteilt.

Als «*Bootförmige*» bezeichnen wir alle längsovalen oder schiffchenförmigen Zellen mit abgerundeten oder zugespitzten Enden. Es sind diejenigen «andern» Zellen, die im Sperma von normal fruchtbaren Stieren weitaus am häufigsten vorkommen. Allen «Bootförmigen» ist ein granuliertes, mit Eosin kräftig gefärbtes Zytoplasma eigen. Durch diese Granulierung erscheinen die Zellgrenzen oft unregelmässig, höckerig. Es gibt einkernige, mehrkernige sowie kernlose «Bootförmige». Die Struktur des Zytoplasmas, bei deren Vorhandensein auch der Zellkerne, entspricht mit kleinen Unterschieden – als degenerative Veränderungen zu verstehen – derjenigen von Spermiden und Spermiozyten in histologischen und Abklatschpräparaten. Nach Beobachtungen in Gewebeschnitten scheinen diese Zellen ihre längliche Form vor allem während der Nebenhodenpassage zu erhalten.

Einkernige *«bootförmige» Spermiden,* im Mittel etwa 5 × 20 µm gross, kommen am häufigsten vor (Abb. 1). Der vorwiegend runde, seltener leicht ovale Kern (⌀ 3–6 µm, im Mittel 4.5 µm) liegt meist im Zentrum. Durch die relativ deutliche Membran ist er in der Regel gut abgegrenzt, unterscheidet sich aber in der Farbe nur wenig vom Zytoplasma. Verglichen mit dessen leuchtendem Rot erscheint das Karyoplasma oft etwas bläulich. Die Kernstruktur variiert je nach Entwicklungsstadium: am häufigsten findet man Kerne mit zwei oder mehreren intensiv gefärbten Chromatingranula. Fehlen solche, kann ein Spermidenkern vor allem aufgrund seiner geringen Grösse, runden Form und deutlichen Grenze zum Zytoplasma identifiziert werden. Daneben sind mehrkernige «bootförmige» Spermiden ebenfalls relativ häufig (Abb. 2). Die Kerne, wir sahen bis deren neun pro Zelle, können beisammen liegen oder unregelmässig im Zytoplasma verteilt sein.

Einkernige *«bootförmige» Spermiozyten,* im Mittel 8 × 23 µm (4 – 12 × 11 – 35 µm) gross, sind im Sperma von normal fruchtbaren Stieren ebenfalls regelmässig anzutreffen, allerdings seltener als die meist kleineren Spermiden (Abb. 1 und 3). Der Durchmesser des runden oder leicht ovalen Kernes beträgt 8 µm (4 – 10 × 6 – 11 µm). Seine tiefblaue Farbe hebt sich deutlich vom Zytoplasma ab, die Struktur variiert je nach

Abb. 1 Bootförmige Spermiogenesezellen: links Spermide, rechts Spermiozyt (HE-Färbung).
Abb. 2 Dreikernige bootförmige Spermide, Kerne leicht pyknotisch (HE).
Abb. 3 Bootförmiger Spermiozyt mit typischem Kern (HE).
Abb. 4 Zweikerniger bootförmiger Spermiozyt (HE).
Abb. 5 Runde Spermide (Nativsperma, Phasenkontrast).

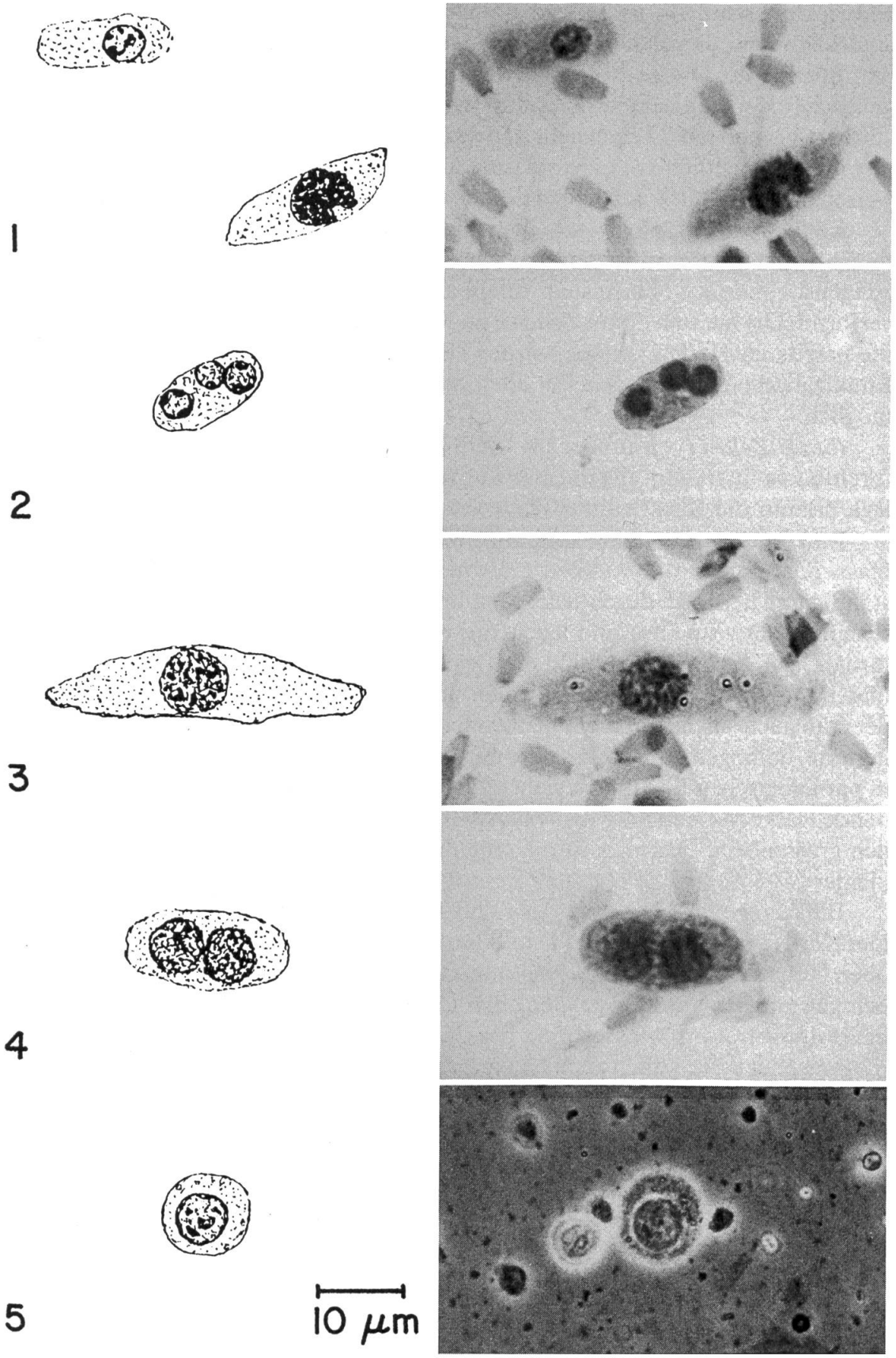
1
2
3
4
5
10 µm

Entwicklungsstadium und Grad der degenerativen Veränderungen. Am häufigsten sind Kerne mit dicken Chromatinsträngen, andere besitzen dünnere, gebogene Chromatinfilamente. Die Kernoberfläche ist höckerig, eine Membran kaum sichtbar. Gelegentlich findet man das Chromatin zu schwarzblauen Schollen verklumpt. In einzelnen, stärker degenerierten Zellen hebt sich das Kernmaterial als dunkelrot gefärbte Schollen nur noch undeutlich vom Zytoplasma ab. Nur wenige, «bootförmige» Spermiozyten weisen mehrere Kerne auf, wobei meist zwei symmetrisch im Zentrum liegen (Abb. 4).

Kernlose «Bootförmige» scheinen ebenfalls aus den Tubuli seminiferi zu stammen, da sie in histologischen Präparaten schon dort zu beobachten sind. Auch hier wird der zunächst runde Zytoplasmaleib offenbar während der Nebenhodenpassage länglich verformt. Die meisten dieser Zellen sind wahrscheinlich Spermiozyten oder Spermiden, die bereits im Hoden kernlos wurden (Enukleation). Ein späterer Kernverlust durch Enukleation oder Karyolyse, vor allem während der Nebenhodenpassage, ist ebenfalls möglich.

Runde Zellen (von runder bis leicht ovaler Form) sind in Ejakulaten von normal furchtbaren Stieren im allgemeinen nur vereinzelt anzutreffen. Wie nachfolgend dargelegt, erlaubt die Kernstruktur Hinweise auf ihre Herkunft.

Einkernige *runde Spermiden* sind 8 bis 12 µm gross (Abb. 5 und 6). Ihr runder, blass- oder dunkelrot bis violett gefärbter Kern (⌀ 5–6.5 µm) liegt zentral oder randständig und hebt sich durch seine Membran deutlich vom Zytoplasma ab. Letzteres erscheint leicht granuliert und leuchtend rot, oder aber homogen und eher blassrot gefärbt. Das Karyoplasma besitzt die gleichen Strukturen wie bei «bootförmigen» Spermiden: neben typischen Spermidenkernen mit zwei bis drei Chromatinkörperchen findet man auch solche mit mehr, jedoch feineren Granula. Ferner kommen stärker degenerierte, homogen dunkelblau oder dunkelrot gefärbte Spermidenkerne vor. Besonders in pathologischen Ejakulaten sieht man ab und zu Kernwandhyperchromatose, beginnende Karyolyse und Karyorrhexis. Mehrkernige Spermiden (⌀ 12–20 µm) sind deutlich grösser als einkernige, ihre Kerne dagegen, meistens zwei, im allgemeinen etwas kleiner (4–6 µm).

Einkernige *runde Spermiozyten* sind 10 bis 15 µm (im Mittel 13 µm) gross (Abb. 7). Der Kern (⌀ 7–10.5 µm, im Mittel 9 µm) ist durchwegs grösser als bei Spermiden. Wie oben beschrieben, kann seine Struktur in gut erhaltenen Zellen recht typisch sein (deutlich gewundene Chromatinfäden). Bei fortgeschrittener Degeneration sind die Kerne meist dunkelrot bis -blau gefärbt, die Chromatinfäden verdickt und verkürzt. Das homogene oder gelegentlich auch fein granulierte Zytoplasma färbt sich blass bis intensiv rot. Runde Spermiozyten mit mehreren Kernen sind deutlich grösser (⌀ 17–27 µm), deren Nuklei dagegen etwas kleiner (im Durchschnitt 8 µm).

Abb. 6 Runde Spermide, Kern mittelgradig pyknotisch (HE).
Abb. 7 Runder Spermiozyt, Kern mittelgradig pyknotisch (HE).
Abb. 8 Runde Zelle mit stark pyknotischem Kern, nicht mehr identifizierbar (HE).
Abb. 9 Spermiozyten-Riesenzelle: ca. 12 Kerne mit typischer Struktur (HE).
Abb. 10 Sertolizelle (?) (HE).

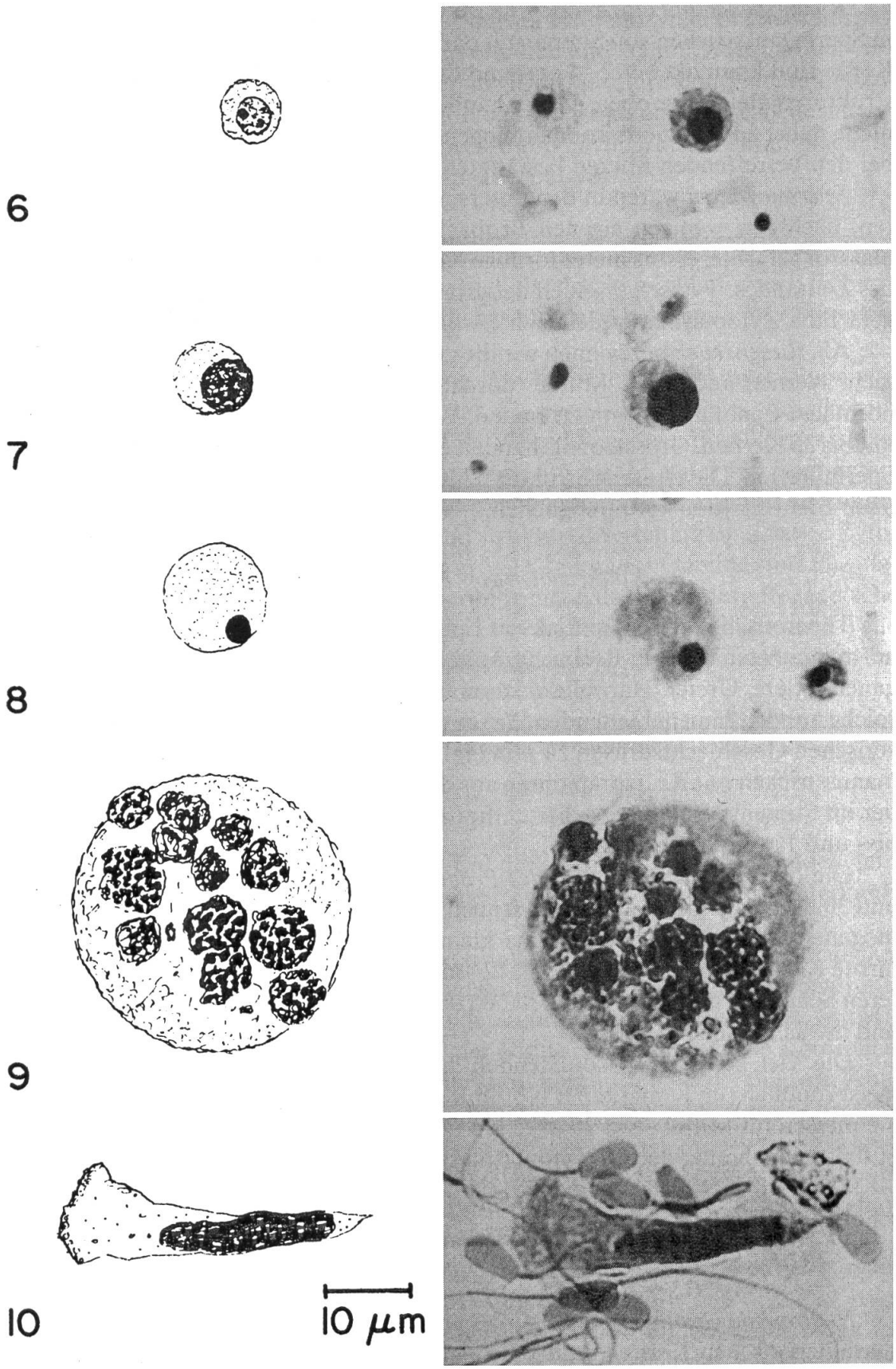
6
7
8
9
10
10 µm

Runde Zellen mit einem oder mehreren *pyknotischen Kernen* findet man besonders in Spermaausstrichen von Stieren mit pathologischen Ejakulaten (Abb. 8). Pyknotische Kerne sind kompakt (⌀ 2–4 µm) und dunkelrot bis -violett gefärbt, die Zytoplasmastrukturen gleich wie oben. Dabei handelt es sich vorwiegend um stark degenerierte, nicht näher identifizierbare Spermiogenesezellen, wie histologische Untersuchungen bei den betreffenden Stieren bestätigten.

Spermiogonien waren in den untersuchten Ejakulaten höchst selten zu identifizieren, nach den wenigen eigenen Beobachtungen als rundliche bis ovale Zellen. Der blassrot gefärbte, ei- bis nierenförmige Kern (⌀ ca. 7 × 9 µm) lag meistens in der Nähe des Zellrandes. Typisch erschien der grosse Nukleolus (3 × 3 µm). Im rosa bis blassrot gefärbten Zytoplasma fanden sich etwa mehrere, sehr kleine Vakuolen.

Als *Riesenzellen* bezeichnen wir die grossen, runden bis ovalen Zellen mit vier oder mehr Kernen und einem Mindestdurchmesser von 22 µm (Abb. 9). Auch sie sind in normalen Ejakulaten kaum zu finden. Wir sahen bis 30 × 60 µm grosse Riesenzellen mit bis 36 Kernen. Grösstenteils handelt es sich um Nuklei von Spermiden, seltener von Spermiozyten. Die typische Struktur fehlt indessen oft, und Kernpyknose kann eine genaue Identifikation verunmöglichen.

Epithelzellen von Präputium und Urethra

Theoretisch könnten im Ejakulat Epithelzellen aus dem ganzen Urogenitalapparat auftreten. Nach unseren Beobachtungen kommen aber Zellen aus den oberen Harnorganen (Niere, Ureter, Harnblase) kaum vor. Unbedeutend scheinen in der Regel auch solche aus den samenableitenden Wegen (Epididymis und Ductus deferens) und akzessorischen Geschlechtsdrüsen zu sein (vgl. auch Seite 73). Nach Vergleichen von Spermaausstrichen mit Kratzpräparaten aus den betreffenden Stellen stammt der Grossteil der im Stierensperma beobachteten Epithelzellen aus Urethra und besonders von Penis- und Präputialschleimhaut.

Die oberflächlichen *Zellen des Präputiums* sind meist rechteckig oder polygonal und 30 bis 50 µm gross, gelegentlich auch grösser. Bei einzelnen Zellen kommen im homogenen eosinophilen Zytoplasma kleine Vesikel vor. Der ovale, schwach blau gefärbte Kern (⌀ im Mittel etwa 9 × 12 µm) ist meist zentral gelegen. Zellen aus den tieferen Schichten der Schleimhaut haben intensivere Kernfärbung, rundlichere Zellform und etwas geringere Grösse.

Die viel seltener vorkommenden *Urethra-Epithelzellen* erscheinen polymorph, meist rundlich (im Kratzpräparat oft mit einem oder mehreren Zytoplasmafortsätzen). Sie messen im Mittel etwa 20 × 25 µm und sind damit kleiner als die Zellen der Präputialschleimhaut, deren Zytoplasmastruktur sie aber entsprechen. Der Kern (⌀ 9 × 11 µm) ist meist randständig, blassviolett granuliert, mit einigen Chromatinschollen.

Blutzellen

Neutrophile Granulozyten (⌀ 9–13 µm) sind im gefärbten Ausstrich aufgrund des charakteristischen Kerns im allgemeinen gut zu erkennen, im Nativsperma dagegen

leicht mit «Rundzellen» zu verwechseln. Die wenigen Granulozyten, die man normalerweise beobachten kann, sind meist recht gut erhalten und stammen vermutlich vorwiegend von Präputial- und Penisschleimhaut sowie distaler Urethra. Andere Leukozyten konnten wir auch in den wenigen pathologischen Ejakulaten nie beobachten. *Erythrozyten* sind durch ihre typische Form, Grösse und Färbbarkeit ebenfalls leicht zu erkennen, kommen jedoch im normalen Ejakulat nicht vor.

Zellfragemente

Neben den beschriebenen Zellen treten im Ejakulat des Stieres häufig auch Gebilde auf, die als Zellfragmente zu verstehen sind, insbesondere «Medusen» und «Zytoplasmakörper».

Wie *Blom* schon 1948 fand, stellen die sog. *Medusen* isolierte Wimpersäume von Flimmerepithelzellen der Ductuli efferentes dar. Sie bestehen aus einem Basalkörper und einzelnen bis ca. 30 Flimmerhaaren von 9 bis 15 µm Länge. Der Basalkörper ist aus den Kinetosomen der Flimmerhaare aufgebaut und 1.5 bis 2.5 × 1.5 bis 5 µm gross.

«Zytoplasmakörper» kommen im Ejakulat des Stieres recht häufig vor als runde, kernlose Gebilde (⌀ 6–12 µm). Färberisch und strukturell verhalten sie sich wie Zytoplasma der «bootförmigen» Zellen. Wohl der grösste Teil dieser Gebilde sind Plasmareste von Spermiden, welche am Ende der Spermiogenese als sogenannte Regaud'sche Restkörper (Residualkörper) zurückbleiben. Daneben können die Gebilde auch Teile kernloser Spermiozyten und Spermiden sein (nach Karyolyse bzw. Enukleation, eventuell auch erst beim Ausstreichen als Artefakt entstanden).

Schliesslich seien noch die freien *Plasmatropfen* erwähnt, die sich während der Nebenhodenpassage vom Spermienschwanz ablösen.

Weitere, bezüglich Herkunft nicht eindeutig identifizierbare Zelltypen

Wie bisher dargelegt, konnte der grösste Teil der im Sperma vorkommenden «anderen» Zellen identifiziert werden. Bei einzelnen Zellen liess sich aber die Herkunft nicht eindeutig feststellen.

Bei folgender Erscheinung könnte es sich um *Sertolizellen* handeln: längliche, an einem Ende meist zugespitzte, trompetenähnliche Zellen (⌀ im Durchschnitt 4.5 × 36 µm) (Abb. 10). Am breiteren Ende ist der Zellrand häufig ausgefranst. Mit HE färbt sich das Zytoplasma homogen blassrot, der Nukleus bläulichrot. Die Kerne sind lang und schmal (3 × 14 µm), kaum strukturiert und liegen (in Abweichung von Abb. 10) meist in der breiteren Zellhälfte. Wir beobachteten jedoch auch kernlose solche Zellen.

In einigen Spermaausstrichen fanden wir Zellen mit bis drei Spermienköpfen im Zytoplasma. Die meisten dieser *«Spermiophagen»* glichen neutrophilen Granulozyten: rundliche bis ovale Form (⌀ 13–15 µm) mit fein granuliertem Zytoplasma. Der häufig nur schlecht erkennbare Kern lag meist peripher und entsprach, soweit beurteilbar, am ehesten demjenigen segmentierter neutrophiler Granulozyten.

Sehr selten fanden wir Zellen, welche bezüglich Kernstruktur den *Epithelzellen der samenableitenden Wege und der akzessorischen Geschlechtsdrüsen* glichen. Aufgrund der

wenigen Beobachtungen liess sich deren Herkunft aber nicht eindeutig abklären. (Wie wir an Zupf- und Kratzpräparaten sahen, sind Epithelzellen aus diesen Organen morphologisch kaum voneinander zu unterscheiden.)

Diskussion

Wie bei den Ergebnissen bereits betont, können die meisten Zellen, die neben Spermien im Ejakulat von Stieren vorkommen, mit Hilfe der eingangs genannten Methoden erkannt und bezüglich Herkunft bestimmt werden. Bei der Abklärung, aus welchen Geweben diese besonderen Zellen stammen, erwiesen sich vergleichende Untersuchungen von histologischen Schnitten mit Abklatsch-, Zupf- und Kratzpräparaten als sehr nützlich. Dies besonders deshalb, weil sich damit, gleich wie in Spermaausstrichen, *ganze* Zellen mikroskopisch beurteilen lassen. Da manche Zellen zwischen dem Zeitpunkt ihres Ablösens aus dem Zellverband und ihrem Erscheinen im Ejakulat noch verändert werden, sind die Abklärungen erschwert, namentlich durch Veränderungen degenerativer Art an sämtlichen Zellstrukturen. Dadurch können normale Färbbarkeit und morphologische Details insbesondere des Zellkerns verloren gehen. Deshalb ist eine genauere Klassierung vor allem der Zellen aus den Tubuli seminiferi oft nicht möglich.

Bei manchen aus den Hoden stammenden Zellen ist die in Übereinstimmung mit *Haq* (1948) beobachtete *Formveränderung* während der Nebenhodenpassage von Bedeutung: die längliche *«Bootform»* ist nach unserer Annahme die Folge einer «Massage» durch die sich langsam bewegenden Spermienschwänze auf die abgelösten Hodenzellen. Für diese Hypothese spricht die Beobachtung, dass in Ejakulaten von Tieren mit Spermiogenesestörungen, deshalb mit nur wenig normalen Spermien, auch kaum bootförmige Zellen zu beobachten sind.

Eine weitere Veränderung lässt sich von mehrkernigen Spermiogenesezellen ableiten. Wie andere Autoren (*Helm,* 1957; *König,* 1964) fanden wir *Riesenzellen* vor allem bei Keimepitheldegeneration. In einzelnen Fällen sollen solche Zellen durch Mitosen mit gestörter Protoplasmateilung entstehen (evtl. auch durch multiple Zellteilungsspindeln?). Mehrheitlich wird jedoch vermutet, dass sie überwiegend die Folge von Zellverschmelzungen sind (Lit. bei *Helm,* 1957). Beim Herstellen von Zupf- und Kratzpräparaten aus frischem Hodengewebe konnten wir an Zellen des samenbildenden Epithels die bekannte Tendenz zum Konfluieren selbst beobachten.

In der Fachliteratur wird den «anderen« Zellen im Sperma erstaunlich wenig Beachtung geschenkt, obwohl sie bei genauer Untersuchung in normalen wie auch ganz besonders in pathologischen Ejakulaten nachzuweisen sind. In verschiedenen Publikationen werden sie zwar erwähnt, aber ohne genauere Beschreibung und mit zum Teil recht unterschiedlicher Auffassung über ihre Herkunft (*Gunn et al.,* 1942, zit. in *Anderson,* 1945; *Haq,* 1948; *Blom,* 1950, 1983; *Tillmann et al.,* 1965). So schreibt zum Beispiel *Blom* (1983) , Ursprung und Bedeutung der *«bootförmigen» Zellen* seien noch weitgehend unbekannt. Nach *Haq* (1948) und unseren Beobachtungen bestehen jedoch keine Zweifel, dass es sich um Spermiozyten und Spermiden handelt – gleich wie bei den von uns als *«Rundzellen»* klassierten.

Keine Schwierigkeiten bei der Identifikation bestehen für die üblicherweise kaum vorkommenden, *weissen und roten Blutzellen,* wie auch für die vor allem von der Präputialschleimhaut herstammenden *Epithelzellen.* Problematischer war dagegen die Interpretation der Befunde für die wenigen, bezüglich Form aber recht charakteristischen Zellen, die wir schliesslich als *Sertolizellen* klassierten. Nach der länglichen Form dachten wir zunächst an Epithelzellen aus Epididymis und Ductus deferens, stellten aber später in einem Fall mit Hodendegeneration sehr ähnliche Gebilde in den Tubuli seminiferi fest. Von dieser Möglichkeit wurde in der veterinär-medizinischen Literatur nur einmal ohne genauere Angaben gesprochen (*Tillmann et al.,* 1965). Dagegen gibt es einige Hinweise über Sertolizellen im menschlichen Ejakulat (*Michael* und *Joel,* 1937; *Joel,* 1953; *Heinke* und *Doepfmer,* 1960; *Vasterling,* 1960; *Joel* und *Botella-Llusia,* 1971). Ähnlich ist die Situation für *Spermiophagen:* während bei Tieren nur sehr wenig darüber bekannt wurde (*Tillmann et al.,* 1965), sind beim Menschen verschiedene phagozytierende Zellen im Sperma beschrieben. *Riedel* und *Schirren* (1978) unterschieden Mikro-, Makro- und Spermiophagen. *Holstein* (1969) beobachtete Spermiophagen in Nebenhodenkanälchen und nahm an, sie stammten von Zellen der Bindegewebsreihe (z. B. Histiozyten) ab. Nach *Phadke* und *Phadke* (1961) sowie *Phadke* (1963) können fast in jedem Ejakulat vereinzelt Makrophagen nachgewiesen werden.

Nach Identifizierung und Beschreibung der einzelnen, in Stierenjakulaten zu beobachteten «anderen» Zellen bleiben nun die quantitativen Aspekte ihres Vorkommens im normalen Sperma wie auch bei Störungen von Interesse. Dem soll im zweiten Teil der Arbeit nachgegangen werden.

Zusammenfassung

Anhand von Haemalaun-Eosin-gefärbten Ausstrichen werden die praktisch in jedem Ejakulat neben Spermien anzutreffenden, «anderen» Zellen im Detail beschrieben. Ihre Herkunft liess sich grösstenteils bestimmen, zum Teil nach vergleichenden Untersuchungen an histologischen Schnitten, Abklatsch- und Zupfpräparaten aus den einzelnen Abschnitten des Genitaltraktes.

Den Hauptanteil der Zellen bilden Spermiden und Spermiozyten. Besonders deren Kernstruktur und Form kann sich auf dem Weg durch den Genitaltrakt verändern, was eine genaue Identifikation erschwert oder verunmöglicht. So werden die meisten, in normal dichtem Sperma vorhandenen Spermiogenesezellen bei der Nebenhodenpassage «bootförmig». Neben kernlosen sind auch etwa mehr- bis vielkernige (Riesen-)Zellen vorhanden, letztere wahrscheinlich durch Konfluieren entstanden.

Die beobachteten Epithelzellen stammen vorwiegend von der Präputialschleimhaut, selten aus der Urethra. Vereinzelt sind in normalen Ejakulaten auch neutrophile Granulozyten anzutreffen. Ferner werden Zellfragmente, wie «Medusen» (isolierte Wimpersäume vom Flimmerepithel der Ductuli efferentes), «Zytoplasmakörper» (Reste von Spermidenzytoplasma) und freie Plasmatropfen, beschrieben. Nur bei wenigen «anderen» Zellen liess sich die Herkunft nicht eindeutig feststellen. Einzelne davon waren vermutlich Sertolizellen.

Résumé

Dans pratiquement tous les échantillons de sperme normal, d'«autres cellules» que les spermatozoïdes peuvent être observées. Celles-ci ont été examinées en détail à l'aide de frottis colorés à l'hématoxyline et l'éosine. Leur origine se laisse déterminer dans la majorité des cas, partiellement par des examens comparatifs de coupes histologiques, d'empreintes et d'effilochures des différentes parties des voies génitales.

La plupart de ces cellules sont des spermatides et des spermatocytes. Leur forme et la structure de leur noyau peuvent se modifier lors du passage dans les voies génitales, si bien qu'une identification

exacte est difficile voir impossible. Ainsi, la plupart des cellules de la spermatogenèse présentes dans le sperme de densité normale prennent une forme de barque lors du passage dans l'épididyme. A côté de cellules sans noyau, il est parfois observé des cellules plurinuclées (cellules géantes), résultant vraisemblablement de la fusion de plusieurs cellules.

Les cellules épithéliales qui peuvent être observées proviennent principalement de la muqueuse du prépuce, rarement de l'urèthre. Quelques granulocytes neutrophiles sont aussi présents dans des éjaculats normaux. Sont également décrits des fragments cellulaires tels que les «méduses» (bordure apicale ciliée des cellules provenant des ductuli efferentes), des «corps cytoplasmiques» (restes du cytoplasme des spermatides), et des goutelettes plasmiques libres. L'origine n'est restée incertaine que pour un nombre restreint d'«autres cellules», dont certaines étaient vraisemblablement des cellules de Sertoli.

Riassunto

Sulla scorta di preparati colorati con emalauneosina vengono descritte in dettaglio le «altre» cellule che praticamente si trovano in ogni eiaculato accanto agli spermi. La loro provenienza potè in generale essere definita, parzialmente con esami comparativi su preparati istologici, strisci e prelievi dai singoli settori del tratto genitale.

Spermidi e spermiociti costituiscono la massima parte delle cellule. Specialmente la struttura nucleare e la forma possono modificarsi durante il percorso attraverso il tratto genitale. Ciò rende più difficile la identificazione o la rende impossibile. Così la maggior parte delle cellule spermiogenetiche, nello sperma normalmente denso, durante il passaggio nell'epididimo assumono forma di navicella. Accanto alle cellule prive di nucleo si trovano anche cellule pluri o multinucleari (cellule giganti), queste ultime formatesi probabilmente per confluenza.

Le cellule epiteliali osservate provengono per lo più dalla mucosa prepuziale. Nell'eiaculato normale si trovano anche isolati granulociti neutrofili. Inoltre sono descritti frammenti cellulari come «meduse» (parti isolate delle estremità delle cilia dell'epitelio ciliato dei Ductuli efferentes), «corpi citoplasmatici» (residui di citoplasma di spermidi) e goccie libere di plasma. Solo in poche «altre» cellule la origine non potè esser con precisione descritta. Alcune di esse erano probabilmente cellule di Sertoli.

Summary

On the basis of smears coloured with haemalaun-eosin, a detailed description is given of the «other cells», besides spermia, which are found in practically every ejaculate. For the most part their origin could be determined, partly by means of comparative examinations with histological sections, touch preparations and teased preparations from the different parts of the genital tract.

Spermatids and spermiocytes make up the greatest number of these cells. Their basic structure and form in particular may be subject to change on their passage through the genital tract and this makes an accurate identification more difficult or even impossible. Thus most of the spermatogenic cells present in semen of normal density become «boat-shaped» on their passage through the epididymis. Besides cells without nuclei there may be others with more than one nucleus, even multinuclear cells (so-called giant cells) and these probably arise through confluence.

The epithelium cells observed are derived mainly from the praeputial mucous membrane, seldom from the urethra. Occasionally also neutrophil granulocytes will be found in normal ejaculates. Cell fragments such as «medusas» (isolated fringed edges of shimmering epithelium of the ductuli efferentes), «cytoplasmic bodies» (remnants of cytoplasm of spermatids) and free plasmic droplets are described. Only a few of these «other cells» could not be definitely placed as to their origin, and it may be assumed that some of them were Sertoli cells.

Literatur

Folgt am Schluss von Teil II im nächsten Heft.

Manuskripteingang: 25. August 1987