

# Osteochondromatose bei der Katze

Autor(en): **Lott-Stolz, G.**

Objektyp: **Article**

Zeitschrift: **Schweizer Archiv für Tierheilkunde SAT : die Fachzeitschrift für Tierärztinnen und Tierärzte = Archives Suisses de Médecine Vétérinaire ASMV : la revue professionnelle des vétérinaires**

Band (Jahr): **130 (1988)**

PDF erstellt am: **22.07.2024**

Persistenter Link: <https://doi.org/10.5169/seals-592984>

## **Nutzungsbedingungen**

Die ETH-Bibliothek ist Anbieterin der digitalisierten Zeitschriften. Sie besitzt keine Urheberrechte an den Inhalten der Zeitschriften. Die Rechte liegen in der Regel bei den Herausgebern.

Die auf der Plattform e-periodica veröffentlichten Dokumente stehen für nicht-kommerzielle Zwecke in Lehre und Forschung sowie für die private Nutzung frei zur Verfügung. Einzelne Dateien oder Ausdrucke aus diesem Angebot können zusammen mit diesen Nutzungsbedingungen und den korrekten Herkunftsbezeichnungen weitergegeben werden.

Das Veröffentlichen von Bildern in Print- und Online-Publikationen ist nur mit vorheriger Genehmigung der Rechteinhaber erlaubt. Die systematische Speicherung von Teilen des elektronischen Angebots auf anderen Servern bedarf ebenfalls des schriftlichen Einverständnisses der Rechteinhaber.

## **Haftungsausschluss**

Alle Angaben erfolgen ohne Gewähr für Vollständigkeit oder Richtigkeit. Es wird keine Haftung übernommen für Schäden durch die Verwendung von Informationen aus diesem Online-Angebot oder durch das Fehlen von Informationen. Dies gilt auch für Inhalte Dritter, die über dieses Angebot zugänglich sind.

Schweiz. Arch. Tierheilk. 130, 635–638, 1988

Aus dem Institut für Veterinärpathologie der Universität Zürich  
Leiter: Prof. Dr. A. Pospischil

## Kurze Originalmitteilung

### Osteochondromatose bei der Katze

*G. Lott-Stolz*

Knorpelwucherungen bei Jungtieren können verschiedene Ursachen haben. Eine Verbreiterung der Epiphysenfuge kommt bei Rachitis vor: infolge mangelnder Verkalkung kann der Knorpel nicht abgebaut werden, die Epiphysenfugen werden breit und knotig. Rachitis wird heute kaum mehr beobachtet.

Bei Hund und Pferd wurden gleichermassen wie beim Menschen Knorpelwucherungen beschrieben, die auf einer Missbildung, sogenanntem ektopischem Knorpel, beruhen (FINNIE & SINCLAIR 1981). Dabei liegt Wachstumsknorpel an der Knochenoberfläche, meist in Epiphysennähe, und bildet knotige Knorpel-Knochenproliferate, die sich vergrössern, solange der Organismus wächst. Mit Abschluss des Wachstums verknöchern sie vollständig, können in einzelnen Fällen aber auch zu Tumoren transformiert werden. Weil diese gelenksnahen Knoten meist nicht nur entstellend sind, sondern auch die Bewegung beeinträchtigen können, wird bei Tieren diese Entwicklung nur sehr selten beobachtet; betroffene Individuen werden meist vorher euthanasiert. Die Erkrankung ist erblich, es sind familiäre Häufungen beobachtet worden.

Bei Katzen wurden Fälle von multiplen Knorpelwucherungen und Osteochondromen mehrmals gefunden (RIDDLE & LEIGHTON 1970, BROWN et al. 1972) und zunächst ebenfalls als Missbildung interpretiert. POOL (1972) beschrieb dann erstmals ein besonderes Krankheitsbild der Katze, das er Osteochondromatose nannte. Er beobachtete vor allem bei Tieren unter einem Jahr an verschiedenen Lokalisationen des Skelettes Knorpel- und Knochenwucherungen von stark variierender Differenzierung.

Elektronenmikroskopisch wurden knospende Viruspartikel vom C-Typ gefunden, zudem waren alle diesbezüglich untersuchten Tiere FeLV-positiv. Es wird daher angenommen, dass Osteochondromatose mit FeLV in Zusammenhang steht. Für die Knochenproliferationen ist vermutlich eine Form des felines Sarkomvirus FeSV verantwortlich, das üblicherweise bindegewebige Hauttumoren induziert. FeSV ist ein unvollständiges Virus, das für seine Vermehrung auf FeLV als Helfervirus angewiesen ist.

Im Institut für Veterinärpathologie der Universität Zürich wurde die Krankheit erstmals 1987 bei zwei Katzen beobachtet. Da es sich um die ersten Fälle in unserem Einzugsgebiet handelt, sollen sie im folgenden detailliert beschrieben werden.

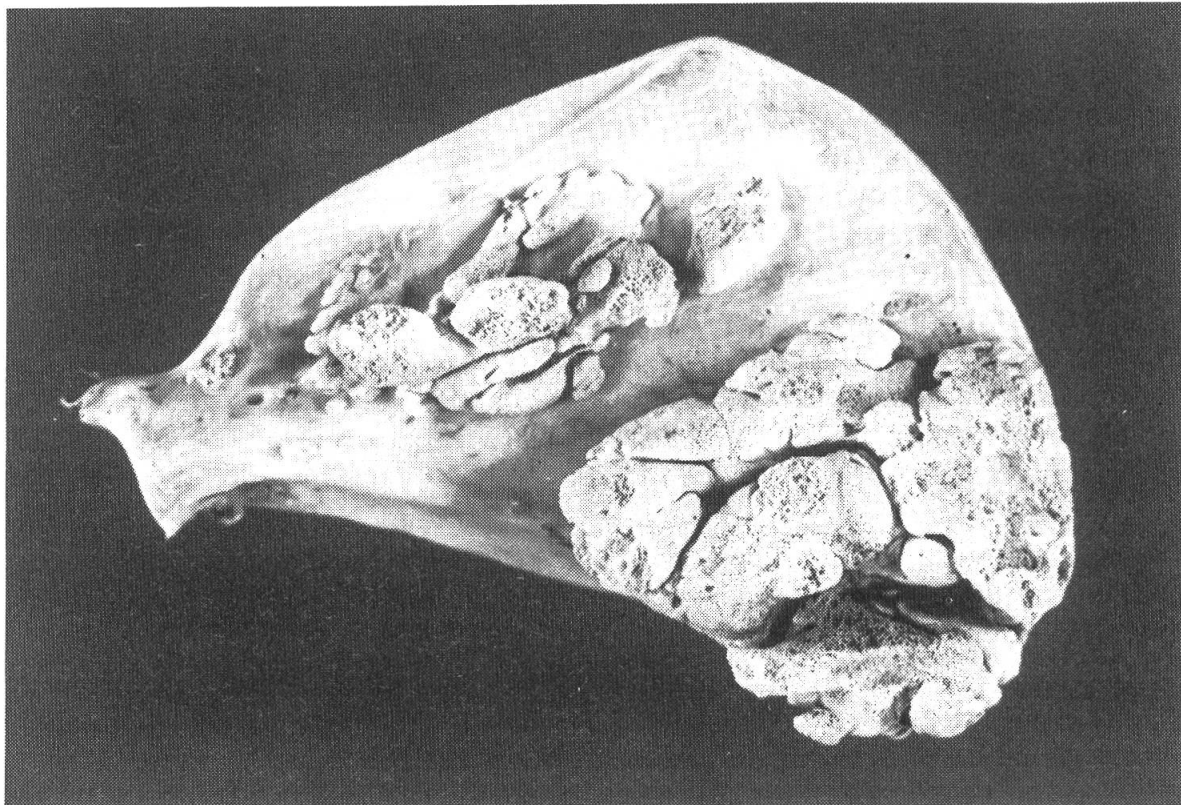
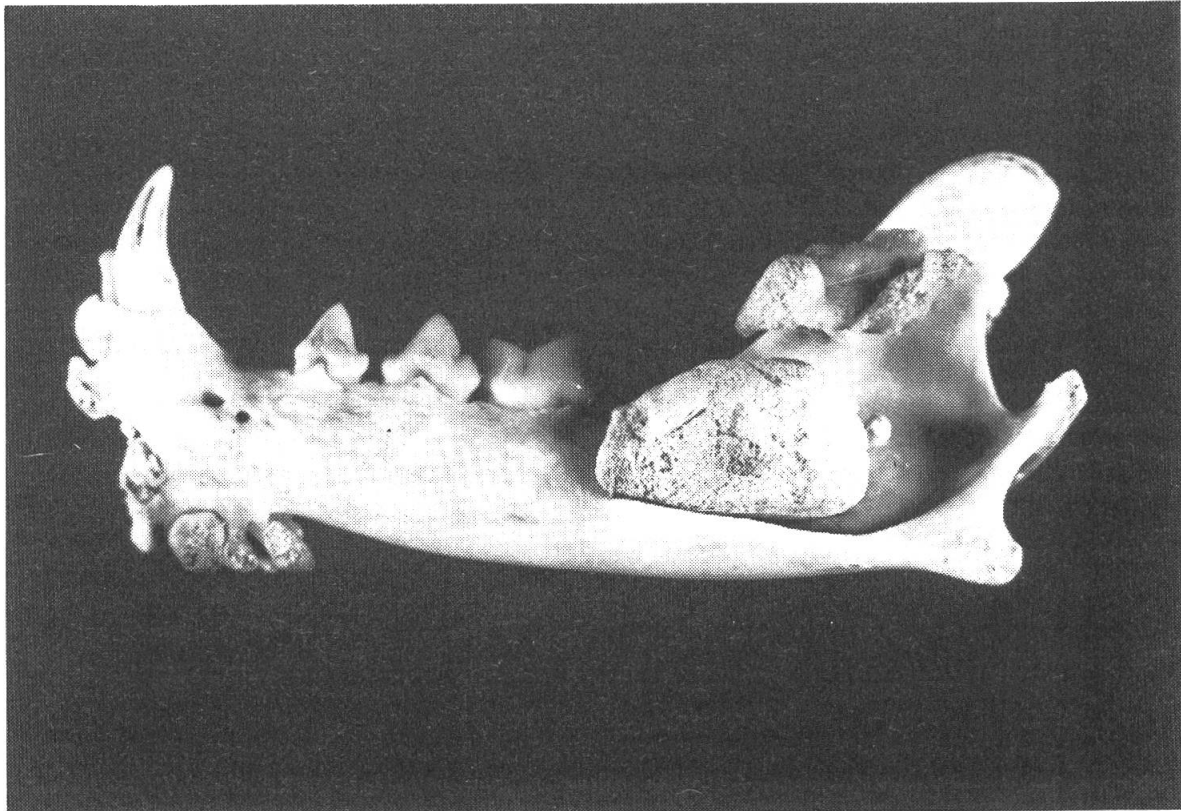


Abbildung 1 und 2 Knochenwucherungen an Unterkiefer und Skapula bei 4jähriger Katze mit Osteochondromatose

*Katze 1*, eine 9monatige männliche Hauskatze, war euthanasiert worden, weil derbe Schwellungen im Kopfbereich sich als therapieresistent erwiesen. Bei der Sektion wurden grosse, knorpelig-knöcherne Tumoren am Unterkieferast, multiple kleinere derbe Knötchen jedoch auch an der Zahnleiste, in der Nasenhöhle, in den Meningen und ganz vereinzelt an den Rippen gefunden. Eine röntgenologische Untersuchung des übrigen Skeletts ergab keine anderen Wucherungen. Ein kleiner, derber, gut begrenzter Knoten in der Darmwand erwies sich histologisch als unreife lymphatische Wucherung. Auf FeLV-Antigen war nicht untersucht worden.

*Katze 2* war eine 4jährige weibl.-kastrierte Hauskatze.\* Schon seit längerer Zeit waren bei diesem Tier multiple Knotenbildungen an den Knochen beobachtet und biopisch als Chondro-Osteosarkom diagnostiziert worden. Bei der Sektion zeigten sich massive derbe Wucherungen am ganzen Skelett, auch im Bereich der Röhrenknochen (Abb. 1, 2). Vereinzelt flache Knochenplatten lagen ohne Verbindung zum Bewegungsapparat in der Unterhaut. Zudem bestand eine deutliche Anämie mit Milz- und Leberschwellung. Im Blut wurde FeLV-Antigen nachgewiesen.

Histologisch erwiesen sich die Knoten als Knorpel- und Knochenproliferationen von sehr stark variierender Reife. Obwohl das Gewebe häufig wenig differenziert erschien, konnten Metastasierungen in die regionalen Lymphknoten oder in andere Organe nicht beobachtet werden. In den blutbildenden Organen bestand eine starke Aktivierung der myeloischen Zellen und zugleich eine deutliche Erythrophagie, beides Hinweise auf eine länger bestehende hämolytische Anämie.

Das makroskopische und histologische Bild der beiden Fälle ist für die Osteochondromatose der Katze typisch. Der Zusammenhang der Knochenwucherungen mit FeLV wird im Fall 1 durch eine manifeste Darmleukose unterstrichen, im Fall 2 durch den FeLV-Antigennachweis im Blut. Im Fall 2 ist das Alter der erkrankten Katze höher als in der Literatur bisher beschrieben. Es fällt auf, dass die ersten bisher bei uns beobachteten Fälle von Osteochondromatose innerhalb eines Jahres in einem geografisch kleinen Raum (10 km Entfernung) auftraten. Bei beiden Tieren handelte es sich um gewöhnliche Hauskatzen, ein direkter Kontakt der beiden Tiere ist nicht nachgewiesen.

### Zusammenfassung

Beschreibung von zwei Fällen von Osteochondromatose, einer mit FeLV assoziierten generalisierten Knochen- und Knorpelwucherung der jungen Katze.

### Résumé

Description de deux cas d'osteochondromatose féline, une prolifération généralisée du tissu osseux et cartilagineux chez le jeune chat associée au FeLV.

---

\*Ich danke Dr. F. Pünter, Stäfa, herzlich für seine Mithilfe

### Riassunto

Descrizione di due casi di osteocondromatosi felina, una iperplasia generalizzata del tessuto osseo e cartilagineo in gatti giovani associata a FeLV.

### Summary

Description of two cases of feline Osteochondromatosis, a generalized growth of bone and cartilage in young cats, connected with FeLV.

### Literatur

*Brown R. J., Trevathan N. P., Henry V. V. (1972): Multiple Osteochondroma in a Siamese cat JAVMA 160, 433–435. — Finnie J. W., Sinclair I. R. (1981): Multiple cartilagenous exostoses in a dog, J. small Anim. Pract. 22, 597–602. — Pool R. R., Carrig C. B. (1972): Multiple cartilagenous exostoses in a cat, Vet. Path. 9, 350–359. — Riddle W. E., Leighton R. L. (1970): Osteochondromatosis in a cat, JAVMA 156, 1428–1430.*

Manuskripteingang: 15. Juni 1988

## BUCHBESPRECHUNG

**Proteinurie des Versuchstieres.** Von Jeanette Alt, 96 Seiten, 35 Abbildungen, 24 Tabellen, kartoniert, Heft 13 der Schriftenreihe «Versuchstierkunde», Paul Parey Verlag, Berlin und Hamburg, 1988, DM 44.—

Beim routinemässigen Harnstatus gehört die Prüfung auf Vorhandensein von Eiweiss zum Standardvorgehen, Untersuchungen zur Zusammensetzung von Urinproteinen sind aber bei Versuchstieren wenig üblich. Qualitative und quantitative Angaben über die Proteinurie bei Versuchstieren sind nur lückenhaft vorhanden, und bislang fehlte eine Zusammenfassung der Daten und eine kritische Wertung der Übertragbarkeit der Befunde auf andere Spezies. Diese Lücke füllt die vorliegende Veröffentlichung aus, die Literatur ist umfassend verarbeitet und von Frau Alt sorgfältig interpretiert. Die Kapitel beginnen mit einer allgemeinen Übersicht und behandeln dann abschnittsweise Detailgebiete, wobei in den Tabellen eine Fülle von konkreten Daten zu finden sind. Physiologische und pathologische Proteinurien sind mit ihren artspezifischen Besonderheiten beschrieben und es wird auf viele Tiermodelle für physiologische und toxikologische Untersuchungen eingegangen. Leider ist bei letzteren die Bearbeitung der interessanten, akut auftretenden Nierentubulus-Schäden nach Gabe von gewissen Cephalosporin-Derivaten, möglicherweise zugunsten der Kürze, weggelassen worden. Auf die Methodik und die Fehlermöglichkeiten bei der elektrophoretischen Trennung der Eiweisse mit nachfolgender Quantifizierung der Proteinbanden wird speziell eingegangen. Die modernen Techniken der Bestimmung von Leitenzymen sind dagegen nur kurz erwähnt. Das Buch ist bei der Einführung proteinanalytischer Methoden eine wertvolle Hilfe. Ganz besonders profitieren tierexperimentell tätige Forscher, die sich um die Nierenphysiologie und Nierentoxizität interessieren, sowie Versuchstierfachleute: die gut präsentierten Angaben können die Versuchsplanung und die Versuchsauswertung wesentlich erleichtern.

*P. Thomann, Zürich*