

Segmentäre Aplasie eines Uterushornes (Uterus unicornis) bei einer Kuh der Fleischrasse Senepol

Autor(en): **Stettler, M. / Linnabary, R.D. / Henry, R.W.**

Objektyp: **Article**

Zeitschrift: **Schweizer Archiv für Tierheilkunde SAT : die Fachzeitschrift für Tierärztinnen und Tierärzte = Archives Suisses de Médecine Vétérinaire ASMV : la revue professionnelle des vétérinaires**

Band (Jahr): **130 (1988)**

PDF erstellt am: **22.07.2024**

Persistenter Link: <https://doi.org/10.5169/seals-593381>

Nutzungsbedingungen

Die ETH-Bibliothek ist Anbieterin der digitalisierten Zeitschriften. Sie besitzt keine Urheberrechte an den Inhalten der Zeitschriften. Die Rechte liegen in der Regel bei den Herausgebern.

Die auf der Plattform e-periodica veröffentlichten Dokumente stehen für nicht-kommerzielle Zwecke in Lehre und Forschung sowie für die private Nutzung frei zur Verfügung. Einzelne Dateien oder Ausdrucke aus diesem Angebot können zusammen mit diesen Nutzungsbedingungen und den korrekten Herkunftsbezeichnungen weitergegeben werden.

Das Veröffentlichen von Bildern in Print- und Online-Publikationen ist nur mit vorheriger Genehmigung der Rechteinhaber erlaubt. Die systematische Speicherung von Teilen des elektronischen Angebots auf anderen Servern bedarf ebenfalls des schriftlichen Einverständnisses der Rechteinhaber.

Haftungsausschluss

Alle Angaben erfolgen ohne Gewähr für Vollständigkeit oder Richtigkeit. Es wird keine Haftung übernommen für Schäden durch die Verwendung von Informationen aus diesem Online-Angebot oder durch das Fehlen von Informationen. Dies gilt auch für Inhalte Dritter, die über dieses Angebot zugänglich sind.

Schweiz. Arch. Tierheilk. 130, 709–712, 1988

Department of Rural Practice, College of Veterinary Medicine, University of Tennessee

Kurze Originalmitteilung

Segmentäre Aplasie eines Uterushornes (Uterus unicornis) bei einer Kuh der Fleischrasse Senepol

M. Stettler, R. D. Linnabary, R. W. Henry und J. P. Held

Anamnese

Im März 1988 wurde eine sechsjährige Kuh der Rasse Senepol wegen Fortpflanzungsstörungen der Grosstierklinik des College of Veterinary Medicine der University of Tennessee vorgestellt. Laut Vorgeschichte hatte sie zweimal abgekalbt, nämlich im Juli 1984 und im Juli 1986. Beides waren gesunde Kälber, wurden jedoch bei Unfällen getötet. Ungefähr zwei Monate nach der Geburt des zweiten Kalbes wurde die Kuh als Spendetier für Embryotransfer verwendet, jedoch ohne Erfolg. Nach dem erfolglosen Embryotransfer wurden während längerer Zeit keine Brunstsymptome festgestellt. Deshalb wurde die Kuh zwecks Natursprung mit einem Bullen auf die Weide gebracht. Es wurde nie beobachtet, dass der Bulle die Kuh gedeckt hat.

Klinische Symptome

Das Allgemeinbefinden der Kuh war gut. Das äussere Erscheinungsbild machte einen etwas maskulinen Eindruck, was jedoch damit erklärt werden konnte, dass das Abkalbedatum 20 Monate zurücklag und das Tier noch unträchtig war.

Bei der rektalen Untersuchung fanden wir ein normales linkes Uterushorn. Beide Ovarien waren aktiv. An Stelle des rechten Uterushornes war lediglich ein dünnes Band feststellbar. Am distalen Ende dieses Bandes, ungefähr 4 cm medial vom rechten Ovar, befand sich ein hartes, eiförmiges, 4 × 6 cm grosses Gebilde.

Pathologisch-anatomische Befunde

Die klinischen Befunde der rektalen Untersuchung konnten anlässlich der Sektion bestätigt werden. Das eiförmige, derbe Gebilde erwies sich als ein Überrest des rechten

Adresse der Autoren: M. Stettler, Dr. med. vet.; R. D. Linnabary, DVM, MS; R. W. Henry, DVM, MS, PhD und J. P. Held, Dr. med. vet., Diplomate ACT, Department of Rural Practice, College of Veterinary Medicine, University of Tennessee, Knoxville, TN 37901-1071, USA.

Uterushornes. Es bestand aus einer dickwandigen Gewebehülle, gefüllt mit trockenem, braun-gelblichem Inhalt, was wahrscheinlich eingetrocknetes Uterinsekret war. Dieser isolierte Abschnitt der rechten Hornspitze war durch den Oviduct mit dem rechten Ovar verbunden. Zum Corpus uteri oder zum linken Horn bestand ausser einem bindegewebigen Band keinerlei Verbindung.

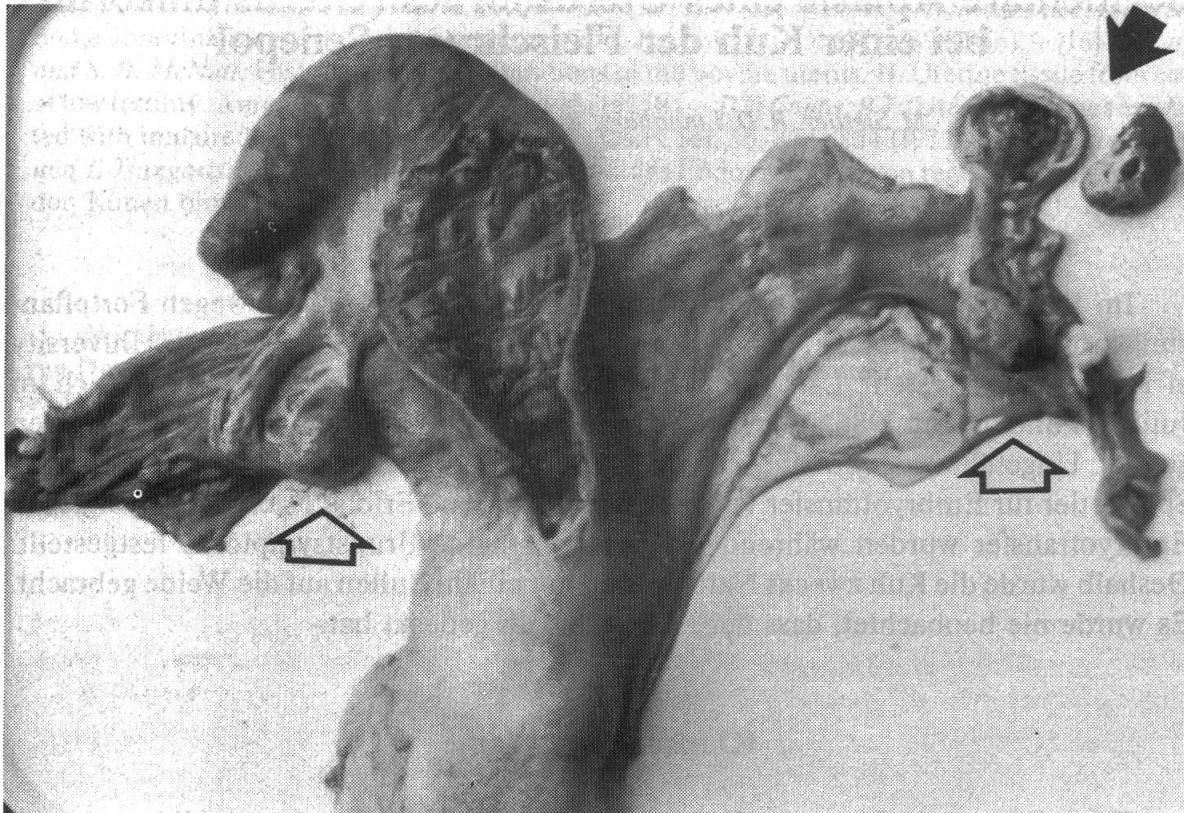


Abb. 1 Uterus unicornis einer 6jährigen Senepol-Kuh. Der schwarze Pfeil zeigt auf den Überrest des rechten Uterushornes und dessen eingetrockneten Inhalt. Die offenen Pfeile bezeichnen das linke und rechte Ovar.

Diskussion

Segmentäre Aplasie oder Agenesie der Uterushörner ist definiert als das Fehlen eines ganzen Hornes oder eines scharf abgegrenzten Hornabschnittes. Falls die Aplasie des Hornes nur partiell und corpusseitig ist, sammeln sich die Sekrete im rudimentären Hornabschnitt an und können diesen Blindsack dilatieren (5). Je nach Grösse dieses Hornabschnittes erscheint er als ovarnahe Zyste (5) oder die akkumulierten Sekrete könnten bei unexakter Untersuchung mit einer Trächtigkeit verwechselt werden (1). Im vorliegenden Fall war nur ein kleiner Teil der Hornspitze erhalten, was wir als derbes Gebilde palpieren, da die angesammelten Sekrete eingetrocknet waren.

In den folgenden Arbeiten fanden wir Hinweise auf die Häufigkeit der segmentären Uterusaplasie: Von über 2000 untersuchten Schlachtkühen fand Roine (6) bei 0,2%

der Tiere einen Uterus unicornis. Eine Häufigkeit von 0,15% desselben Defektes ergab eine Studie an über 6000 Zebukühen (2).

Die segmentale Uterusaplasie wird durch ein autosomal-rezessives Gen vererbt (3, 5). Die weiblichen Tiere mit einem Uterus unicornis sind demzufolge homozygot und die Eltern müssen mindestens heterozygote Genträger sein. Ein interessanter Aspekt dieses Falles ist die Rassenzugehörigkeit der Kuh. Senepol ist eine relativ junge Rasse, die nur eine Population von 15 000 Herdebuchtieren umfasst. Diese Rasse entstand zu Beginn des 20. Jahrhunderts auf der Insel St. Croix, U. S. Virgin Islands, aus einer Kreuzung zwischen einem hornlosen Red Pol-Bullen aus Trinidad und N'Dama Kühen aus Senegal, Westafrika (4). Die Tatsache, dass dieses bestimmte Gen in einer kleinen Population von Kühen auftaucht, lässt vermuten, dass dieser Uterusdefekt hier häufiger auftreten könnte als in Rassen mit zahlreicheren registrierten Tieren. Denn die Wahrscheinlichkeit, dass Tiere ingezüchtet werden, scheint innerhalb einer zahlenmässig kleinen Rasse grösser. Allerdings zeigt eine kürzlich veröffentlichte Studie, dass der Inzuchtkoeffizient in dieser kleinen Population nicht grösser ist als in anderen Nutztierassen (4). Der Besitzer der Kuh entschied sich aus züchterischen Gründen zur Schlachtung des Tieres.

Zusammenfassung

Es wird eine segmentäre Aplasie des rechten Uterushornes bei einer Kuh beschrieben. Ein kleiner Teil der Spitze des aplastischen Hornes ist erhalten und mit eingetrocknetem Uterinsekret gefüllt. Die segmentäre Uterusaplasie wird durch ein autosomal rezessives Gen vererbt.

Résumé

Une aplasie segmentale de la corne utérine droite est décrite chez une vache. Une petite partie de la pointe de la corne aplasique est conservée et remplie d'une sécrétion utérine desséchée. L'aplasie segmentale de l'utérus est transmise par un gène récessif autosomal.

Riassunto

Viene descritta una aplasia segmentaria del corno uterino destro di una bovina. Una piccola parte della punta del corno aplastico è conservata e ripiena di secreto uterino disseccato. La aplasia segmentaria dell'utero è ereditaria e dovuta ad un gene autosomale recessivo.

Summary

Segmental aplasia of the right uterine horn in a cow is described. A small remnant of the tip of the aplastic horn is filled with inspissated uterine secretion. The segmental uterine aplasia is caused by an autosomal recessive gene.

Literatur

[1] Ahlers D., Heuwieser W., Zaremba W.: Segmentäre Uterusaplasie bei einer Kuh der Rasse «Deutsche Schwarzbunte» (klinische Kurzmitteilung). Tierärztl. Prax. 12: 431–434 (1984). – [2] Basile J. R., Megale F.: Developmental anomalies of the genitalia of zebu cows in the state of Minas Gerais. Arg. Biol. e Tecnol. 17, 2: 136–150 (1974). – [3] Carle C., Cloutier P., Deschenes M. L., Guay P., Bouchard G.: Aplasie segmentaire d'une corne utérine (uterus unicornis) chez une vache de race holstein. Med. Vet. Quebec 17, 1: 22–23 (1987). – [4] Hupp H. D., Williams A. R.: Development and genetic history of the Senepol Cattle. International Senepol Research Symposium 1: 9–13 (1987). – [5] Rieck G. W.: Embryonale Entwicklungsstörungen der Genitalorgane. In: E. Grunert und M. Berchtold (Hrsg.): Fertilitätsstörungen beim weiblichen Rind. Parey, Berlin-Hamburg 135–155 (1982). – [6] Roine K.: Observations on genital abnormalities in dairy cows using slaughterhouse material. Nord. Vet.-Med. 29: 188–193 (1977).

Manuskripteingang: 25. Juni 1988

BUCHBESPRECHUNG

Jean Bussièras et René Chermette: **Abrégé de Parasitologie vétérinaire**. Fascicule III, Helminthologie. 267 pages. Série «Informations techniques des Services Vétérinaires – Ministère de l'Agriculture. Revue du Syndicat National des Vétérinaires Inspecteurs du Ministère de l'Agriculture (SNVIMA)» No 104 à 107, 1988; 175, Rue du Chevaleret, F-75646 Paris CEDEX 13. Prix: FF 171.20.

Die Autoren planen die Publikation eines aus fünf Teilen bestehenden Leitfadens der Veterinärparasitologie, dessen erste, die Helminthologie umfassende Lieferung, hier nun vorliegt; folgen sollen Allgemeine Parasitologie, Protozoologie, Acarologie – Entomologie und Mykologie. In drei Hauptabschnitten werden die parasitären Würmer der Haustiere, die Helminthosen sowie die in der Veterinärmedizin verwendeten Anthelminthika vorgestellt. Der Text ist als Skript zur Vorlesung konzipiert und vermittelt in knapper und schematischer Form – oft im Telegrammstil und durch zahlreiche einfache Zeichnungen ergänzt – die wichtigsten Informationen.

Das Erscheinen eines solchen Werkes ist ausserordentlich zu begrüßen, da im Augenblick kein kurzgefasstes modernes Lehrbuch der gesamten Veterinärparasitologie in französischer Sprache auf dem Markt ist. Es ist zu hoffen, dass die übrigen Teilbände bald erhältlich sind.

B. Hörning, Bern