

**Zeitschrift:** Schweizer Archiv für Tierheilkunde SAT : die Fachzeitschrift für Tierärztinnen und Tierärzte = Archives Suisses de Médecine Vétérinaire ASMV : la revue professionnelle des vétérinaires

**Herausgeber:** Gesellschaft Schweizer Tierärztinnen und Tierärzte

**Band:** 131 (1989)

**Heft:** 2

**Artikel:** Die "infektiöse nekrotisierende Hepatitis" des Kaninchens : erste Fälle in der Schweiz

**Autor:** Boujon, C.E. / Gafner, F.R. / Bestetti, G.E.

**DOI:** <https://doi.org/10.5169/seals-588239>

### **Nutzungsbedingungen**

Die ETH-Bibliothek ist die Anbieterin der digitalisierten Zeitschriften. Sie besitzt keine Urheberrechte an den Zeitschriften und ist nicht verantwortlich für deren Inhalte. Die Rechte liegen in der Regel bei den Herausgebern beziehungsweise den externen Rechteinhabern. [Siehe Rechtliche Hinweise.](#)

### **Conditions d'utilisation**

L'ETH Library est le fournisseur des revues numérisées. Elle ne détient aucun droit d'auteur sur les revues et n'est pas responsable de leur contenu. En règle générale, les droits sont détenus par les éditeurs ou les détenteurs de droits externes. [Voir Informations légales.](#)

### **Terms of use**

The ETH Library is the provider of the digitised journals. It does not own any copyrights to the journals and is not responsible for their content. The rights usually lie with the publishers or the external rights holders. [See Legal notice.](#)

**Download PDF:** 03.02.2025

**ETH-Bibliothek Zürich, E-Periodica, <https://www.e-periodica.ch>**

# DIE "INFEKTIÖSE NEKROTISIERENDE HEPATITIS" DES KANINCHENS – ERSTE FÄLLE IN DER SCHWEIZ

C. E. BOUJON, F. R. GAFNER, G. E. BESTETTI

## ZUSAMMENFASSUNG

Basierend auf klinischen, makroskopischen und histopathologischen Befunden wird in der Schweiz zum ersten Mal die «infektiöse nekrotisierende Hepatitis» des Kaninchens (Marcato et al., 1988) beschrieben.

**SCHLÜSSELWÖRTER:** Kaninchen – infektiöse nekrotisierende Hepatitis

## THE "INFECTIOUS NECROTIZING HEPATITIS" OF RABBITS – FIRST CASES IN SWITZERLAND

Based on clinical, macroscopic and lightmicroscopical examinations we describe for the first time in Switzerland the "infectious necrotizing hepatitis" of rabbits (Marcato et al., 1988).

**KEY WORDS:** rabbit – infectious necrotizing hepatitis

In letzter Zeit tritt bei Kaninchen in verschiedenen Ländern Europas eine bisher nicht beobachtete, kontagiöse Krankheit auf (Pressemitteilung vom 14. 12. 88 des Bundesamtes für Veterinärwesen).

Erste Fälle dieser in Europa als «infektiöse nekrotisierende Hepatitis» (INH) oder «malattia X» bezeichneten Krankheit stammen von Ende 1986 aus der Lombardei (Marcato et al., 1988).

Bis heute wurden zahlreiche Ausbrüche in verschiedenen Gebieten von Italien, Frankreich, Bulgarien, Polen, der Tschechoslowakei, BRD und der DDR bekannt (*Office International des Epizooties*, 1988; *Löfliger*, 1988).

Nach gewissen klinischen und pathologischen Analogien zur «viral haemorrhagic disease» des Kaninchens, die 1984 in China erstmals beschrieben wurde (*Liu et al.*, 1984; *Xu et al.*, 1986), wird von verschiedener Seite der Verdacht geäußert, dass es sich bei der INH und der «viral haemorrhagic disease» um ein und denselben viralen Krankheitskomplex handeln könnte (*Buonavoglia et al.*, 1988; *Cancelotti et al.*, 1988; *Löfliger*, 1988; *Marcato et al.*, 1988).

## MATERIAL UND METHODEN

Vom 26. 10. bis 14. 11. und am 1./2. 12. 88 gelangten Kadaver von 15 spontan verendeten und ein noch lebendes Kaninchen (Bestand 2) aus zwei verschiedenen Beständen in Pe-seux (Kanton Neuenburg) zur Untersuchung an unser Institut. Bei der Autopsie wurden Organstücke (Leber, Lunge, Niere, Darm, Milz, Knochenmark, Lymphknoten,

ZNS) entnommen, in 4% Formalin fixiert und anschließend wie üblich weiterverarbeitet bis zur Färbung der Schnittpräparate (HE, van Gieson, PAS, Gram, Giemsa, Ziehl-Neelsen, Kossa, Berliner Blau, Kongorot).

## RESULTATE

### Anamnese

Am häufigsten wurden plötzliche Todesfälle ohne vorherige Symptome oder mit terminalem Aufschreien gemeldet. Gelegentlich trat kurz ante mortem Epistaxis auf. Ein protrahierter Verlauf (6–12 Stunden) mit zunehmender Apathie wurde seltener gesehen.

### Pathologische Befunde

Die makroskopischen Befunde sind in Tabelle 1 zusammengefasst.

*Leber:* In allen Fällen war die Konsistenz stark vermindert, die Brüchigkeit erhöht, das Parenchym unterschiedlich aufgeheilt.

*Respirationstrakt:* Häufig waren Lungenödem, -kongestion und -hämorrhagien (petechial bis ekchymotisch), Hyperämie der Atemwege (vor allem Trachea und Conchen) und gelegentlich Blutspuren im Nasenbereich zu finden.

*Petechiale Blutungen* wurden auch subepi- und endokardial, in Gastrointestinaltrakt und Thymus gesehen.

*Splenomegalie* war immer vorhanden.

Die mikroskopischen Befunde sind in Tabelle 2 dargestellt (die Tiere 4 bis 7 wurden nicht mikroskopisch untersucht).

Mikroskopisch zeigte die *Leber* (Abb. 1) eine diffuse, stark ausgeprägte, stellenweise peripherolobulär akzentuierte hepatozelluläre Nekrose mit prominenter Karyohexis und Pyknose, leichtgradiger PMN – Infiltration und

Pigmentspeicherung (Hämosiderin). Die nekrotischen Zellen wiesen durchwegs ein kompaktes eosinophiles Zytoplasma und gelegentlich dystrophische Verkalkungen auf.

Tabelle 1: Makroskopische Befunde

Tier	Leber	Lunge	obere Atemwege	Verdauungstrakt	Milz	Lymphknoten	Körperhöhlen
Nr.	Konsistenzverminderung	Oedem Kongestion Petechien	Blutspuren (perinasal) Hyperämie	Magenobstipation Caecumobstipation Coloninhalt	Splenomegalie	Hyperämie Hämorrhagien	Thorakalerguss Abdominalerguss
1	+++	+++ ++	+++ + - +++	+++ +++ ++	+	0 ++	0 0
2	+++	++ 0	0 ++ - +++	+++ +++ ++	++	0 0	0 0
3	+++	+++ ++ 0	0 ++ - +++	++ +	++	+++ 0	0 0
4	+++	+++ ++ ++	0 +++	+++ 0 +	++	0 0	0 0
5	+++	++ ++ ++	0 +	+++ ++ ++	++	0 0	0 0
6	+++	+++ ++	0 + - +++	+++ 0 ++	+	0 0	0 0
7	+++	++ ++ +++	0 ++ - +++	+++ ++ +	+	0 0	0 0
8	+++	++ ++ 0	0 +++	+++ ++ ++	+	++ 0	0 0
9	+++	++ ++ +	0 ++	+++ ++ ++	0	0 0	0 0
10	+++	++ + 0	0 + - ++	+++ ++ 0	+++	0 0	++ ++
11	+++	++ ++ ++	0 + - ++	+++ ++ 0	++	++ +	0 0

# INFEKTIÖSE NEKROTISIERENDE HEPATITIS DES KANINCHENS

Fortsetzung Tabelle 1: Makroskopische Befunde

Tier	Leber	Lunge	obere Atemwege	Verdauungstrakt	Milz	Lymphknoten	Körperhöhlen
Nr.	Konsistenzverminderung	Oedem Kongestion Petechien	Blutspuren (perinasal) Hyperämie	Magenobstipation Caecumobstipation Coloninhalt	Splenomegalie	Hyperämie Hämorrhagien	Thorakalerguss Abdominalerguss
12	+++	++ ++ 0	0 ++	+++ 0 0	++	0 0	0 0
13	+++	++ ++ ++	0 ++	+++ +++ +	++	+++ 0	0 0
14	+++	++ ++ ++	++ + - ++	+++ + - ++ +	+	0 0	+ ++
15	+++	++ 0 0	0 ++	+++ ++ 0	++	0 0	+ +
16	+++	0 0 0	0 + - ++	++ 0 0	+	0 0	0 0

+ / ++ / +++ = leicht- / mittel- / hochgradig

0 = nicht vorhanden

Bestand 1 = Tiere 1–13,

Bestand 2 = Tiere 14–16

In *Lunge* und *Atemwegen* wurden die makroskopischen Befunde histologisch bestätigt. Pulmonale Hämorrhagien waren primär intraalveolär lokalisiert und stellenweise von Mikrothromben begleitet (Abb. 2).

Die *Milz* zeigte Kongestion, gelegentlich eine Hämosiderose und karyorhektische Lymphozytenkerne. Analoge Lymphozytenveränderungen wurden auch in den Lymphknoten gefunden.

Das *Knochenmark* war charakterisiert durch die Hyperplasie der myeloiden (vor allem granulozytären) Reihe.

In den *Nieren* erkannte man Kongestion, hyaline Mikro-

thromben auf Niveau der Glomerula, Tubulonephrose, selten interstitielle Nephritiden.

*ZNS*-Veränderungen wurden keine beobachtet (4 Fälle untersucht).

*Hyaline Mikrothromben* fanden sich gelegentlich auch in Lymphknoten und Leber.

### Ergänzende Untersuchungen

Die in jedem Fall durchgeführten bakteriologischen Untersuchungen ergaben bei den Tieren 2, 3, 6, 12, 15, 16 Pasteurellen in den Conchen.



Tabelle 2: Mikroskopische Befunde

Tier	Leber	Lunge	Milz	Lymphknoten	Niere
Nr.	Nekrose	Mikrothromben	Kongestion	Mikrothromben Sinushistiozytose Erythrophagozytose	Mikrothromben Zylinder Hyperämie
1	+++	0	++	0 0 0	++ ++ 0
2	+++	--	--	--	++ ++ 0
3	+++	0	--	--	+ +++ +++
8	+++	0	--	--	+++ ++ 0
9	+++	0	--	--	--
10	+++	--	--	--	--
11	+++	0	++	0 ++ +	++ ++ 0
12	+++	++	++	--	--
13	+++	0	++	0 ++ 0	+++ ++ +++
14	+++	0	++	--	++ ++ 0
15	+++	++	++	++ ++ +++	0 0 0
16	+++	0	0	0 0 0	0 0 0

+ / +++ / ++++ = leicht- / mittel- / hochgradig

0 = nicht vorhanden

-- = nicht untersucht

# INFEKTIÖSE NEKROTISIERENDE HEPATITIS DES KANINCHENS

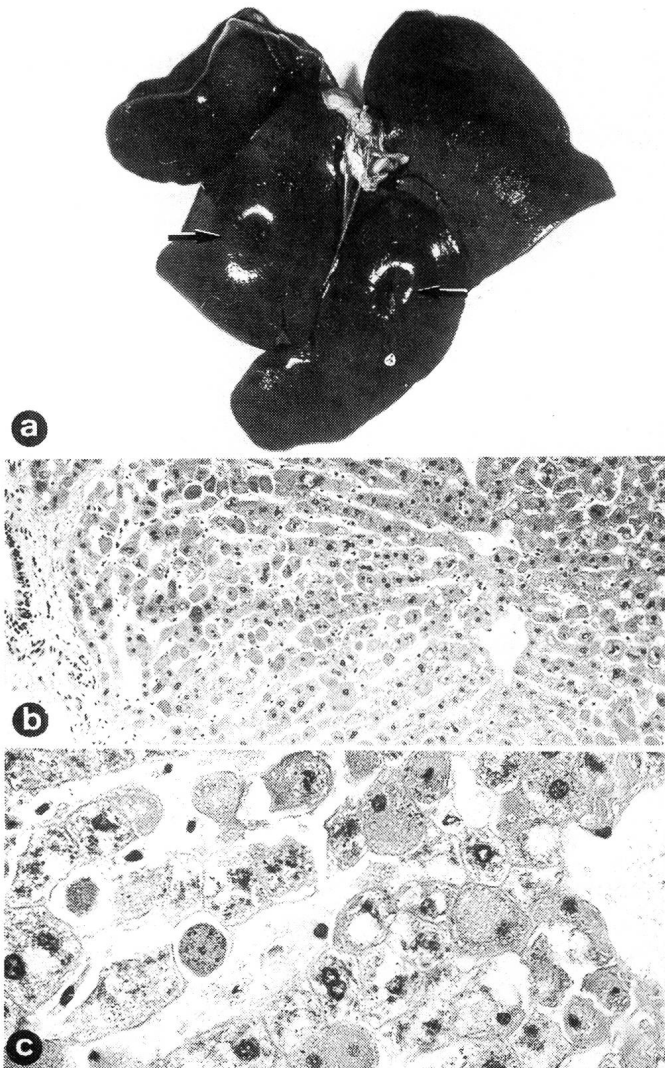


Abbildung 1: Befunde in der Leber

- a Starke Konsistenzverminderung der Leber. Ein leichter Fingerdruck hinterlässt eine bleibende Eindrückung (†)
- b Stark ausgeprägte panlobuläre hepatozelluläre Nekrose (Leber, HE 132 x)
- c Hepatozytennekrose charakterisiert durch Karyorhexis, Pyknose und Zytoplasmakoagulation (Ausschnitt aus Abbildung 1b, HE 528 x)

## DISKUSSION

Obschon *Marcato et al.* (1988) die beobachtete Erkrankung als infektiöse nekrotisierende Hepatitis bezeichnen, müssen wir darauf aufmerksam machen, dass in unserem wie im italienischen Material eindeutige Hinweise auf eine primäre Entzündung fehlen, die Isolierung des infektiösen Agens noch aussteht und wir die Infektiosität nicht bewie-

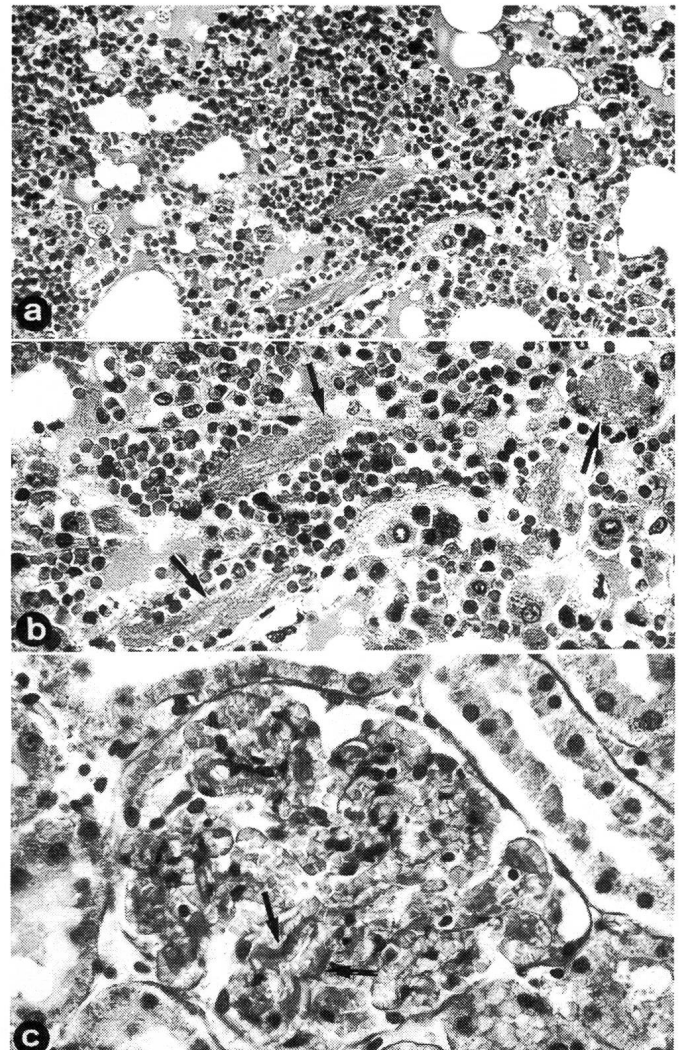


Abbildung 2: Befunde in der Lunge

- a Hämorrhagien und proteinreiches Oedem in den Alveolen, Mikrothromben (Lunge, HE 132 x)
- b Mikrothromben (†) (Ausschnitt aus Abbildung 2a, HE 528 x)
- c Glomeruläre Mikrothromben und Kongestion (†) (Niere, HE 330 x)

sen haben. Die INH wird deshalb im Titel in Anführungszeichen gesetzt.

In klinischer, makro- und mikroskopischer Hinsicht stimmen unsere Befunde weitgehend mit der ausführlichen Arbeit von *Marcato et al.* (1988) überein.

Die INH, über welche detaillierte Beschreibungen aus Italien stammen, betrifft bäuerliche wie industrielle Kaninchenhaltung wie auch Wildkaninchen und ist gekennzeichnet durch eine hohe Morbidität und Letalität. Nach

Literaturangaben liegt die Morbidität bei 100%, die Letalität zwischen 93% und 100% (Marcato et al., 1988; IZS, Sezione Brescia und Bologna, 1988). In unseren Fällen betrug die Letalität 91% im ersten und 84% im zweiten Bestand.

Betroffen werden Kaninchen älter als 50 Tage (Marcato et al., 1988), 60 Tage (IZS, Sezione Bologna, 1988) oder 90–100 Tage (IZS, Sezione Brescia, 1988). Unsere Tiere waren durchwegs älter als 100 Tage.

Im zweiten Betrieb hat eine Gruppe von insgesamt 9 sechs Wochen alten Kaninchen die Erkrankung überlebt.

Experimentell infizierte Kaninchen, über 100 Tage alt, zeigen 1–2 Tage nach Inokulation Fieber und sterben entweder innerhalb der 2 folgenden Tage oder manifestieren über mehrere Tage Ikterus mit schliesslich tödlichem Ausgang (Buonavoglia et al., 1988; Marcato et al., 1988). Tiere im Alter von 60 Tagen zeigen nach experimenteller Infektion wenige Tage Fieber mit rascher Normalisierung ohne Todesfälle.

Makroskopisch besteht eine gewisse Ähnlichkeit zur perakuten, septikämischen Form der Pasteurellose. Bakteriologisch relevante Befunde fehlen aber allen italienischen wie auch unseren eigenen Untersuchungen.

Mikroskopisch wird das Bild dominiert durch die massive akute Lebernekrose. Histologisch bestehen recht grosse Ähnlichkeiten zu nekrotisierenden Formen humaner Virushepatitiden (Marcato et al., 1988).

Für ein infektiöses Agens als Ursache sprechen die epidemiologischen Fakten und die positiven Infektionsversuche (Buonavoglia et al., 1988; Marcato et al., 1988).

Da die INH verschiedene Analogien zu der eingangs erwähnten «viral haemorrhagic disease» des Kaninchens in China zeigt, welche eine gesicherte Picornavirusinfektion darstellt, wurden ab Ende 1986 virologische Abklärungen eingeleitet. Dabei haben drei verschiedene Forschungsgruppen interessante elektronenmikroskopische Befunde erhoben. Jede dieser drei Gruppen konnte intranukleär in Hepatozyten erkrankter, aber nie in solchen gesunder Tiere, Aggregate von rundlichen bis ovoiden Partikeln mit einem Durchmesser von 28–38 nm nachweisen. Diese Partikel wurden von zwei Seiten (Buonavoglia et al., 1988; IZS, Sezione Brescia, 1988) als Viren angesprochen. Marcato et al. (1988) interpretieren sie als Aggregate aus virus-induzierter Chromatin-Neuorganisation und Proteinen und machen auf die grosse Ähnlichkeit mit den elektronenmikroskopischen Befunden bei der humanen Hepatitis NonA/NonB aufmerksam.

Zurzeit sind weitere Abklärungen sowie Versuche der Viruszüchtung in Gewebekultur und der Virusisolierung im

Gänge (Buonavoglia et al., 1988; Marcato et al., 1988). Bereits befindet sich eine auf Organextrakten basierende Vakzine in Evaluation (IZS, Sezione Brescia, 1988).

Basierend auf der weitgehenden Übereinstimmung unserer klinischen, makroskopischen und histopathologischen Befunde mit denjenigen von Marcato et al. (1988) kommen wir zum Schluss, dass es sich auch in unseren Fällen um die «infektiöse nekrotisierende Hepatitis» handelt.

#### LITERATURVERZEICHNIS

- Buonavoglia, C., Di Trani, L., Di Pasquale, R. et al. (1988): Sui recenti episodi di mortalità nei conigli in Italia. *Selezione Veterinaria XXIX*, 1509. — Cancellotti, F. M., Villeri, C., Renzi, M. et al. (1988): Le insidie della malattia X del coniglio. *Rivista di coniglicoltura* 9, 41. — Liu, S. J., Xue, H. P., Pu, B. Q. et al. (1984): A new viral disease in rabbits. *Anim. Husb. Vet. Med.* 16, 253–255. — Löliger, H. Ch. (1988): Wenig bekannte Infektionskrankheiten bei Kaninchen. *Deutsche Geflügelwirtschaft und Schweineproduktion* 40, 1099–1101. — Marcato, P. S., Benazzi, C., Vecchi, G. et al. (1988): L'epatite necrotica infettiva del coniglio. *Rivista di coniglicoltura* 9, 59–64. — Office International des Epizooties (1988): Une nouvelle maladie du lapin en Europe. *Informations sanitaires* 1 (16), 48. — Sezione Diagnostica di Brescia, Bologna, Reggio Emilia (1988): Elevata mortalità in conigli d'allevamento. Mitteilung des Istituto Zooprofilattico sperimentale (IZS) della Lombardia e dell'Emilia, 12. 8. 88. — Xu, F. N., Shen, W. P., Liu, S. J. (1986): Study of the pathology of viral haemorrhagic disease in rabbits. *Anim. Husb. Vet. Med.* 17, 153–155.

#### RÉSUMÉ

En se basant sur des résultats cliniques, macroscopiques et histopathologiques, «l'hépatite infectieuse nécrotisante» du lapin (Marcato et al., 1988) est décrite pour la première fois en Suisse.

#### RIASSUNTO

Sulla base dei reperti clinici, macroscopici ed istopatologici si descrive per la prima volta in Svizzera la «epatite necrotica infettiva» del coniglio (Marcato et al., 1988).

#### VERDANKUNG

Wir danken Herrn Prof. H. König für die rasche, kritische und kompetente Durchsicht des Manuskriptes.

Adresse: Prof. Dr. G. E. Bestetti

Institut für Tierpathologie der Universität Bern  
Postfach 2735, CH-3001 Bern