

Zeitschrift: Schweizer Archiv für Tierheilkunde SAT : die Fachzeitschrift für Tierärztinnen und Tierärzte = Archives Suisses de Médecine Vétérinaire ASMV : la revue professionnelle des vétérinaires

Herausgeber: Gesellschaft Schweizer Tierärztinnen und Tierärzte

Band: 131 (1989)

Heft: 5

Artikel: Dysplasie valvulaire aortique chez un chien

Autor: Amberger, C. / Varini, M. / Schläfli, M.

DOI: <https://doi.org/10.5169/seals-590563>

Nutzungsbedingungen

Die ETH-Bibliothek ist die Anbieterin der digitalisierten Zeitschriften. Sie besitzt keine Urheberrechte an den Zeitschriften und ist nicht verantwortlich für deren Inhalte. Die Rechte liegen in der Regel bei den Herausgebern beziehungsweise den externen Rechteinhabern. [Siehe Rechtliche Hinweise.](#)

Conditions d'utilisation

L'ETH Library est le fournisseur des revues numérisées. Elle ne détient aucun droit d'auteur sur les revues et n'est pas responsable de leur contenu. En règle générale, les droits sont détenus par les éditeurs ou les détenteurs de droits externes. [Voir Informations légales.](#)

Terms of use

The ETH Library is the provider of the digitised journals. It does not own any copyrights to the journals and is not responsible for their content. The rights usually lie with the publishers or the external rights holders. [See Legal notice.](#)

Download PDF: 03.02.2025

ETH-Bibliothek Zürich, E-Periodica, <https://www.e-periodica.ch>

DYSPLASIE VALVULAIRE AORTIQUE CHEZ UN CHIEN

C. Amberger¹, M. Varini¹, M. Schlöffli²

RÉSUMÉ

Un cas de dysplasie valvulaire aortique chez un cocker spaniel mâle âgé de six ans est décrit.

Le chien est présenté en consultation à cause d'une forte dyspnée et une toux fréquente. L'examen clinique, l'électrocardiogramme, les clichés radiographiques et l'angiocardiographie effectués ont permis de poser le diagnostic de suspicion d'une insuffisance aortique.

Quatre mois après la première consultation, le chien fait à nouveau une crise de décompensation cardiaque congestive aigue, avec apparition de symptômes nerveux et de fortes douleurs abdominales. L'électrocardiogramme et les valeurs enzymatiques de LDH et CK sont typiques d'un infarctus du myocarde.

L'autopsie a mis en évidence un épaississement des valvules aortiques combiné à une sténose subaortique, plusieurs infarctus situés dans le ventricule gauche ainsi qu'un infarctus récent au niveau du rein gauche.

MOTS-CLÉS: chien – dysplasie valvulaire aortique – infarctus myocardique – thromboembolisme

AORTIC VALVE DYSPLASIA IN A DOG

A case of aortic valve dysplasia in a 6 year old male cocker spaniel is described.

The dog was presented to the veterinarian because of strong dyspnea and frequent coughing. Clinical examination, EKG, radiographs and angiocardiography all pointed towards a tentative diagnosis of aortic insufficiency.

Four months after the first appointment the dog was presented again with congestive heart failure, neural symptoms and strong abdominal pain. Electrocardiography and concentrations of LDH and CK were typical of myocard infarction.

Autopsy revealed a narrowing of the aortic valves in combination with a subaortic stenosis and several infarctions localized in the left ventricle as well as a recent infarction in the left kidney.

KEY WORDS: dog – aortic valve dysplasia – myocard infarction – thromboembolism

INTRODUCTION

L'insuffisance valvulaire aortique, acquise ou congénitale, est rare chez le chien. Son apparition a pour conséquence une hypertrophie excentrique du ventricule gauche, secondaire à la surcharge volémique diastolique. Le flux sanguin rétrograde provoque un souffle décroissant commençant après le deuxième bruit cardiaque, et dont le point d'intensité maximum est situé au niveau du quatrième espace intercostal gauche. Cette insuffisance se rencontre lors d'endocardite bactérienne (Calvert, 1982). Elle peut être associée à une sténose aortique, une insuffisance mitrale, ou également être congénitale.

DESCRIPTION DU CAS

Un cocker spaniel mâle, âgé de 6 ans présente depuis 5 jours des symptômes d'apathie et anorexie. Il est amené en

consultation le 3 janvier avec une dyspnée importante et une toux fréquente. Sa respiration est superficielle avec une composante abdominale distincte, et l'auscultation des poumons révèle la présence de râles humides. Le temps de remplissage des capillaires s'élève à 4 secondes, et les muqueuses buccales sont cyanosées. La température corporelle est de 39,5 °C. La fréquence cardiaque est de 140/minute avec un rythme sinusal. Le pouls est bondissant, sans déficit. Il est décelé un souffle cardiaque diastolique avec une composante présystolique, d'intensité IV/VI, dont le point maximum se situe au niveau des espaces intercostaux 4 et 5 à gauche. La formule sanguine est normale à l'exception d'une monocytose (table 1). Un examen radiographique est alors effectué (fig. 1), ainsi qu'une angiocardiographie (fig. 2).

La dérivation D₂ de l'électrocardiogramme montre un hypervoltage de type qR, un déplacement du segment ST su-

périeur à 0.2 mV, un axe électrique moyen déplacé à gauche ainsi que des temps de P et de QRS augmentés. L'ensemble des symptômes est caractéristique d'un problème cardiaque gauche avec hypertrophie réactive (table 2).

Le diagnostic de suspicion étant une insuffisance aortique suite à une endocardite valvulaire, la thérapie entreprise est: digitale (digoxine[®]), furosémide (dimazon[®]) et céphalosporine (céphaceptine[®]). Deux jours plus tard, l'examen de contrôle est satisfaisant. La température corporelle s'est normalisée et l'état général est amélioré. L'électrocardiogramme est similaire au précédant (table 2). Dix jours plus tard, à la fin du traitement antibiotique, le comportement de l'animal est normal. Les paramètres cardiaques n'ayant pas évolués, la digitalisation est maintenue.

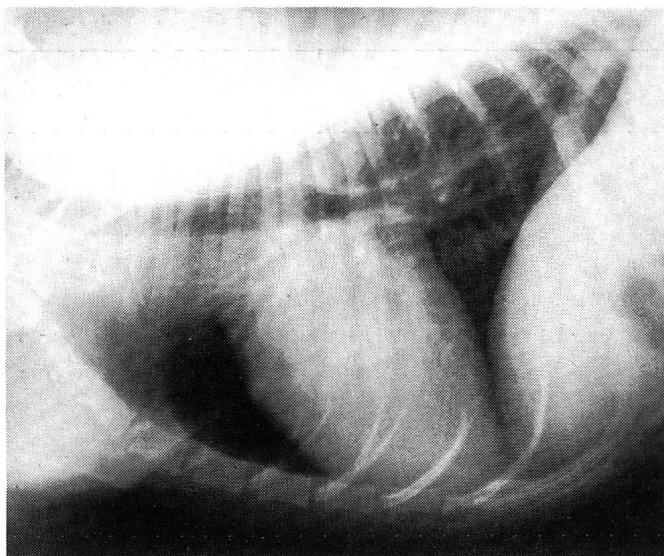
Lors d'un examen de contrôle effectué deux mois plus tard (19 mars), le propriétaire ne remarque pas de symptômes au repos, mais l'animal présente une dyspnée d'exercice (phase III de l'insuffisance cardiaque). À part une aggravation de l'intensité du souffle (V/VI), les paramètres cardiaques sont constants et la digitalisation est maintenue. Néanmoins, l'axe électrique et le voltage de l'ECG ont tendance à se normaliser, ce qui permet de soupçonner une dilatation ventriculaire. En effet, le déplacement de l'axe (de 30° à 60°) et la réduction du voltage indiquent une diminution de la masse musculaire gauche, le voltage enregistré sur l'ECG étant proportionnel à l'épaisseur du myocarde.

Quatre mois après la première consultation, une phase aigue survient avec décompensation cardiaque congestive

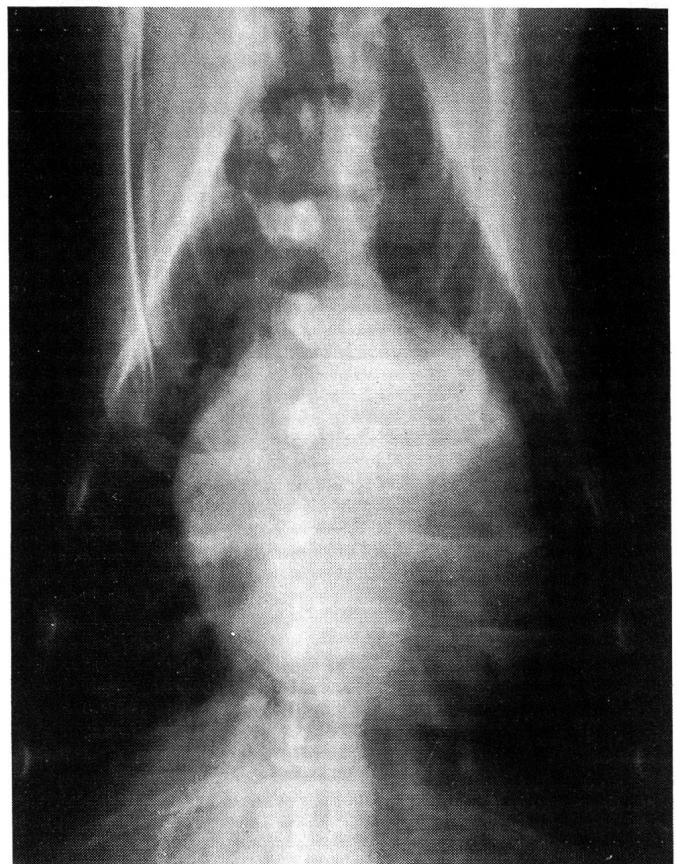(1er mai). Le chien a été présenté dans le courant de la semaine à un autre vétérinaire pour une faiblesse du train postérieur et a été traité aux corticostéroïdes. Deux jours plus tard, l'animal est amené en urgence vers treize heures. L'anamnèse indique que le chien a eu des symptômes de douleur abdominale suraigue le matin et a refusé de se mouvoir. Après une amélioration passagère, des troubles nerveux sont apparus. Le diagnostic de suspicion est une tromboembolie au niveau rénal (douleur) et cérébral (symptomatologie nerveuse).

En début d'après-midi, l'examen neurologique révèle une apathie, une ataxie ainsi qu'une diminution des réactions de posture au niveau des quatre membres. Les réflexes spinaux sont normaux. Une heure plus tard, l'apathie est plus marquée. On observe la présence d'un nystagmus vertical, l'absence du réflexe de menace et une mydriase avec faible réflexe pupillaire. L'animal est tétraplégique et présente un port de la tête oblique vers la droite. La station debout est impossible, l'animal retombant systématiquement à droite. La sensibilité superficielle est fortement abaissée. Les examens de laboratoire montrent une hém-

Fig 1: Radiographies du 3 janvier



1a: Vue latéro-latérale



1b: Vue dorso-ventrale

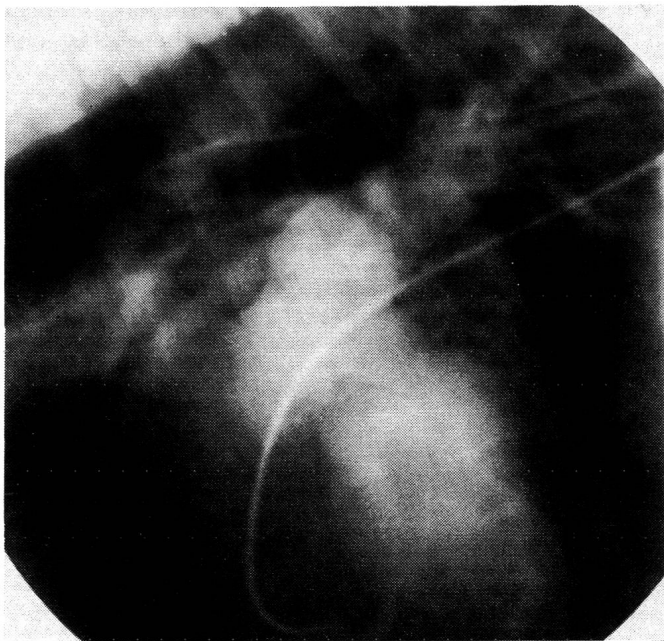
DYSPLASIE VALVULAIRE AORTIQUE CHEZ UN CHIEN

concentration, leucocytose, monocytose et lymphopénie. Les enzymes LDH, CK et les isoenzymes α HBDH et CKMB sont élevés (table 1). Une congestion des veines pulmonaires est visible sur les radiographies.

L'électrocardiogramme est typique d'un infarctus du myocarde avec une tachycardie supraventriculaire, un abaissement du segment ST supérieur à 0.2 mV, une augmentation de la durée du QRS avec apparition d'extrasystoles ventriculaires polymorphes. Une tentative de cardioversion au propranolol est effectuée, mais devant l'aggravation des symptômes neurologiques l'animal est euthanasié.

L'examen radiographique révèle un léger agrandissement de l'oreillette et du ventricule gauche, une modification de l'architecture interstitielle et vasculaire pulmonaire, ainsi qu'une congestion des veines pulmonaires.

Fig. 2: Angiographie du coeur gauche (3 janvier)



L'angiographie permet de visualiser un coeur droit normal. Le ventricule gauche est dilaté et hypertrophié (hypertrophie excentrique). L'oreillette gauche est fortement hypertrophiée. Un bourrelet sous-valvulaire s'est formé, conduisant à une sténose aortique. La valvule aortique septale présente un épaissement nodulaire. La dilatation post-sténotique de l'aorte est d'importance moyenne. Les veines pulmonaires sont stasées.

Table 1: Valeurs sanguines

Date	3 janvier	1 mai	valeurs normales
Leucocytes [$/\mu$ l]	11 500	22 200	6000 – 12 000
Erythrocytes [$10^6/\mu$ l]	7,77	8,65	5,5 – 8,5
Hémoglobine [g/100 ml]	20,2	21,8	12 – 18
Hématocrite [vol. %]	50,0	58,0	40 – 55
MCV [fl]	65,0	67,2	68 – 77
MCH [pg]	26,0	25,2	21 – 25
MCHC [g/100 ml Ec]	40,0	37,5	30 – 35
Réticulocytes %	5,0	7,0	0 – 14
Neutrophiles			
non segmentés %	2,5	3,5	0 – 10
segmentés %	61,5	82,5	55 – 75
Eosinophiles %	4,0	0,0	0 – 4
Monocytes %	10,0	9,0	0 – 3
Lymphocytes %	22,0	5,0	13 – 30
Thrombocytes [$10^3/\mu$ l]	208,0	341,0	150 – 400
LDH [IU]		178	– 149
α HBDH (LDH ₁) [IU]		43	– 20
CK [IU]		241,0	– 42
CK _{MB} % CK		23,7	– 5

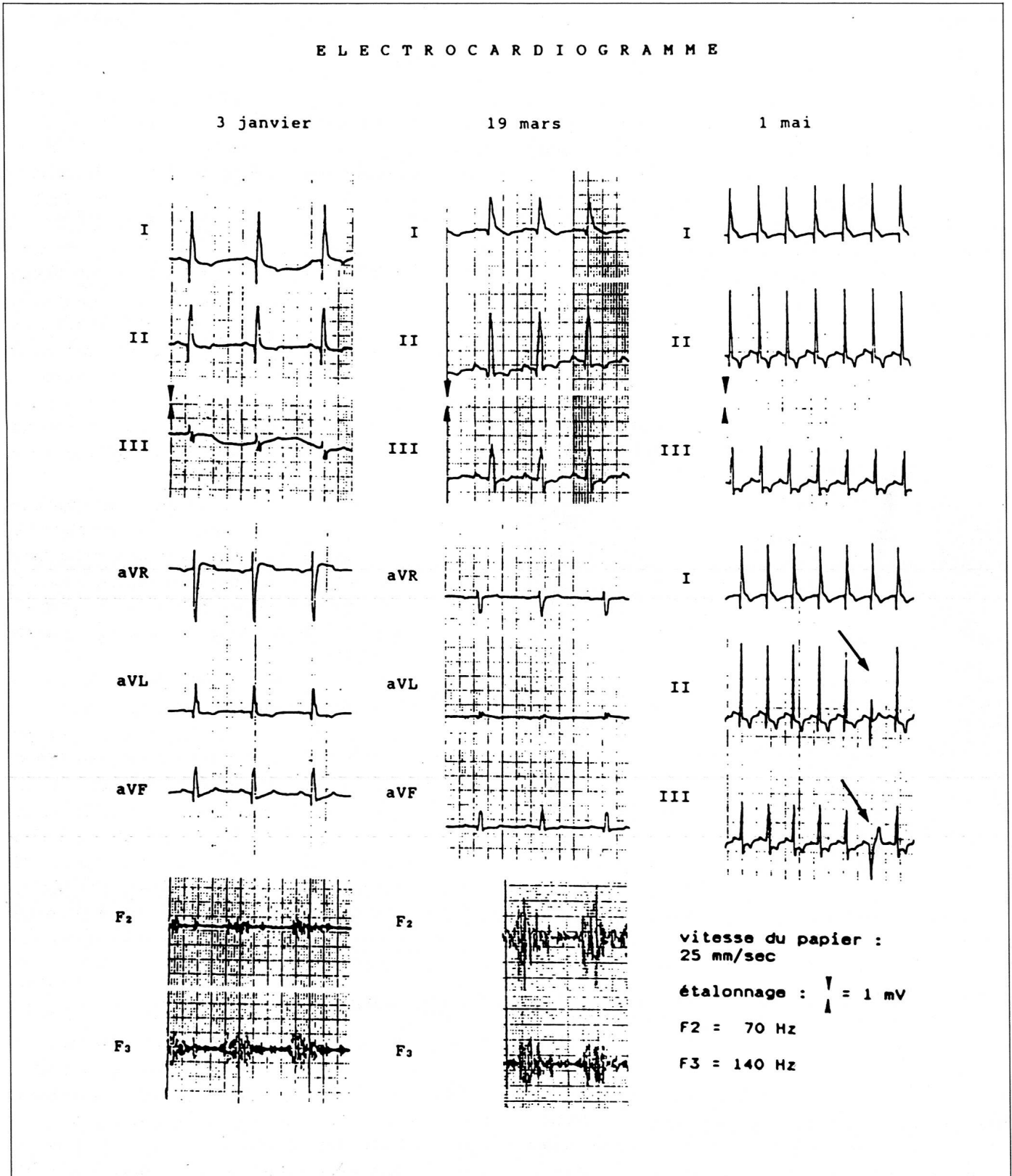
PATHOLOGIE

Autopsie: Le coeur présente une hypertrophie excentrique massive du ventricule et de l'oreillette gauche. Les muscles pectinés sont épaissis et proéminents. Sur le ventricule gauche, il est possible de reconnaître plusieurs zones d'infarctus sous-endocardiques, s'étendant parfois jusqu'au milieu de la paroi ventriculaire (coeur fixé au formol). Les trois valvules aortiques présentent une marge fibrosée, épaissie et rigide. Un réseau de fibres de tissus conjonctif sous-valvulaire, ainsi que des formations nodulaires à la base des valvules conduisent à une sténose sous-aortique. Un infarctus récent d'environ 1 cm de diamètre est décelable sur le rein gauche.

Rapport histologique: Dans les régions présentant des infarctus, les cellules myocardiques ont perdu leur structure striée, et des noyaux pycnotiques sont observés.

Dans le foyer de l'infarctus rénal, l'épithel des tubules présente des noyaux en caryorexie et un cytoplasme forte-

Table 2: Electrocardiogramme

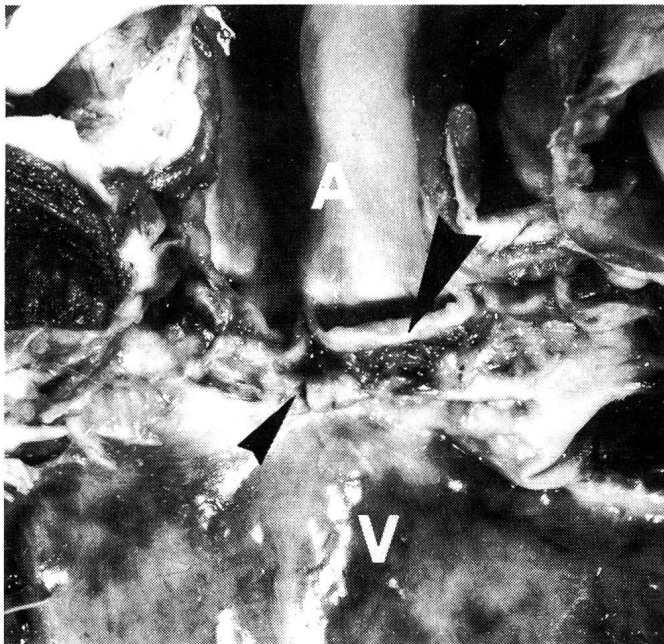

ment éosinophile (coloration HE). Certaines cellules se détachent de la membrane basale, ne contiennent plus de noyau et montrent un cytoplasme pâle et inhomogène. Des cylindres hyalins se sont formés dans les anses de Henle ainsi que dans les tubules distaux. Le reste du parenchyme rénal contient des néphrons sclérosés isolés.

Les sinus hépatiques sont stasés, et les veines centrales fibrosées. La région centrolobulaire présente une dégénérescence vacuolaire grasseuse.

Les infarctus macroscopiques du coeur gauche proviennent d'un état hypoxique, état résultant d'un rapport paradoxal entre le flux coronarien et la masse myocardique.

Fig. 3: Photographie du coeur



V: Ventricule gauche A: Aorte
 (▲) Valvules aortiques (▲) sténose

La figure 3 montre la section à travers les parois fortement hypertrophiées et dilatées du ventricule et de l'oreillette gauche. Les valvules aortiques sont épaissies de façon constante, et on trouve au niveau sous-valvulaire le réseau de fibres conjonctives et les dépôts nodulaires conduisant à la sténose.

DISCUSSION

Une modification acquise des valvules aortiques est rare chez le chien. Le plus fréquemment, il s'agit de suites d'une endocardite bactérienne (Buchanan, 1977). Dans la

littérature humaine, il est décrit également comme origine d'une régurgitation aortique des facteurs tels que fièvre rhumatoïde, endocardite infectieuse et lupus érythémateux systémique (Braunwald, 1980).

Les valvules deviennent infiltrées de tissus fibreux provoquant une rétraction qui empêche la coaptation diastolique. Cette modification valvulaire conduit souvent à une restriction de l'ouverture systolique en plus de l'insuffisance diastolique. La dysplasie valvulaire aortique est la combinaison d'une sténose avec régurgitation. L'augmentation du volume télédiastolique induit tout d'abord une hypertrophie excentrique du ventricule gauche. Par la suite, l'augmentation de pression ventriculaire systolique a pour conséquence une hypertrophie de tout le côté gauche. Lors de décompensation, la fonction ventriculaire est restreinte. La fraction et le volume d'éjection diminuent, ce qui conduit au développement de la symptomatologie, avec hypertension pulmonaire, hausse de la consommation d'oxygène au niveau du myocarde, suite à l'augmentation de la masse musculaire, et diminution de la perfusion coronarienne (Braunwald, 1980).

Dans le cas d'une crise aigüe, on observe une tachycardie supraventriculaire, une cyanose des muqueuses, une vasoconstriction périphérique et une congestion pulmonaire avec ou sans oedème. La combinaison entre la hausse de demande en oxygène et la baisse de la circulation coronarienne a pour résultat une forte ischémie du myocarde (Braunwald, 1980).

Dans le cas du cocker présenté, l'infarctus du myocarde est donc la suite d'une ischémie myocardique chronique combinée à une insuffisance cardiaque aigüe (cave corticostéroïdes, augmentation de la postcharge circulatoire (Chung et Koenig, 1971). L'élévation des enzymes LDH et CK ainsi que leurs isoenzymes est caractéristique d'un infarctus récent du myocarde avec reperfusion coronarienne (élévation après 12 à 24 heures pour CK, 36 à 48 heures pour LDH (Bidorf et al., 1988; Galen et al., 1975). Les autres infarctus au niveau rénal (confirmé par la pathologie) et central (tronc commun, suspicion) proviennent probablement de thrombo-embolies.

RÉFÉRENCES

Bidorf S. M., Thompson P. L., de Klerk F. N., Vandongen Y., Katavatis V. (1988): Prognostic significance of an Early Rise to Peak Creatine Kinase After Acute Myocardial Infarction. *Am. J. Cardiol.* 61 (15), 1178-1180. Braunwald E. (1980): Valvular Heart disease, in *Textbook of Cardiovascular Medicine* (W. B. Saunders, Philadelphia), 1105-1115.

Buchanan J. W. (1977): Chronic valvular disease in dogs. *Adv. Vet. Sci. Comp. Med.*, 75–105. *Calvert C. A. (1982):* Valvular bacterial endocarditis in the dog. *J. Am. Vet. Med. Ass.* 180 (9), 1080–1084. *Chung D. K., Koenig G. (1971):* Reversible cardiac enlargement during treatment with Amphotericin B and Hydrocortisone. *Am. Rev. Resp. Dis.* 103, 831–841. *Galen R. S., Reiffel J. A., Gambino S. R. (1975):* Diagnosis of Acute Myocardial Infarction. *J. A. M. A.* 232, 145–147.

Dysplasie der Aortenklappe bei einem Hund

Ein Fall einer Aortenklappen-Dysplasie bei einem sechs Jahre alten männlichen Cocker-Spaniel wird beschrieben.

Der Hund wurde wegen einer starken Dyspnoe und häufigem Husten vorgestellt. Die klinische Untersuchung, das Elektrokardiogramm, die radiologischen und angiokardiografischen Aufnahmen führten zur Verdachtsdiagnose einer Aortenklappeninsuffizienz.

Vier Monate nach der ersten Konsultation erleidet der Hund wieder eine akute Dekompensation des linken Ventrikels, begleitet von nervösen Symptomen und starken abdominalen Schmerzen. Das EKG und die Werte der Enzyme LDH und CK sind typisch für den Herzinfarkt.

Die Autopsie ergibt Verdickungen der Aortenklappen mit Aortenstenose, mehrere Infarkte im linken Ventrikel und einen frischen Infarkt der linken Niere.

Displasia aortica valvulare di un cane

Viene descritto un caso di displasia aortica valvulare di un cocker spaniel maschio di sei anni d'età. Il cane fu presentato d'urgenza a causa di una forte dispnea e di una tosse insistente. Grazie all'esame clinico, all'elettrocardiogramma, alle radiografie e all'angiocardiografia fu sospettata un'insufficienza dell'aorta. Quattro mesi dopo la prima consultazione il cane rifece una crisi acuta di decompensazione cardiaca congestiva aggravata da sintomi nervosi e da forti dolori nella regione addominale; l'elettrocardiogramma e i valori degli enzimi LDH e CK erano tipici di un infarto recente del miocardio. L'autopsia rivelò un'ispessimento delle valvole dell'aorta in combinazione con una stenosi subaortica; inoltre numerosi infarti furono identificati nel ventricolo sinistro e un infarto recente nel rene sinistro.

REMERCIEMENTS

Nous remercions le Dr J. Lang pour son interprétation radiologique, la conduite de l'angiocardiographie et son aide

précieuse, le Dr A. Jaggy pour l'examen neurologique, ainsi que le PD Dr P. Tschudi et ses collaborateurs (Pathophysiologie et Laboratoire de la Clinique des Chevaux) pour les mesures enzymatiques effectuées, particulièrement la migration des isoenzymes de la créatine-kinase.

Adresse: Christophe Amberger
Rue de la Servette 96
1202 Genève

Manuskripteingang: 10. Dezember 1988

Nafpenzal[®] T

**Die weltweit bewährte Alternative für den Euterschutz:
Penicillin-Nafcillin- Dihydrostreptomycin**

Der kleine Injektor – weltweit millionenfach bewährt:
– breites Spektrum
– sicher
– gut verträglich

Zusammensetzung
Benzylpenicillinum procainicum 300 000 U.I.,
Nafcillinum 100 mg (ut N. natricum),
Dihydrostreptomycinum 100 mg.
(ut D. sulfuricum) pro vase (3 g).

Hersteller
MYCOFARM INTERNATIONAL B. V.,
NL-5831 AD Boxmeer

4 Injektoren
Nafpenzal T
Zur Euterinfektion beim Milchvieh

Packungen zu 4 Injektoren

VETERINARIA AG
CH-8045 Zürich Grubenstrasse 40 Tel. 01 462 16 20