

**Zeitschrift:** Schweizer Archiv für Tierheilkunde SAT : die Fachzeitschrift für Tierärztinnen und Tierärzte = Archives Suisses de Médecine Vétérinaire ASMV : la revue professionnelle des vétérinaires

**Herausgeber:** Gesellschaft Schweizer Tierärztinnen und Tierärzte

**Band:** 131 (1989)

**Heft:** 6

**Artikel:** Die Röntgenuntersuchung der Cauda Equina des Hundes

**Autor:** Lang, J. / Jaggy, A.

**DOI:** <https://doi.org/10.5169/seals-591066>

### **Nutzungsbedingungen**

Die ETH-Bibliothek ist die Anbieterin der digitalisierten Zeitschriften. Sie besitzt keine Urheberrechte an den Zeitschriften und ist nicht verantwortlich für deren Inhalte. Die Rechte liegen in der Regel bei den Herausgebern beziehungsweise den externen Rechteinhabern. [Siehe Rechtliche Hinweise.](#)

### **Conditions d'utilisation**

L'ETH Library est le fournisseur des revues numérisées. Elle ne détient aucun droit d'auteur sur les revues et n'est pas responsable de leur contenu. En règle générale, les droits sont détenus par les éditeurs ou les détenteurs de droits externes. [Voir Informations légales.](#)

### **Terms of use**

The ETH Library is the provider of the digitised journals. It does not own any copyrights to the journals and is not responsible for their content. The rights usually lie with the publishers or the external rights holders. [See Legal notice.](#)

**Download PDF:** 03.02.2025

**ETH-Bibliothek Zürich, E-Periodica, <https://www.e-periodica.ch>**

# DIE RÖNTGENUNTERSUCHUNG DER CAUDA EQUINA DES HUNDES

J. LANG UND A. JAGGY

## ZUSAMMENFASSUNG

Diese Arbeit gibt eine Übersicht über die Röntgenuntersuchung der Cauda equina des Hundes. Die Aufnahmetechnik und die Interpretation von Leeraufnahmen, Aufnahmen mit der Wirbelsäule in Flexion und Extension, Schichtaufnahmen und Kontrastmitteluntersuchungen, ihr Stellenwert in der Diagnostik, aber auch die Grenzen dieser Methoden werden diskutiert. Die einzelnen Erkrankungen, die zu einer Kompression der Cauda equina führen können, und ihr röntgenologisches Erscheinungsbild werden beschrieben und mit Abbildungen illustriert.

**SCHLÜSSELWÖRTER:** Röntgenologie – Cauda equina Kompression – Myelographie – Epidurographie – Sinusvenographie

## THE RADIOLOGIC EXAMINATION OF THE CANINE CAUDA EQUINA

This article reviews the radiologic examination of the canine cauda equina. The radiographic technique and interpretation of survey radiographs, radiographs with the spine in flexion and extension, tomography and contrast procedures, the diagnostic value and limits of these methods are discussed. The diseases which may cause cauda equina compression and the radiographic findings are described and illustrated.

**KEY WORDS:** radiology – cauda equina compression – myelography – epidurography – lumbar sinus venography

## EINLEITUNG

Viele verschiedene Erkrankungen können zu einer Kompression oder Destruktion der Cauda equina führen. Neben Missbildungen und Entwicklungsstörungen (Parker et al., 1973; Oliver et al., 1978; Tarvin und Prata, 1980; Lenehan, 1983; Jaggy et al., 1987), Frakturen und Luxationen (Slocum und Rudy, 1975; Betts et al., 1976; Berzon und Dueland, 1979; Jaggy et al., 1987; Schulman, 1988), Tumoren, Diskospondylitiden und vaskulären Störungen (Berzon und Dueland, 1979; Biery, 1980; Lenehan, 1983; Jaggy et al., 1987; Schulman, 1988) kommen vor allem degenerative Erkrankungen vor (Mc Neel und Morgan, 1978; Wright, 1980; Lenehan, 1983; Walla, 1986; Jaggy et al., 1987; Schulman, 1988).

Die röntgenologische Untersuchung der Cauda equina des Hundes ist aus anatomischen Gründen recht schwierig und aufwendig. Verschiedene Faktoren erschweren eine Beurteilung. In der seitlichen Projektion wird die lumbosakrale Wirbelsäule durch die Ileosakralgelenke und Beckenschaukeln überlagert. Die Beurteilung des Wirbelkanals, der Foramina intervertebralia, der Dichte des Zwischenwirbelspalts und der kleinen Wirbelgelenke wird da-

durch erschwert. Röntgenbefunde von fraglicher klinischer Signifikanz erschweren die Beurteilung zusätzlich. Lumbosakrale Übergangswirbel kommen zwar häufig vor, sind aber nur selten Ursache von neurologischen Störungen. Das Lumbosakralgelenk weist sehr häufig spondylotische Veränderungen auf, ohne dass die Tiere klinische Symptome zeigen (Wright, 1980). Auch Instabilitäten (Subluxationen) des Lumbosakralgelenks sind durchaus nicht immer mit einer Cauda equina Kompression gleichzusetzen, da gezeigt wurde, dass auch viele klinisch gesunde Hunde «instabile» Lumbosakralgelenke aufweisen (Wright, 1980). Kontrastuntersuchungen sind aus anatomischen Gründen oft ebenfalls problematisch. Kaudal der Wirbel L4, L5 verjüngt sich der Duraendsack kontinuierlich. Das Ende des Duralsacks liegt zwar meist im Sakrum, kann aber auch auf Höhe des Lumbosakralgelenks oder kranial davon liegen. Diese anatomischen Begebenheiten können die Interpretation einer Myelographie, für spinale Erkrankungen Untersuchungsmethode der Wahl, erschweren oder verunmöglichen (Mc Neel und Morgan, 1978; Koblik und Suter, 1981; Lenehan, 1983; Morgan et al., 1987; Hathcock et al., 1988; Lang, 1988). Die Interpretation der anderen in der Li-

teratur beschriebenen Methoden wie Epidurographie, Venographie und Diskographie ist beim Hund aus verschiedenen Gründen (technische Probleme, Artefakte) oft ebenfalls problematisch (Oliver et al., 1978; Blevins, 1980; Lenehan, 1983; Hathcock et al., 1988).

Aus diesen Gründen soll hier eine Zusammenfassung des normalen röntgenologischen Untersuchungsganges beim Verdacht einer Cauda equina Kompression und die in der tiermedizinischen Neuroradiologie üblichen Untersuchungsmethoden gegeben werden.

### RÖNTGENOLOGISCHER UNTERSUCHUNGSGANG

Die röntgenologische Untersuchung eines Tieres mit Symptomen einer Cauda equina Kompression beschränkt sich nicht auf die Lumbosakralregion. Wegen der verschiedenen Differentialdiagnosen (z.B. Metastasen von Tumoren des Hypogastriums, Blasenhal- oder Prostatakarzinome), aber auch wegen der möglichen Auswirkung einer Cauda equina Kompression auf Kolon und Harnblase werden das kaudale Abdomen, das Becken und die Hüftgelenke in die Untersuchung mit eingeschlossen (Tarvin und Prata, 1980; Lenehan, 1983; Jaggy et al., 1987; Lang, 1987; Schulman und Lippincott, 1988). Nach den Übersichtsaufnahmen wird die Lumbosakralregion in zwei Ebenen dargestellt. Wenn keine eindeutige Diagnose zu stellen ist, werden Aufnahmen mit dem Rücken in Flexion und Extension angefertigt. Kontrastuntersuchungen wie die Myelographie, Epidurographie (kombiniert mit Diskographie) und Sinusvenographie vervollständigen die Untersuchung.

#### Leeraufnahmen

Die Lumbosakralregion wird mit einer seitlichen und einer ventrodorsalen Aufnahme der kaudalen Lendenwirbelsäule und des Sakrums dargestellt. Es werden feinzeichnende Film-Foliensysteme und bei grösseren Tieren (Rückenbreite > 10 cm) auch Raster verwendet. Um die Tiere exakt lagern zu können und um Bewegungsartefakte zu vermeiden, müssen die Tiere sediert oder in Narkose gelegt werden (Ausnahme: Traumapatienten). Anatomische Anhaltspunkte für das Zentrieren der Aufnahme sind das Tuber sacrale und die meist gut palpierbare Eindellung über dem Foramen lumbosacrale. Die Beurteilungskriterien sind die gleichen wie für andere Wirbelsäulenaufnahmen: beurteilt werden die Weichteile, die Wirbelsäulenachse, die Form, Grösse, Konturen und Dichte der einzelnen Wirbel, die Breite und Dichte der Intervertebralspal-

ten, die Grösse und Dichte der Foramina intervertebralia, der Durchmesser, die Achse und die Begrenzungen des Wirbelkanals, sowie die Apophysen (kleine Wirbelgelenke, Dorn- und Querfortsätze) (Biery, 1980; Barber et al., 1987; Lang, 1987).

#### Aufnahmen in Flexion und Extension

Solange ohne Kontrastmittel gearbeitet wird, sind seitliche Stressaufnahmen in der Regel ausreichend. Um die Wirbelsäule zu biegen, werden die Hintergliedmassen bis an das Brustbein des Tieres gezogen und in dieser Position fixiert. Eine Extension oder Retroflexion der Wirbelsäule wird erreicht, wenn die Hintergliedmassen des Hundes ähnlich wie für eine gestreckte Hüftgelenksdysplasie-Aufnahme vollständig nach hinten gestreckt werden. Das Lumbosakralgelenk wird dabei von dorsal mit einem schweren Sandsack fixiert. Diese Aufnahmen erlauben die Beurteilung der Stabilität des Lumbosakralgelenks. Bei instabilen Lumbosakralgelenken wird das Sakrum durch die Extension der Hintergliedmassen in der Regel nach ventral verlagert und Stufen zwischen L7 und dem Sakrum deutlicher dargestellt.

#### Schichtaufnahmen

Dieses technisch recht einfache Verfahren arbeitet nach dem Prinzip der Bewegungsunschärfe und erlaubt die überlagerungsfreie Darstellung einzelner Strukturen der Wirbelsäule. Dadurch können die Begrenzungen des Wirbelkanals, vor allem aber auch mineralisierte Bandstrukturen, verkalktes, prolabiertes Diskusmaterial, Frakturen und Knochenfragmente wesentlich besser dargestellt werden (Abb. 7).

#### KONTRASTUNTERSUCHUNGEN Myelographie

Es hat sich gezeigt, dass der Duraendsack im Gegensatz zu vielen Angaben in der Literatur meist nicht schon auf Höhe L7, sondern erst im Wirbelkanal des Sakrums endet. Da dies bei ca. 85 % aller Hunde der Fall ist, können mit der Myelographie auch Kompressionen und Verlagerungen des Duraendsackes im Bereich des Lumbosakralgelenkes dargestellt werden (Wheeler und Davies, 1985; Walla, 1986; Lang, 1988). Die Injektion des Kontrastmittels erfolgt subokzipital in einer Dosis von 0,3 ml/kg KGW (Iopamidol oder Iohexol, 180–240 mg Iod/ml). Um eine vollständige Füllung des Duraendsackes mit dem Kontrastmittel zu erreichen, muss der Hund in eine kraniokaudale Schräglage mit dem Rücken in Flexion gebracht werden. Vor allem bei Tieren mit

# DIE RÖNTGENUNTERSUCHUNG DER CAUDA EQUINA DES HUNDES

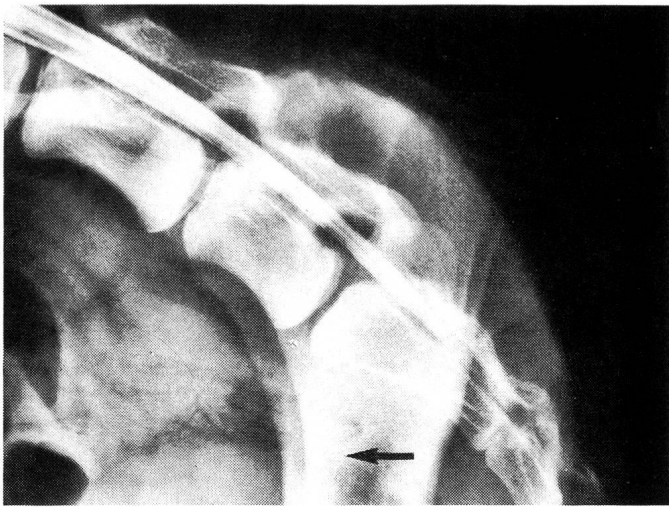


Abb. 1a

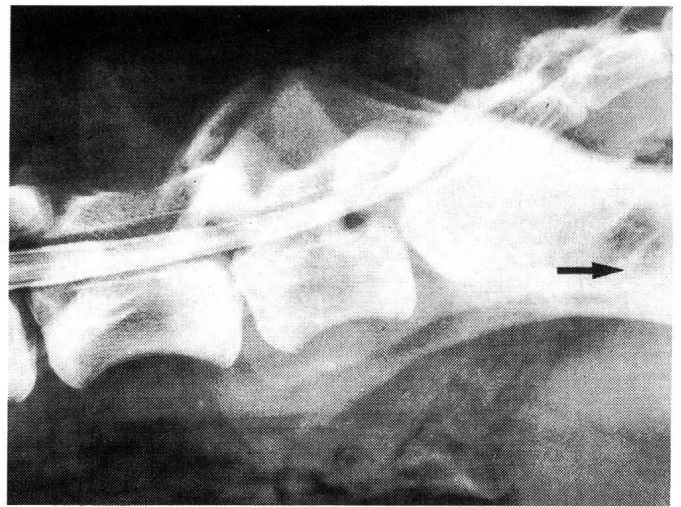


Abb. 1b

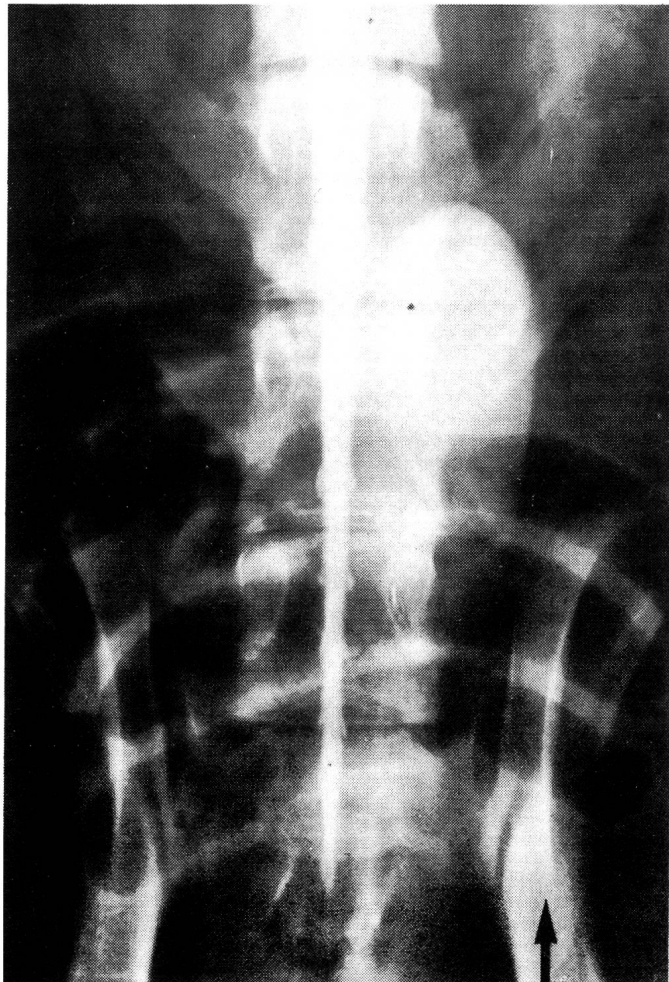


Abb. 1c

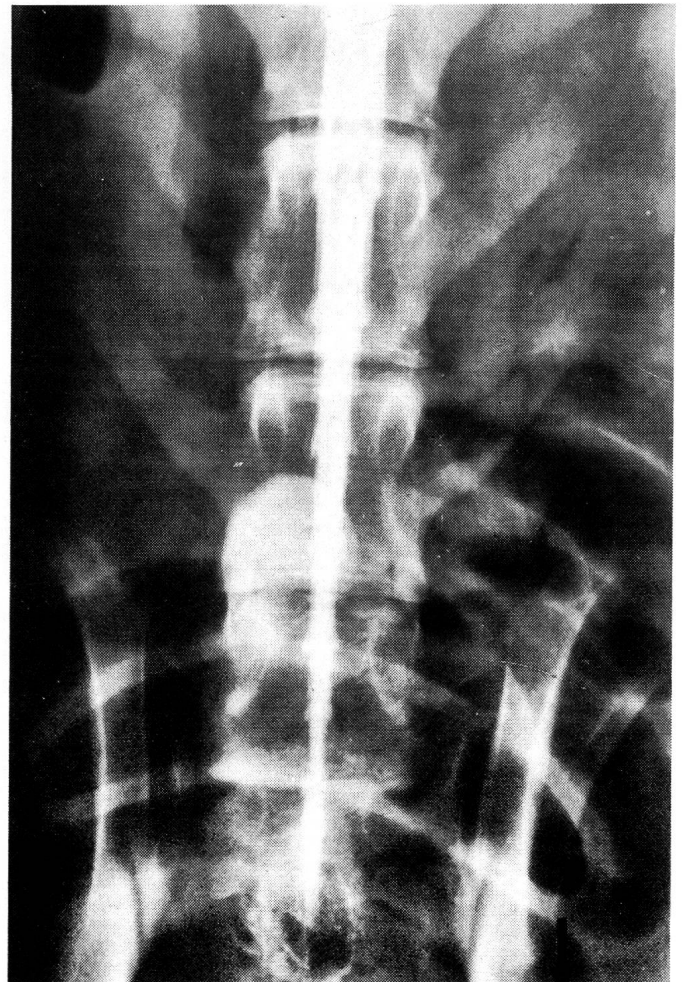


Abb. 1d

Abb. 1a—d: Laterale (a und b) und ventrodorsale (c und d) Aufnahmen eines normalen Lumbosakralgelenks. Myelographie mit Rücken in Flexion (a und c) und Extension (b und d). Die Form, Länge und Position der Kontrastmittelsäule ändert sich durch die Manipulation nicht.

Stenosen des Wirbelkanals und Kompression der Cauda equina wird die Darstellung des Duraendsackes durch die Flexion verbessert. Die Extension der Wirbelsäule verstärkt in den meisten Fällen die Kompression der Cauda equina (vergleiche klinische Symptome), bei gestreckter Wirbelsäule wird der Duraendsack daher oft nur mangelhaft oder überhaupt nicht dargestellt. Diese Dynamik kann für die Diagnose ausgenutzt werden: Erst nach Aufnahmen mit gebeugter Wirbelsäule wird die Wirbelsäule völlig gestreckt (bei grossen Hunden ca. 7 kg Zuggewicht an den Hintergliedmassen) und eine zweite Aufnahme angefertigt (Walla, 1986; Lang, 1988). Diese dynamische Untersuchung wird in Seiten- und Rückenlage durchgeführt. Bei normalen Tieren ändert

sich der Durchmesser oder die Länge des Duraendsackes während dieser Manipulation nicht oder nur sehr wenig (Abb. 1). Verlagerungen der Kontrastmittelsäule nach dorsal, ventral, links oder rechts und fokale Einengung der Kontrastmittelsäule weisen auf eine Kompression der Cauda equina hin. Eine Verlagerung der Kontrastmittelsäule nach dorsal und Kompression von ventral werden beim Diskusprolaps (Abb. 2), der Osteochondrose des Sakrums, Hypertrophie des Ligamentum longitudinale dorsale, aber auch andern raumfordernden Prozessen (reaktive Weichteilzubildungen, Hämatome, Tumoren) gesehen. Verlagerungen der Kontrastmittelsäule nach ventral mit Kompression von dorsal sind Hinweise auf eine Hypertrophie des Ligamentum flavum (Kompression durch Extension der Wirbelsäule verstärkt). Uni- oder bilaterale Kompression der Kontrastmittelsäule werden oft bei Instabilitäten mit massiven degenerativen – proliferativen Zubildungen im Wirbelkanal und in den Foramina intervertebralia gesehen (Abb. 3). Schwer zu interpretieren sind die Fälle mit nur sehr dünner Kontrastmittelsäule über dem Lumbosakralgelenk, sowie die 10–15 % der Tiere, bei denen der Dural sack auf Höhe L7 oder kranial davon endet. In diesen Fällen kann eine kombinierte Epidurographie – Diskographie eine wertvolle zusätzliche Untersuchungsmethode sein.

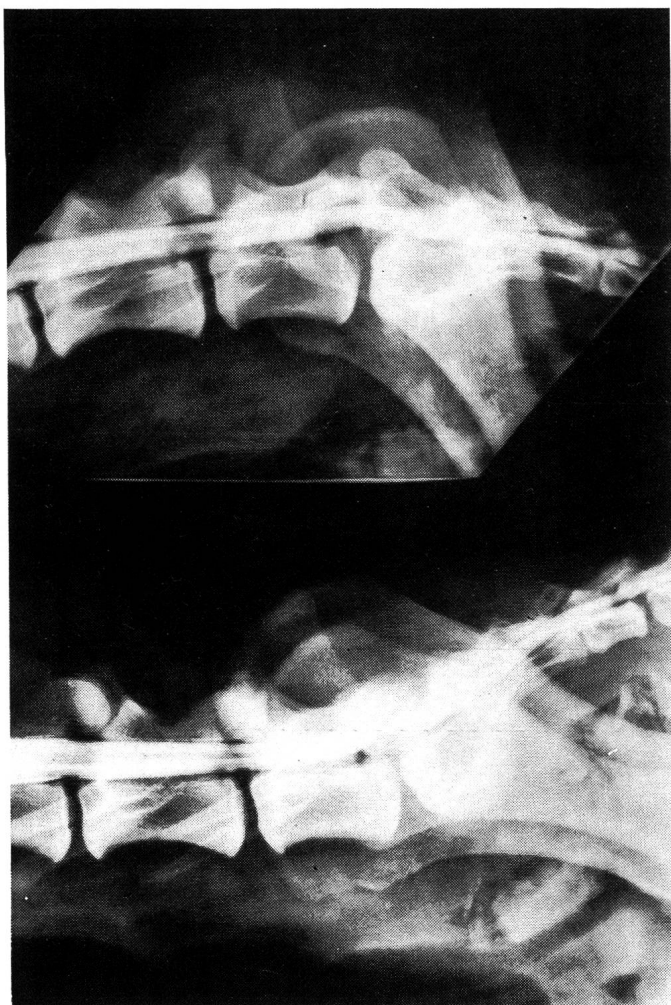


Abb. 2a

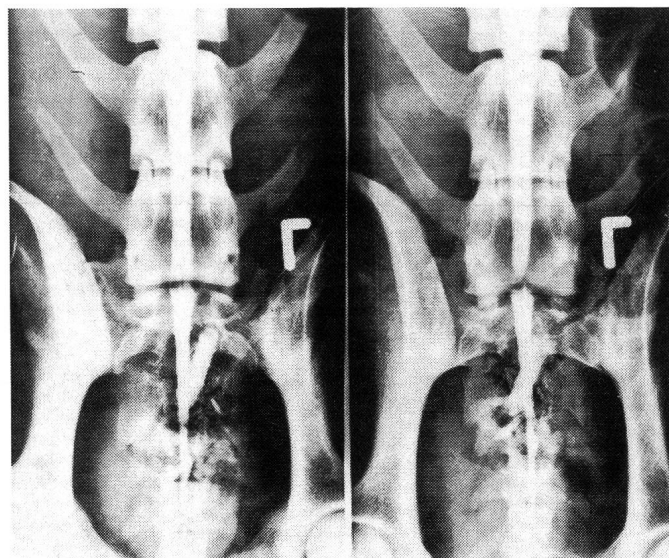


Abb. 2b

Abb. 2: Seitliche (a) und ventrodorsale (b) Aufnahmen in Flexion und Extension: Lumbosakraler Diskusprolaps bei einem fünfjährigen deutschen Schäferhund. In Flexion nur leichtgradige, in Extension deutlich verstärkte Kompression der Kontrastmittelsäule. Auf den ventrodorsalen Aufnahmen ist die Kontrastmittelsäule über dem lumbosakralen Zwischenwirbelspalt verbreitert. Keine spondylotischen Veränderungen.

## Epidurographie, Diskographie

Die einfachste Methode der Epidurographie und der lumbo-sakralen Diskographie besteht im Einführen einer Nadel (22 Gauge, 7–8 cm lang, mit Stilet) in das Foramen lumbo-sacrale, wobei die Nadel direkt durch das Ligamentum longitudinale dorsale und den Annulus fibrosus in die Bandscheibe eingeführt wird. Anschliessend wird das Kontrastmittel (Iopamidol oder Iohexol, in einer Konzentration von 200–300 mg Jod/ml) direkt in die Bandscheibe injiziert. Bei einer normalen Bandscheibe kann höchstens

0,5 ml Kontrastmittel injiziert werden. Bei rupturiertem Annulus fibrosus kann eine wesentlich grössere Menge ohne Widerstand injiziert werden. Danach wird die Nadel in den Wirbelkanal zurückgezogen und ca. 5 ml des gleichen Kontrastmittels injiziert. Nach dem Zurückziehen der Nadel werden seitliche und ventrodorsale Aufnahmen angefertigt. Die Epidurographie zeigt die Platzverhältnisse im Wirbelkanal (*Hathcock et al., 1988*), wobei das oft reichlich vorhandene Fett zu Artefakten führen kann. Derartige Artefakte und die Überlagerung verschiedener Strukturen erschweren die Interpretation. Die kombinierte Epiduro-

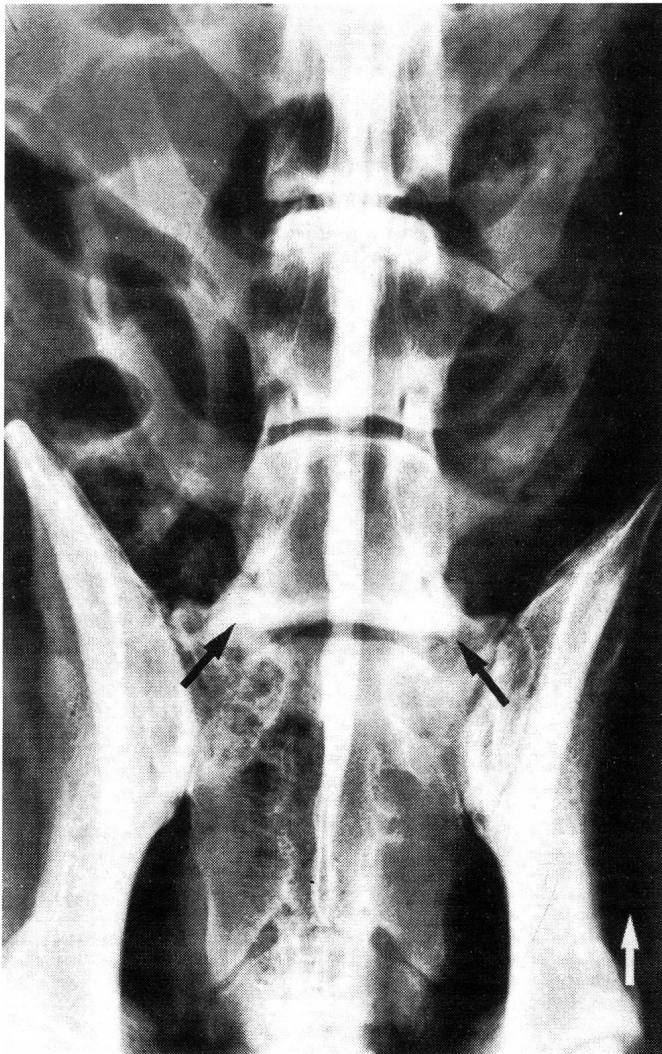


Abb. 3a

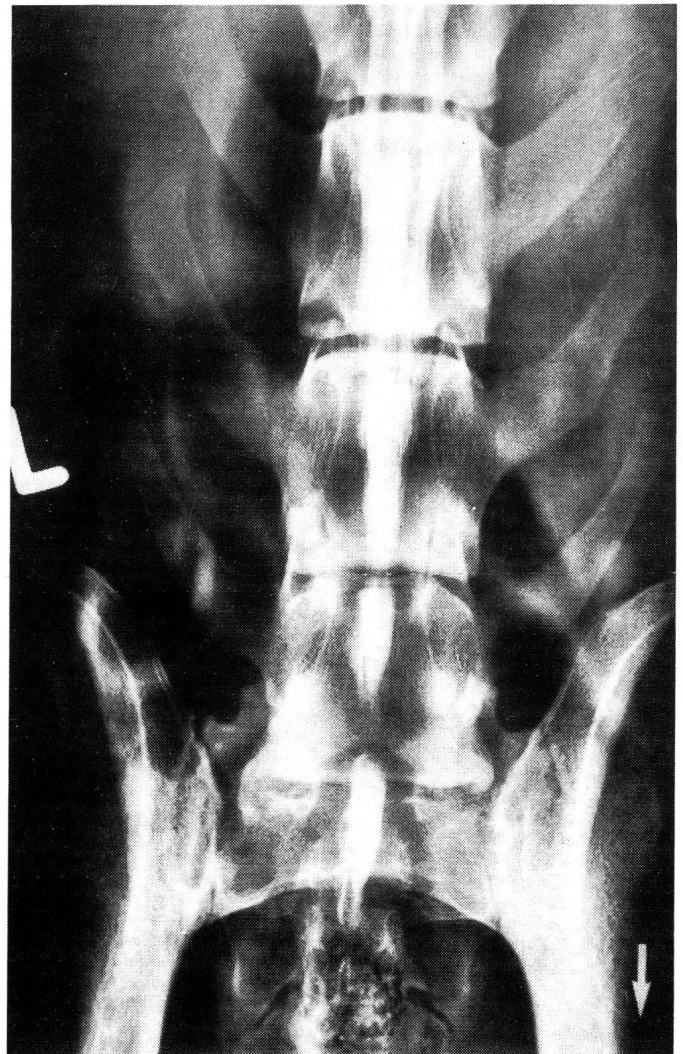

Abb. 3b

Abb. 3: Ventrodorsale Aufnahme in Flexion (a) und Extension (b): Normale Kontrastmittelsäule in Flexion, in Extension ausgeprägte bilaterale Kompression auf Höhe des Lumbosakralgelenks (neunjähriger deutscher Schäferhund). Spondylotische Veränderungen an der lateralen Kante der kaudalen Wirbeldeckplatte von L7, die auf eine Stenose der Foramina hinweisen (Pfeile). Intraoperativ wurde eine bindegewebige Einschnürung der Cauda equina gefunden.

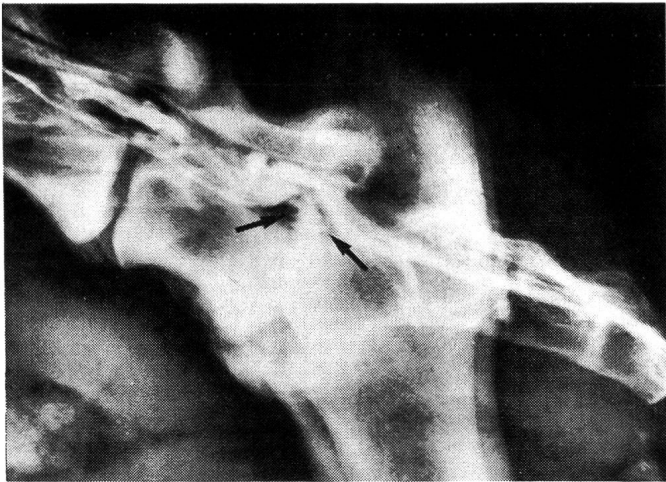

Abb. 4: Kombinierte Epidurographie-Diskographie bei einem Riesenschnauzer, bei dem der Duraendsack auf Höhe des L7 endete. Hansen Typ 1 Diskusprolaps. Verengter Zwischenwirbelspalt mit stark sklerosierten Wirbeldeckplatten L7–S1, ventrale Spondylose. Durch die prolabierte Bandscheibe (Pfeile) nach dorsal verlagerte und stark komprimierte Kontrastmittelsäule.

graphie – Diskographie eignet sich aber gut, die lumbosakrale Bandscheibe darzustellen (Abb. 4).

### Sinusvenographie

Die Sinusvenographie kann auf verschiedene Art und Weise durchgeführt werden (Mc Neel und Morgan, 1978; Blewins, 1980; Koblik und Suter, 1983). Die einfachste Möglichkeit, das ventral im Wirbelkanal liegende Venengeflecht darzustellen, besteht in der Einführung einer Nadel in einen Wirbelkörper eines möglichst weit kranial liegenden Schwanzwirbels. Nach dem Platzieren der Nadel in den Wirbelkörper wird das Abdomen durch ein Band komprimiert, um einen Abfluss des Kontrastmittels über die Vena cava caudalis zu verhindern. Anschliessend wird das Kontrastmittel (die meisten wasserlöslichen Kontrastmittel mit einer Konzentration über 300 mg Jod/ml sind geeignet) injiziert und seitliche sowie ventrodorsale Aufnahmen angefertigt. Beurteilt werden die Lage des Venengeflechts, der Durchmesser der Gefässe und der Fluss des Kontrastmittels im Bereich des Lumbosakralgelenkes. Behinderung des Flusses, Verlagerung des Venengeflechts nach dorsal und Kompression der Venen weisen auf stenosierende Prozesse (z. B. Diskusprolaps) hin. Allerdings hat sich diese Methode beim Tier wegen der oft geringen Aussagekraft und der vielen Artefaktmöglichkeiten nicht

durchgesetzt. Beim Menschen war die Sinusvenographie (über Venenkatheter) vor allem vor der Einführung der Computertomographie in der Diagnostik lumbaler Diskopathien eine verbreitete Methode.

### COMPUTERTOMOGRAPHIE

Die Computertomographie eignet sich auch beim Tier hervorragend zur Darstellung der Platzverhältnisse im Wirbelkanal. Der Querschnitt des Wirbelkanals kann dabei mit grosser Genauigkeit direkt dargestellt und ausgemessen werden. Durch die Möglichkeiten des Rechners kann aber auch jede andere Struktur (Bandscheibe, Foramina) und Ebene (z. B. Längsschnitte) rekonstruiert und dargestellt werden. Die Aussagekraft einer Computertomographie kann durch eine Myelographie oder intravenöse Kontrastmittelinjektion noch erhöht werden.

Ein modernes bildgebendes System, das nicht mit ionisierenden Strahlen, sondern mit elektromagnetischen Wellen arbeitet, ist die Kernspintomographie. Die Methode wird vorwiegend und mit grossem Erfolg in der Neuroradiologie eingesetzt. Wegen der hohen Kosten und der geringen Verfügbarkeit werden diese Geräte allerdings auch in Zukunft in der Tiermedizin nur ausnahmsweise eingesetzt werden können.

### ERKRANKUNGEN

#### Missbildungen und Entwicklungsstörungen

- Lumbosakrale Übergangswirbel (z. B. Sakralisation von L7) sind häufig. Bei einer nur einseitigen Missbildung kann die Wirbelsäulenachse auf eine Seite gebrochen und das Becken um die Längsachse rotiert sein (Abb. 5; VD-Aufnahme). Die daraus resultierenden Gehstörungen haben meist mechanische und nicht neurologische Ursachen.
- Dysraphien der Wirbelsäule wie Spina bifida sind selten und werden am besten mit einer ventrodorsalen Aufnahme dargestellt. Okkulte Formen ohne neurologische Symptome kommen vor.
- Ein verengter (stenotischer) Wirbelkanal wird ab und zu bei Zwergrassen, häufiger bei grossen Hunderassen, vor allem Deutschem Schäferhund, beobachtet (Abb. 6). Am häufigsten ist das Foramen vertebrale craniale von L7 betroffen (zu geringer ventrodorsaler Durchmesser). Da klinische Symptome nur selten bei Jungtieren auftreten, ist eine Unterscheidung zwischen kongenitalen und erworbenen, degenerativen Stenosen oft nicht möglich.
- Lumbosakrale Instabilitäten können vor allem bei grossen Hunderassen beobachtet werden. Das Sa-

krum und damit der Wirbelkanal ist im Vergleich zu L7 nach ventral verschoben (Abb. 6). Diese Stufe wird durch eine Extension der Wirbelsäule verstärkt (ver-

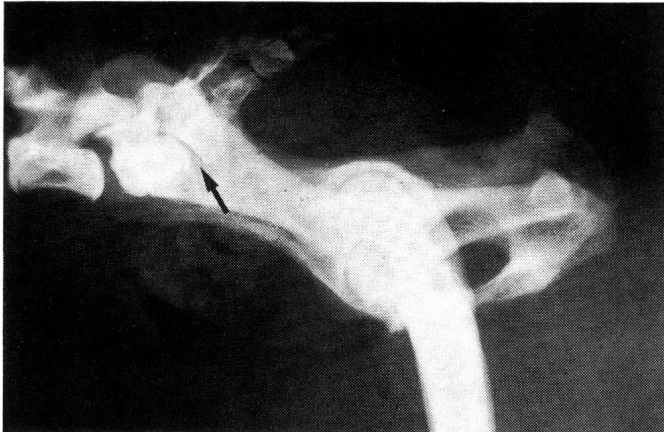


Abb. 5a

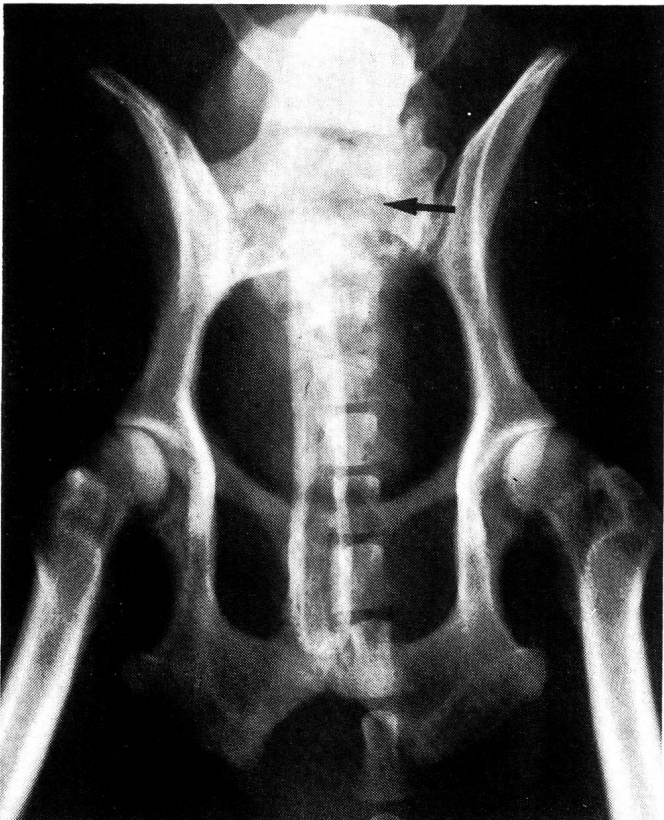


Abb. 5b

Abb. 5a + 5b: Seitliche (a) und ventrodorsale (b) Aufnahme. Lumbosakrale Übergangswirbel. Offener Zwischenwirbelspalt zwischen S1 und S2 (Pfeile). Die Wirbelsäulenachse ist gebrochen (Abb. b), das Becken um die Längsachse rotiert.

gleiche klinische Symptomatik). Die klinische Signifikanz einer derartigen Beobachtung ist allerdings nicht immer eindeutig, da auch klinisch normale Hunde nicht selten Instabilitäten des Lumbosakralgelenks zeigen.

- Osteochondrosen der Sakrumdeckplatte sind vor allem beim Deutschen Schäferhund zu einem recht hohen Prozentsatz für Cauda equina Kompressionen verantwortlich. Die Sakrumdeckplatte ist dorsal abgekrümmt und sklerosiert. Ein oft vollständig abgelöstes Knochenfragment im ventralen Wirbelkanal und reaktive Veränderungen der Weichteile sind verantwortlich für die Kompression der Cauda equina (Abb. 7). Die Veränderung ist meistens einseitig und führt im Alter ab etwa 2–3 Jahren zu neurologischen Symptomen.

### Degenerative Veränderungen

- Diskopathie: Der Zwischenwirbelspalt und die Foramina intervertebralia L7-Sakrum sind wegen der Überlagerung durch das Becken und die Lumbosakralgelenke oft nur schwer beurteilbar (besonders die Dichte). Ein verengter Intervertebralspalt und Sklerosierung der Sakrumendplatte sind Hinweise auf einen Diskusprolaps (im Lumbosakralgelenk häufig Hansen Typ II Protrusionen). In Extension ist nicht

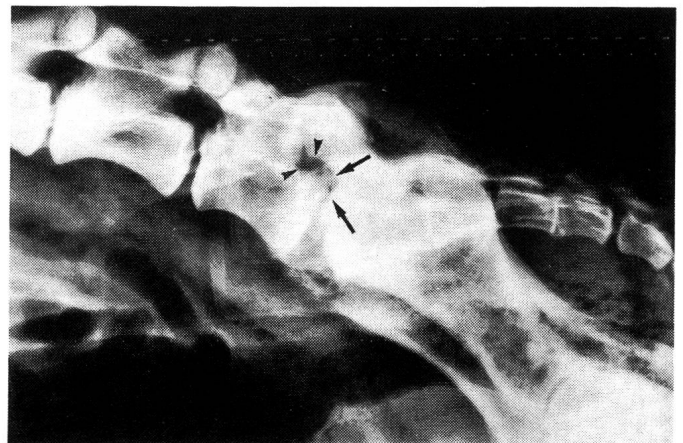


Abb. 6: Seitliche Aufnahme: Komplexe lumbosakrale Spondylopathie bei einem neunjährigen Deutschen Schäferhund. Stenosierte Foramina vertebrale cranialia von L7, ausgeprägte ventrale Verlagerung des Sakrums: der sakrale Wirbelkanal liegt auf der Höhe der dorsalen Kante der kaudalen Wirbeldeckplatte von L7 (Pfeile). Die Foramina intervertebralia sind verengt (Pfeilspitzen). Degenerative Veränderungen an den ventralen und dorsalen Wirbelkanten.



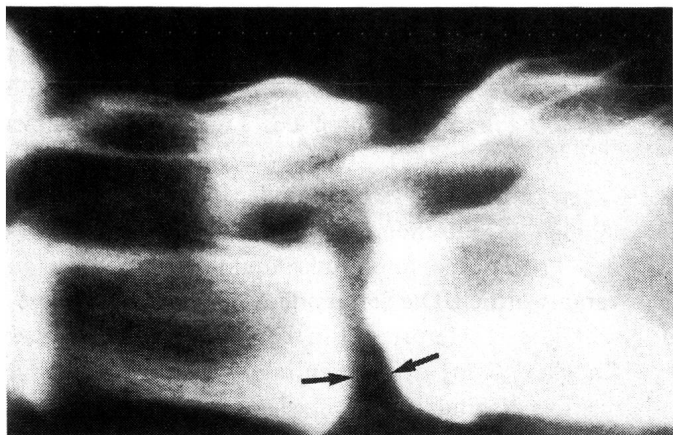


Abb. 7: Seitliche Schichtaufnahme: Im Wirbelkanal dieses vierjährigen Deutschen Schäferhundes kann ein isoliertes Knochenfragment, das zu einer Kompression der Cauda equina geführt hat, beobachtet werden (möglicherweise alte Osteochondrose). Die Aufhellung (Vakuumphänomen) im Zwischenwirbelspalt (Pfeile) ist ein Zeichen einer Diskopathie.

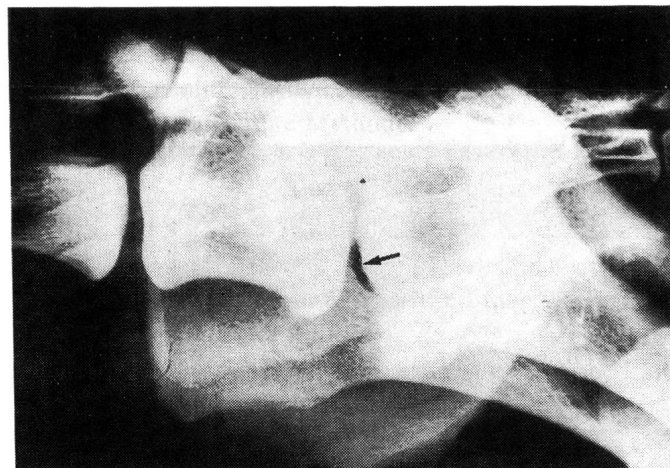


Abb. 8: Seitliche Aufnahme eines zweijährigen Deutschen Schäferhundes mit einem Diskusprolaps. Der Zwischenwirbelspalt ist verengt, die Wirbeldeckplatten von L7 und S1 sind sklerosiert. Das Vakuumphänomen ist ebenfalls ein Zeichen einer Diskopathie (Extrusion oder Nekrose).

selten ein sogenanntes Vakuumphänomen, eine kleine, fokale und gut umschriebene Aufhellung im Zwischenwirbelspalt sichtbar (Abb. 8), was ebenfalls auf einen nekrotischen oder extrudierten Nucleus pulposus hinweist (Resnick et al., 1981).

- Spondylosis deformans: Spondylosen des Lumbosakralgelenkes sind häufig (Abb. 4, 6, 9, 11, 13, 14). Ventrale Spondylosen sind klinisch meist bedeutungslos. Spondylotische Veränderungen, die lateral bis auf die Höhe der Foramina intervertebralia reichen und die auf der ventrodorsalen Aufnahme als osteophytäre Veränderungen lateral der kaudalen Endplatte von L7 zu sehen sind, können jedoch Hinweise auf eine Stenose der Foramina intervertebralia sein (Abb. 6, 9).
- Arthrotisch veränderte und hypertrophierte kleine Wirbelgelenke können die Foramina einengen und zu einer Kompression der Nervenwurzeln führen.
- Mineralisation und Hypertrophie der Bandstrukturen sind andere degenerative Veränderungen, die im Zusammenhang mit Instabilitäten und Diskopathien beobachtet werden können. Derartige Reaktionen der Weichteile sind ausser mit Kontrastuntersuchungen nur darzustellen, wenn sie verkalkt sind. Schichtaufnahmen leisten dabei gute Dienste. Zusammen mit Hypertrophie der kleinen Wirbelgelenke können sie zu erheblichen Stenosen des Wirbelkanals führen.

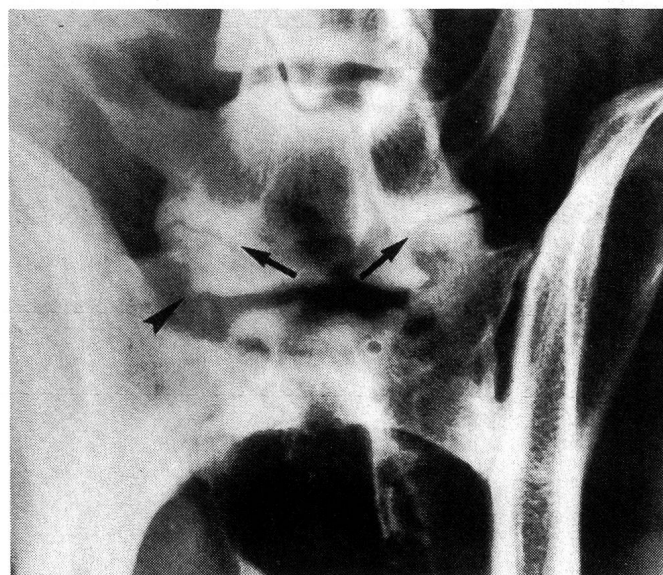


Abb. 9: Ventrodorsale Schrägaufnahme des gleichen Hundes wie in Abb. 8. Die kleinen Wirbelgelenke zwischen L7 und S1 sind im Gegensatz zu den kranial davon liegenden Gelenken quergestellt und arthrotisch verändert (Pfeile). Die rechte laterale Kante der kaudalen Wirbeldeckplatte von L7 trägt ebenfalls einen Osteophyt (Pfeilspitze). Der Zwischenwirbelspalt des Lumbosakralgelenks ist kollabiert.

## Entzündliche Veränderungen

Ein verengter Zwischenwirbelspalt, lytische Herde in den Wirbeldeckplatten, die bei längerdauernder Erkrankung durch sklerotische Zonen vom normalen Knochen abgegrenzt sind, und je nach Dauer der Erkrankung unregelmässige, schlecht strukturierte und unscharf begrenzte proliferative Zubildungen ventral und lateral des Intervertebralspaltens sind typische Veränderungen einer Diskospondylitis (Abb. 10). Das Lumbosakralgelenk ist eine Prä-dilektionsstelle für Diskospondylitiden.

## Frakturen, Luxationen und Kombinationen

Tiere mit einer Traumaanamnese werden ohne Sedation untersucht. Diagnostische Probleme sind bei Frakturen und Luxationen nicht zu erwarten (Abb. 11). Häufig handelt es sich um Schrägfrakturen durch den kaudalen Teil des Wirbelkörpers von L7 mit gleichzeitiger oft beträchtlicher Dislokation des Frakturfragments und des Sakrums nach ventral.

## Tumoren

Primäre Knochentumoren sind relativ selten. Sie präsentieren sich als schlecht abgrenzbare, vorwiegend lytische Herde in einem einzelnen Wirbel. Bei grösseren Tumoren sind die Konturen des betroffenen Wirbels verändert. Kno-

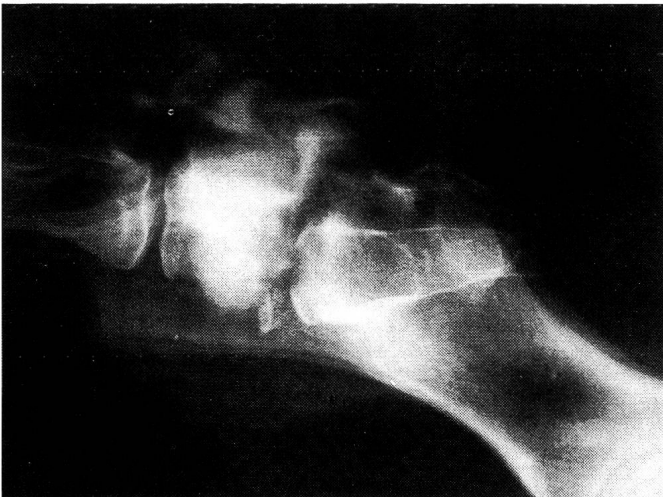


Abb. 10: Fraktur und sekundäre Diskospondylitis L7–S1 bei einem acht Monate alten Deutschen Schäferhund. L7 ist verkürzt, das Sakrum nach ventral verlagert. Lytische Herde in den Wirbeldeckplatten von L7 und S1 mit massiver Sklerose des Wirbelkörpers von L7. Ventral davon liegt ein abgesprengtes Knochenfragment. Beginnende periostale Reaktion.

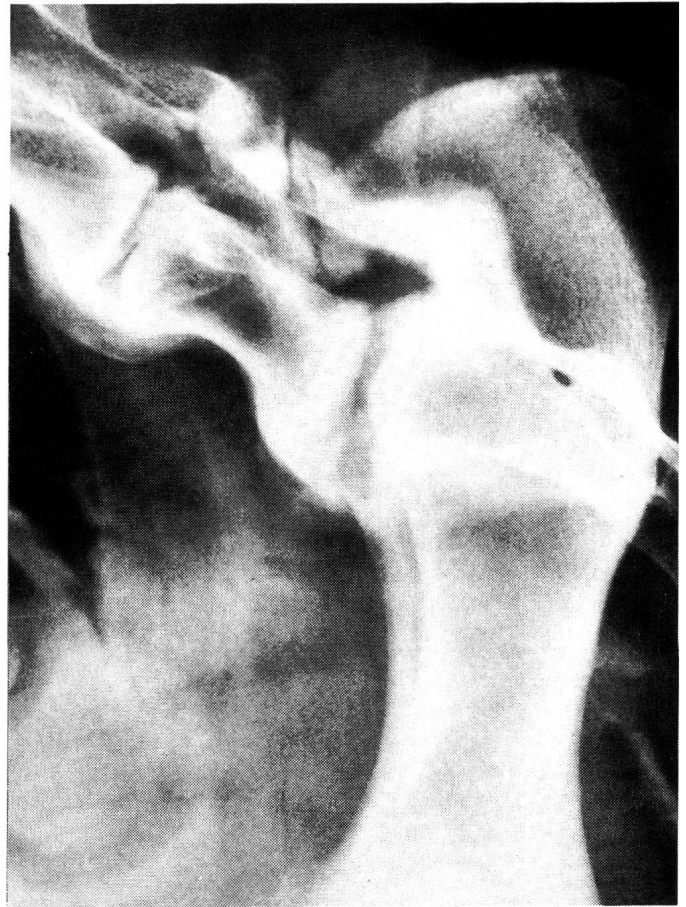

Abb. 11: Seitliche Aufnahme in Flexion: Fraktur L7. Der Frakturspalt führt schräg durch das Wirbeldach und die Bogenwurzeln. Leichte Verschiebung des Sakrums nach dorsal. Die spondylotischen Veränderungen sind ein Zufallsbefund.

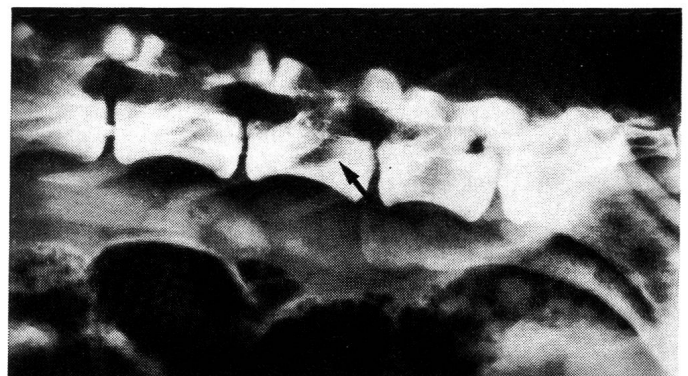

Abb. 12: Rhabdomyosarkom bei einem zweijährigen Deutschen Schäferhund. Der Tumor zeigt sich als grosser lytischer Herd im Wirbelkörper, in der Bogenwurzel und im Wirbeldach des L6. Keine sklerotischen Veränderungen, Form und Konturen des Wirbelkörpers sind normal.

chenmetastasen sind ebenfalls vorwiegend lytisch (Abb. 12), können jedoch auch proliferativ sein. Spezielle Beachtung ist der ventralen Wirbelkontur von L6 und L7 und den darunterliegenden Lymphknoten zu schenken. Prostata- und Blasenhalskarzinome, aber auch andere Tumoren des kaudalen Abdomens, des Beckenkanals und des perinealen Bereichs können in diesen Lymphknoten Metastasen bilden. Vermehrung der Weichteile, aufgerauhte ventrale Wirbelkonturen (und Innenseite der Darmbeinsäulen) und schlecht begrenzte, schlecht mineralisierte proliferative Veränderungen entlang der Wirbelkontur sind Zeichen von Tumormetastasen (Abb. 13). Nervenwurzeltumoren wie Schwannome und Neurofibrome sind selten. Noch seltener führen sie zu einer Vergrößerung eines Foramen intervertebrale. Am besten können sie mit einer Myelographie erfasst werden.

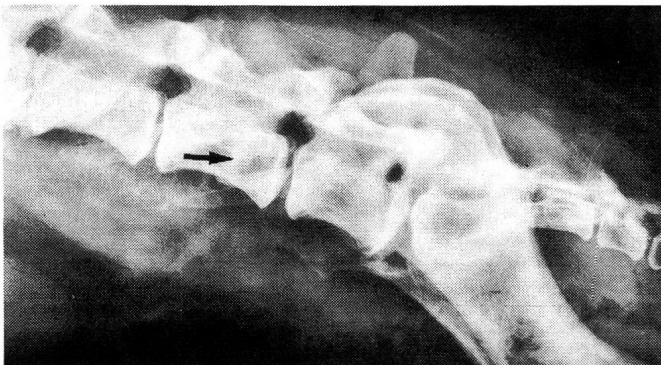


Abb. 13: Metastasen eines Mammakarzinoms. Verkalkte Weichteilzubildung ventral der Wirbelkörper L5, 6 und 7. Der von einem feinen sklerotischen Saum abgegrenzte lytische Herd im Wirbelkörper von L6 stellt eine Metastase des gleichen Tumors dar.

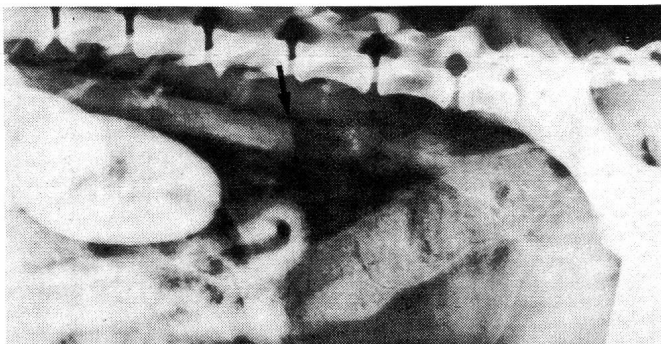

Abb. 14: Aortenthrombose (Pfeil) unbekannter Aetiologie bei einem zehnjährigen Pudel, dargestellt mit einer nicht selektiven Angiographie. Das Kontrastmittel wurde in die Vena cephalica antebrachii injiziert, die Aufnahme acht Sekunden nach Ende der Injektion angefertigt.

### Vaskuläre Störungen

Rückenmarksinfarkte des Sakralmarks kommen nur ganz selten vor und sind mit keiner röntgenologischen Untersuchungsmethode erfassbar.

Thromboembolien der kaudalen Aorta, der Bifurkation und der Iliakalarterien können zu Symptomen führen, die einer Cauda equina Kompression ähnlich sind (Abb. 14). Sie kommen bei Hund und Katze vor. Bei der Katze sind sie meistens die Folge einer dilatativen Kardiomyopathie. Die Diagnose kann durch eine Angiographie (nicht selektive Angiographie meist ausreichend) gesichert werden.

### Weichteilveränderungen

Die Beurteilung der Weichteile ist nicht nur beim Verdacht eines Tumors wichtig (siehe Abb. 13). Megakolon und Blasenlähmungen mit sekundärer Zystitis können die Folge einer Cauda equina Kompression sein und sind prognostisch wichtige Befunde.

### LITERATUR

Barber D. L., Oliver J. E., Mayhew J. G. (1987): Neuroradiography. Kapitel in Olivers «Veterinary Neurologie». W. B. Saunders Company, Philadelphia. 65–110. — Berzon J. L., Dueland R. (1979): Cauda equina syndrome: pathophysiology and report of seven cases. *J. Am. Anim. Hosp. Assoc.* 15, 635–643. — Betts C. W., Kneller S. K., Skelton J. A. (1976): An unusual case of traumatic spondylolisthesis in a red bone hound: Diagnosis and therapy. *J. Am. Anim. Hosp. Assoc.* 21, 50–54. — Biery D. N. (1980): Radiographic evaluation of selected diseases in the dog and cat spine. *Comp. Cont. Ed.* 2, 674–680. — Blevins W. E. (1980): Transosseous vertebral venography: A diagnostic aid in lumbosacral disease. *Vet. Radiol.* 21, 50–54. — Hathcock J. T., Pechman R. D., Dillon A. R., Knecht C. D., Braund K. G. (1988): Comparison of three radiographic contrast procedures in the evaluation of the canine lumbosacral spinal canal. *Vet. Radiol.* 29, 4–15. — Jaggy A., Lang J., Schawalder P. (1987): Cauda equina-Syndrom beim Hund. *Schweiz. Arch. Tierheilk.* 129, 171–192. — Koblik P. D., Suter P. F. (1981): Lumbosacral sinus venography via transjugular catheterization in the dog. *Vet. Radiol.* 22, 69–77. — Lang J. (1987): Neuroradiologie. Kapitel in Vandeveld/Fankhausers «Einführung in die veterinärmedizinische Neurologie». Paul Pareys Studentexte 57. 68–110. — Lang J. (1988): Flexion-extension myelography of the canine cauda equina. *Vet. Radiol.* 29, 242–257. — Lenehan T. M. (1983): Canine cauda equina syndrome. *Comp. cont. Ed.* 5, 941–950. — Mc Neel S. V.

*Morgan J. P.* (1978): Intraosseous vertebral venography: A technic for examination of the canine lumbosacral junction. *Vet. Radiol.* 19, 168–175. — *Morgan J. P., Atilola M., Baily C. S.* (1987): Vertebral canal and spinal cord mensuration: A comparative study of its effect on lumbosacral myelography in the Dachshund and German Shepherd Dog. *JAVMA* 191, 951–957. — *Oliver J. E., Selcer R. R., Simpson S.* (1978): Cauda equina compression from lumbosacral malarticulation and malformation in the dog. *JAVMA.* 173, 207–214. — *Parker A. J., Park R. D., Byerly C. S., Stowater J. L.* (1973): Spina bifida with protrusion of spinal cord tissue in the dog. *JAVMA.* 163, 158–160. — *Resnick D., Niwayama G., Guerra J., Vint V., Usselman J.* (1981): Spinal vacuum phenomena: Anatomical study and review. *Radiology.* 139, 341–348. — *Schulman A. J., Lippincott Ch. L.* (1988): Canine cauda equina syndrome. *Comp Cont. Ed.* 10, 835–844. — *Slocum B., Rudy R. L.* (1975): Fractures of the seventh lumbar vertebra in the dog. *J. Am. Anim. Hosp. Assoc.* 11, 167–174. — *Tarvin G., Prata R. G.* (1980): Lumbosacral stenosis in dogs. *JAVMA.* 177, 154–159. — *Walla L.* (1986): Die Kompression der Cauda equina beim Hund. *Kleintierpraxis.* 31, 315–322. — *Wheeler S. J., Davies J. V.* (1985): Iohexol myelography in the dog and cat: A series of hundred cases, and a comparison with metrizamide and iopamidol. *J. Small Anim. Pract.* 26, 247–256. — *Wright J. A.* (1980): Spondylosis deformans of the lumbosacral joint in dogs. *J. Small Anim. Pract.* 21, 45–58.

### L'examen radiologique de la Cauda equina du chien

Ce travail donne un aperçu de l'examen radiologique de la Cauda equina du chien. L'auteur aborde la technique de

prises de vue et l'interprétation de radiographies de la colonne vertébrale en position normale puis de flexion et d'extension.

L'utilisation des produits de contraste et la technique de tomographie, leur importance dans le diagnostic ainsi que leurs limites sont étudiées. Les différentes maladies qui conduisent à une compression de la Cauda equina et leur apparence radiologique sont également décrites et illustrées.

### Analisi radiologiche della cauda equina del cane

Questo lavoro riassume le analisi radiologiche sulla cauda equina del cane. Tecnica radiografica, interpretazione di radiografie scattate a vuoto, radiografie della colonna vertebrale in flessione e estensione, radiografie a strati e analisi con liquido di contrasto vengono discussi considerando la loro importanza e i loro limiti nella diagnostica. Le malattie specifiche che possono provocare una compressione della cauda equina vengono descritte e documentate fotograficamente.

Adresse: Dr. med. vet. Johann Lang  
Klinik für kleine Haustiere  
Länggasstrasse 128  
3012 Bern

Dr. med. vet. André Jaggy  
zurzeit Resident an der Vet. School  
University of Georgia, in Athens

Manuskripteingang: 7. April 1989

**Warum nicht gleich die bessere Lösung?  
RAYMASTER-Röntgengeräte**



**furrer RÖNTGENTECHNIK**  
Büelmatt 12 · 6204 Sempach · 041 - 99 21 20