

Weitere Fälle von *Capillaria Hepatica* in der Schweiz

Autor(en): **Brander, P. / Frischknecht, R. / Denzler, T.**

Objektyp: **Article**

Zeitschrift: **Schweizer Archiv für Tierheilkunde SAT : die Fachzeitschrift für Tierärztinnen und Tierärzte = Archives Suisses de Médecine Vétérinaire ASMV : la revue professionnelle des vétérinaires**

Band (Jahr): **133 (1991)**

Heft 6

PDF erstellt am: **21.07.2024**

Persistenter Link: <https://doi.org/10.5169/seals-590914>

Nutzungsbedingungen

Die ETH-Bibliothek ist Anbieterin der digitalisierten Zeitschriften. Sie besitzt keine Urheberrechte an den Inhalten der Zeitschriften. Die Rechte liegen in der Regel bei den Herausgebern.

Die auf der Plattform e-periodica veröffentlichten Dokumente stehen für nicht-kommerzielle Zwecke in Lehre und Forschung sowie für die private Nutzung frei zur Verfügung. Einzelne Dateien oder Ausdrucke aus diesem Angebot können zusammen mit diesen Nutzungsbedingungen und den korrekten Herkunftsbezeichnungen weitergegeben werden.

Das Veröffentlichen von Bildern in Print- und Online-Publikationen ist nur mit vorheriger Genehmigung der Rechteinhaber erlaubt. Die systematische Speicherung von Teilen des elektronischen Angebots auf anderen Servern bedarf ebenfalls des schriftlichen Einverständnisses der Rechteinhaber.

Haftungsausschluss

Alle Angaben erfolgen ohne Gewähr für Vollständigkeit oder Richtigkeit. Es wird keine Haftung übernommen für Schäden durch die Verwendung von Informationen aus diesem Online-Angebot oder durch das Fehlen von Informationen. Dies gilt auch für Inhalte Dritter, die über dieses Angebot zugänglich sind.

WEITERE FÄLLE VON *CAPILLARIA HEPATICA* IN DER SCHWEIZ

P. BRANDER, R. FRISCHKNECHT, T. DENZLER, M. HENZI

In der Schweiz wurde zum ersten Mal eine Infektion mit *Capillaria hepatica* (*C. hepatica*) bei einem Hund und einem Igel beschrieben (Brander et al., 1990). Auch beim Kind wurde eine *C. hepatica*-Infektion beobachtet (Berger et al., 1990). In der Zwischenzeit (Mitte bis Ende 1989) konnten an unserem Institut noch drei zusätzliche Fälle von *C. hepatica*-Infektionen diagnostiziert werden, und zwar bei einem Hund, einem Kaninchen und einem Igel.

Ein 3 Monate alter weiblicher Laufhund erkrankte an Husten, Schnupfen und Tetraparese, die sich später zu progressiver Tetraplegie mit Myoklonien und Koma entwickelte, so dass der Hund eingeschläfert werden musste. Die immunhistochemische Untersuchung bestätigte die Verdachtsdiagnose einer Staupinfektion. Bei der Sektion fiel die Leber schon makroskopisch auf: sie wies multiple, weisse, geschlängelte, bis zirka 5 mm lange Veränderungen subkapsulär, aber auch tiefer im Parenchym auf (Abb. 1a–1c). Histologisch entsprachen diese Bezirke den teilweise verkalkten Bohrgängen der adulten Parasiten und/oder Herden mit Eipaketen. Zahlreiche angeschnittene Parasiten mit Eiern waren vor allem an der Leberoberfläche erkennbar (Abb. 1d, 1e). An verschiedenen Stellen im Parenchym waren Herdchen mit den für *C. hepatica* typischen Eipaketen, leichter entzündlicher Abwehr und dystrophischen Verkalkungen erkennbar.

Ein weiterer Befund von einer *C. hepatica*-Infektion wurde bei einem jungen Kaninchen erhoben, das an infektiöser nekrotisierender Hepatitis (INH) erkrankt war. Makroskopisch und histologisch herrschten in diesem Fall die für die INH typischen Leberveränderungen vor. Neben mehreren Herden mit Eipaketen war eine Stelle mit einem angeschnittenen adulten Parasiten vorhanden.

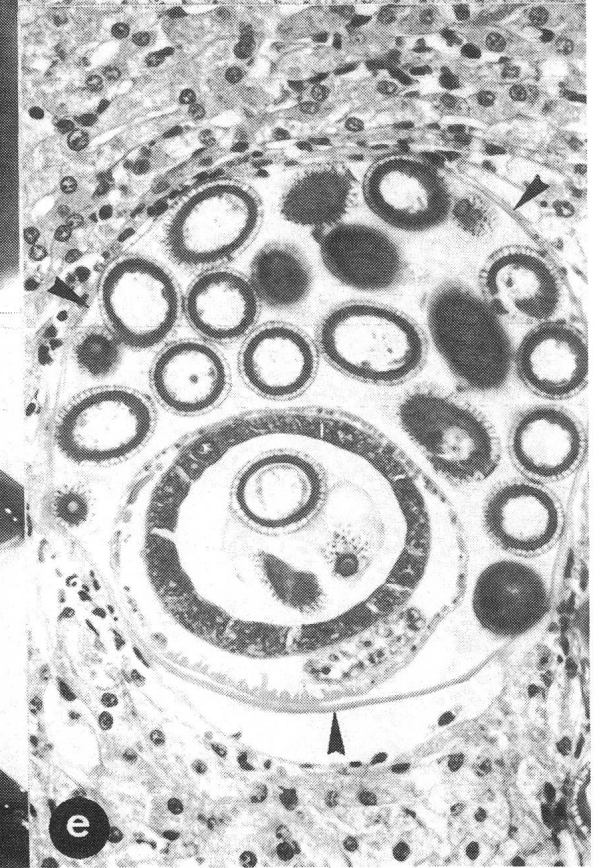
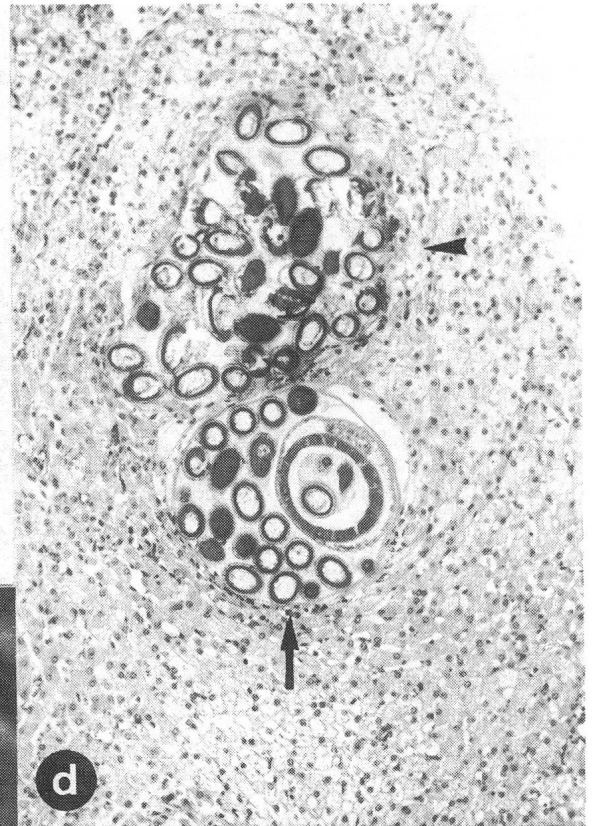
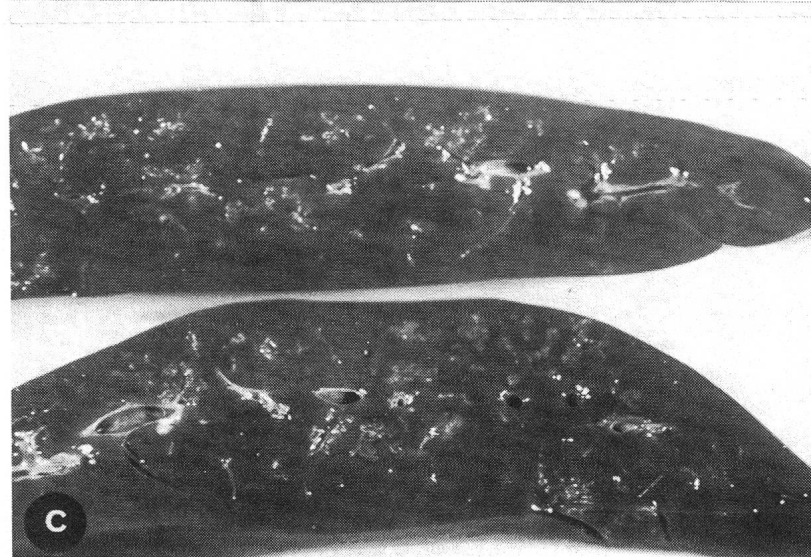
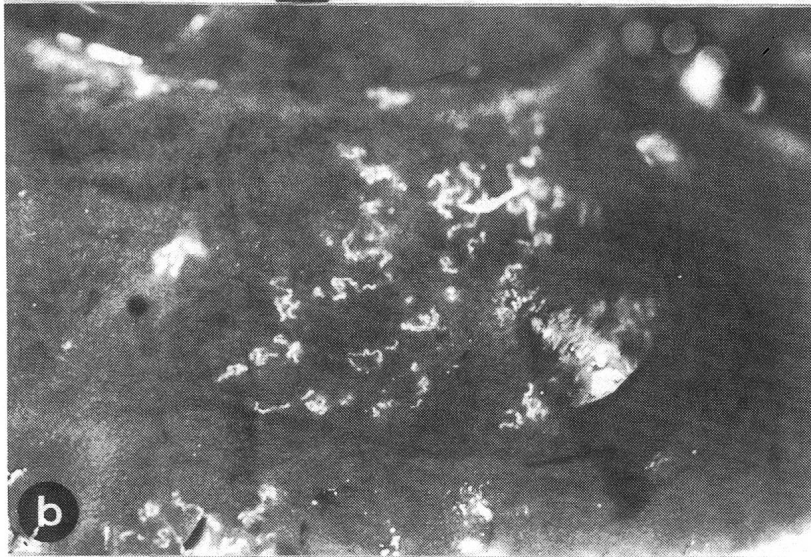

Beim Igel handelte es sich um ein juveniles Tier, das an hochgradiger verminöser Bronchopneumonie (*Crenosoma striatum*) und gastroenteraler Endoparasitose (*Brachylaemus erinacei*, *Capillaria erinacei*) erkrankt war. Zusätzlich zu den obengenannten Parasiten war ein mittelgradiger Befall mit *C. hepatica* in der Leber vorhanden.

In unserer ersten Arbeit (Brander et al., 1990) wurde in der Diskussion erwähnt, dass es sich beim plötzlichen Auftreten

von drei Fällen von *C. hepatica*-Infektionen bei Hund, Igel und Mensch wahrscheinlich um einen Zufall handelte. Die Tatsache, dass nun im gleichen Jahr drei weitere Fälle diagnostiziert wurden, lässt nicht mehr unbedingt an Zufall denken.

C. hepatica ist ein weltweit verbreiteter Parasit bei Lagomorphen (Kaninchen, Hase) und Nagern (Maus, Ratte) (Boch und Supperer, 1983; Mehlhorn et al., 1986). Ratten, die in der Umgebung von menschlichen Siedlungsräumen leben, sind am stärksten befallen. In Connecticut wiesen Conlogue et al., 1979 bei 82% der untersuchten Wanderratten (*Rattus norvegicus*) *C. hepatica* nach. Im Baltimore Zoo (Maryland) waren praktisch alle adulten Wanderratten mit diesem Parasiten befallen (Farhang-Azad, 1977). Auch in Malaysia, Afrika und Japan wurde regelmässig *C. hepatica* bei Ratten und Mäusen nachgewiesen (Liat et al., 1977; Farhang-Azad und Schlitter, 1979; Sinniah et al., 1979; Chineme und Ibrahim, 1984; Ishimoto, 1974).

In Europa wurden *C. hepatica*-Infektionen bei Feldhasen in der ČSFR (Zajiček, 1958), in Österreich (Kutzer und Frey, 1976) und bei Wildkaninchen in Frankreich (Gevrey und Chirol, 1978) beschrieben. In der Schweiz stellte Hörning (1974) bei einer Untersuchung der Parasitenfauna der Wildkaninchen auf der St.-Peters-Insel im Bielersee bei einem Tier einen Massenbefall der Leber mit *C. hepatica* fest. An dieser Stelle muss erwähnt werden, dass Wanderratten auf der St.-Peters-Insel sehr stark verbreitet sind und sicherlich auch in Kontakt mit den Wildkaninchen kommen können. Die Wanderratten waren damals aber in der Untersuchung nicht einbezogen. Grossrahmige Untersuchungen über die Verbreitung von *C. hepatica* bei Ratten und Mäusen in der Schweiz fehlen überhaupt. Hörning (1966) berichtete von eigenen Funden von *C. hepatica*-Infektionen bei einzelnen Wanderratten (*Rattus norvegicus*), Hausratten (*Rattus rattus*), Hausmäusen (*Mus musculus*), Waldmäusen (*Apodemus sylvaticus*) und Schermäusen (*Arvicola terrestris*). Ein weiterer Einzelfall einer hochgradigen Leberinfektion mit *C. hepatica* wurde 1980 bei einer Waldmaus (*Apodemus sylvaticus*) festgestellt (Hörning, persönliche Mitteilung).



WEITERE FÄLLE VON CAPILLARIA HEPATICA

Abb. 1:

a) Übersicht einer Hundeleber mit einer *C. hepatica*-Infektion: disseminierte grau-weiße Veränderungen über alle Leberlappen verstreut.

b) Ausschnitt von 1a: weiße, fein geschlängelte bis girlandartige Bohrgänge des Parasiten subkapsulär.

c) Leber im Schnitt: disseminierte Bohrgänge auch in der Tiefe des Parenchyms.

d) Übersicht eines querschnittenen Parasiten im histologischen Präparat: im unteren Teil der Wurm mit Cuticula (→) und Eiern; im oberen Teil Eimasse (►), die wahrscheinlich infolge Platzen oder Zersetzung des Parasiten ausgetreten ist.

e) Ausschnitt von 1d: Parasit im Querschnitt mit Cuticula (►) und Eiern im Uterus. Die Eier sind auf verschiedenen Schnittebenen getroffen.

Jedenfalls sollte man in Zukunft *C. hepatica* auch im Rahmen von Routineuntersuchungen (Sektionen) vermehrte Aufmerksamkeit schenken. Auch eine Untersuchung diesbezüglich bei Ratten und Mäusen in der Umgebung von Dörfern und Städten wäre sicherlich interessant, um das Ausmass eines Befalls mit *C. hepatica* abzuklären. Im weiteren muss man das Risiko einer Infektion von Menschen (v. a. Kinder) und Haustieren via Kontamination der Umgebung abschätzen.

LITERATUR

Berger T., Degrèmont A., Gebbers J. O., Tönz O. (1990): Hepatic capillariasis in a 1-year-old child. *Eur. J. Pediatr.* 149, 333–336. — Boch J., Supperer R. (1983): Veterinärmedizinische Parasitologie, 3. Auflage, 399, Paul Parey (Berlin und Hamburg). — Brander P., Denzler T., Henzi M. (1990): *Capillaria hepatica* bei einem Hund und einem Igel. *Schweiz. Arch. Tierheilk.* 132, 365–370. — Chineme C. N., Ibrahim M. A. (1984): Hepatic capillariasis in african giant rats (*Cricetomys gambianus* Waterhouse). *J. Wildl. Dis.* 20, 341–342. — Conlogue J. C., Foreyt W., Adess M., Levine H. (1979): *Capillaria hepatica* (Bancroft) in select rat populations of Hartford, Connecticut, with possible public health implications. *J. Parasitol.* 65, 105–108. — Farhang-Azad A. (1977): Ecology of *Capillaria hepatica* (Bancroft, 1983) (Nematoda). I. Dynamics of infection among Norway rat populations of the Baltimore Zoo, Baltimore, Maryland. *J. Parasitol.* 63, 117–122. — Farhang-Azad A., Schlitter D. A. (1979): *Capillaria hepatica* in small mammals collected from Shoa Province, Ethiopia. *J. Wildl. Dis.* 14, 358–361. — Gevrey J., Chirol C. (1978): A propos d'un cas de Capillariose à *Capillaria hepatica* observé dans un élevage de lapins croisés garenne. *Revue Méd. vét.* 129, 1019–1026. — Hörning B. (1966): Die Helminthenfauna der Nagetiere (Rodentia Simplicidentia) der Paläarktis unter Berücksichtigung ihrer Faunistik und ihrer Übertragungsmöglichkeiten auf den Menschen und auf Haustiere. *Vet.-med. Habil.-Schrift*, Bern. — Hörning

B. (1974): Zur Kenntnis der Parasitenfauna des Wildkaninchens der St.-Peters-Insel. *Schweiz. Arch. Tierheilk.* 116, 99–101. — Ishimoto Y. (1974): Studies on helminths of voles in Hokkaido. I. Taxonomical Study. *Jap. J. vet. Res.* 22, 1–12. — Kutzer E., Frey H. (1976): Die Parasiten der Feldhasen (*Lepus europaeus*) in Österreich. *Berl. Münch. Tierärztl. Wschr.* 89, 480–483. — Liat L. B., Fong Y. L., Krishnasamy M. (1977): *Capillaria hepatica* infection of wild rodents in Peninsular Malaysia. *Southeast Asian J. Trop. Med. Public Health* 8, 354–358. — Mehlhorn H., Düwel D., Raether W. (1986): Diagnose und Therapie der Parasiten von Haus-, Nutz- und Heimtieren, 256–258. Gustav Fischer (Stuttgart und New York). — Simiah B., Singh M., Anuar K. (1979): Preliminary survey of *Capillaria hepatica* (Bancroft, 1893) in Malaysia. *J. Helminthol.* 53, 147–152. — Zajiček D. (1958): Zur Frage der Hepaticolosis bei unseren Hasen. *Sbornik Česk. Akad. Zem. Věd* 31, 211–216.

VERDANKUNG

Die Autoren danken den Mitarbeitern der Abteilung für Parasitologie, den histopathologischen und photographischen Laboratorien des Instituts für Tierpathologie für ihre freundliche Unterstützung.

Adresse: P. Brander
Institut für Tierpathologie
Postfach 2735
3001 Bern

Manuskripteingang: 16. März 1990