

Welche Diagnose stellen Sie?

Objektyp: **Group**

Zeitschrift: **Schweizer Archiv für Tierheilkunde SAT : die Fachzeitschrift für Tierärztinnen und Tierärzte = Archives Suisses de Médecine Vétérinaire ASMV : la revue professionnelle des vétérinaires**

Band (Jahr): **135 (1993)**

Heft 1

PDF erstellt am: **21.07.2024**

Nutzungsbedingungen

Die ETH-Bibliothek ist Anbieterin der digitalisierten Zeitschriften. Sie besitzt keine Urheberrechte an den Inhalten der Zeitschriften. Die Rechte liegen in der Regel bei den Herausgebern.

Die auf der Plattform e-periodica veröffentlichten Dokumente stehen für nicht-kommerzielle Zwecke in Lehre und Forschung sowie für die private Nutzung frei zur Verfügung. Einzelne Dateien oder Ausdrucke aus diesem Angebot können zusammen mit diesen Nutzungsbedingungen und den korrekten Herkunftsbezeichnungen weitergegeben werden.

Das Veröffentlichen von Bildern in Print- und Online-Publikationen ist nur mit vorheriger Genehmigung der Rechteinhaber erlaubt. Die systematische Speicherung von Teilen des elektronischen Angebots auf anderen Servern bedarf ebenfalls des schriftlichen Einverständnisses der Rechteinhaber.

Haftungsausschluss

Alle Angaben erfolgen ohne Gewähr für Vollständigkeit oder Richtigkeit. Es wird keine Haftung übernommen für Schäden durch die Verwendung von Informationen aus diesem Online-Angebot oder durch das Fehlen von Informationen. Dies gilt auch für Inhalte Dritter, die über dieses Angebot zugänglich sind.

Welche Diagnose stellen Sie?

A. Müller, A. Hagen, M. Flückiger

Anamnese

Ein 3jähriger Neufundländer-Rüde wurde zur Abklärung eines Aszites vom Privattierarzt ins Tierspital Zürich überwiesen.

Klinische Untersuchung

Der Hund wirkte müde und apathisch, war abgemagert und hustete kraftlos. Bei der Auskultation stellte man eine Tachykardie fest. Ein Herzgeräusch fehlte. Der Puls war schwach, unregelmässig und ungleichmässig. Zudem bestand ein Pulsdefizit. Der beidseitig verstärkte Herzspitzenstoss zeigte wechselnde Intensität. Das Abdomen war deutlich vergrössert.

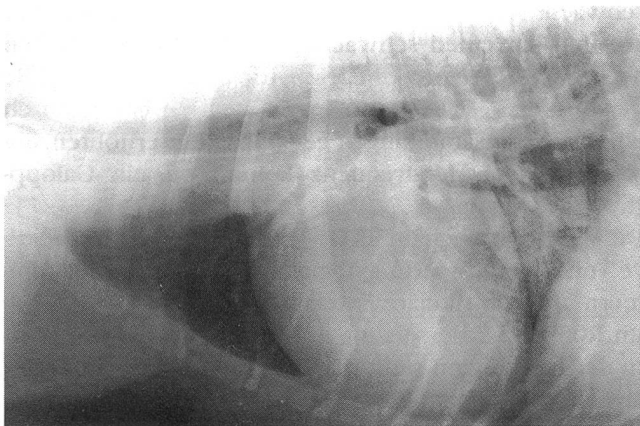


Abbildung 1: Thoraxaufnahme des 3jährigen Neufundländer-Rüden zum Zeitpunkt des Klinik-eintrittes. Der Herzschatten ist mittelgradig vergrössert. Der linke Stammbronchus ist durch das vergrösserte linke Atrium nach dorsal verschoben. Eine deutliche, z.T. alveoläre Verschattung des Lungparenchyms ist in den Kaudallappen sichtbar.

Problemliste

1) Aszites 2) Husten 3) Arrhythmie 4) Abmagerung

Wie lautet Ihr Verdacht?

Wie gehen Sie weiter vor?

Blutstatus: Es bestand eine Monozytose (1104 Monozyten/ μ l, Referenzwerte 80–637/ μ l). Blutchemie: Der Kreatininwert war erhöht (142 μ mol/l, Referenzwerte 44–93 μ mol/l).

Röntgenbefund: Auf dem Thoraxbild waren ein massives interstitielles Lungenödem und eine Stauung der Lungenvenen sowie der Vena cava caudalis sichtbar.

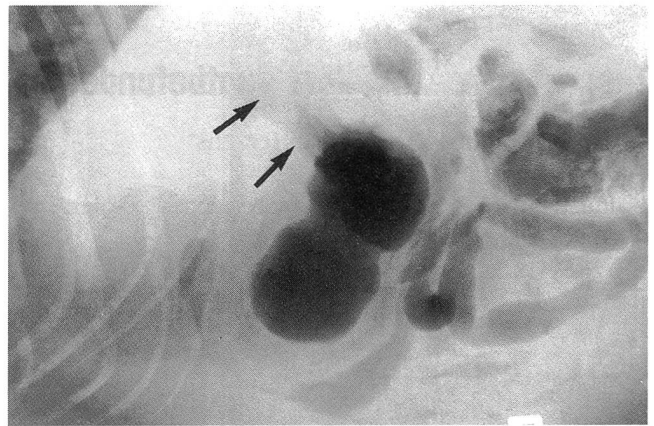


Abbildung 2: Abdomenaufnahme. Der Leberschatten ist etwas vergrössert und schiebt den Magen in dorsokaudaler Richtung (Pfeile). Die Details zwischen den Organen sind stark verwischt, was auf eine grosse Flüssigkeitsmenge (Aszites) hinweist.

Der verkleinerte Winkel zwischen der Wirbelsäule und der Trachea, sowie eine von kaudal nach kranial aufsteigende Vena cava caudalis waren Hinweise für eine hochgradige Kardiomegalie. Auf dem Abdomenbild war ein Detailverlust und eine Hepatomegalie festzustellen (Abb.1 und Abb.2).

Elektrokardiogramm: Es bestand ein Sinusrhythmus bei einer Herzfrequenz von 210/min. Pro Minute wurden 8 multifokale ventrikuläre Extrasystolen festgestellt (Abb.3).

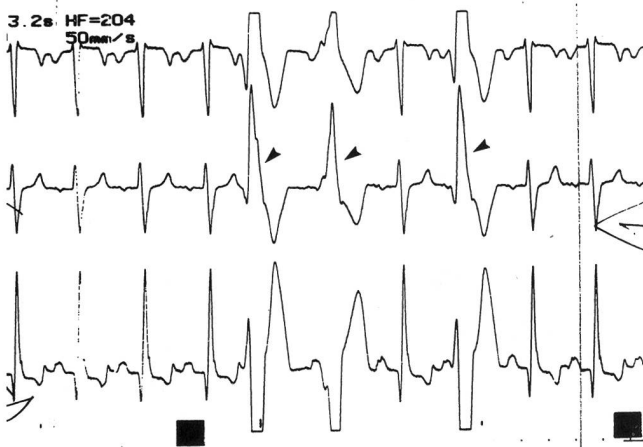


Abbildung 3: Das Elektrokardiogramm zeigt die erhöhte Herzfrequenz sowie die ventrikulären Extrasystolen (Pfeile).

Punktion des Abdomens: Das gewonnene Punktat wies eine Zellzahl von 420/ μ l und ein spezifisches Gewicht von 1026g/l auf.

Ultraschallbefund: Der linke Ventrikel war deutlich dilatiert und die Ventrikelkontraktilität (fractional shortening, FS) mit 14% stark verringert (Referenzwert > 25%).

Zusammenfassung der Hauptbefunde

- Reduzierte Kontraktilität des Herzens
- Kardiomegalie
- Sinustachykardie mit ventrikulären Extrasystolen
- Lungenödem
- Aszites (modifiziertes Transsudat)

Wie lautet Ihre Diagnose?

Diagnose

Aufgrund der Hauptbefunde wurde eine *dekompenzierte dilatierte Kardiomyopathie* diagnostiziert.

Weiterer Verlauf

Der Hund sprach nur ungenügend auf die Therapie mit Dobutamin (5 μ g/kg/min i.v.), Furosemid (1,5mg/kg p.o. 2x/d) und Digoxin (0,006mg/kg p.o. 2x/d) an.

Der Besitzer entschied sich nach einer Woche auf Rat des behandelnden Tierarztes zur Euthanasie.

Die Sektion bestätigte die Diagnose der DKMP.

Diskussion

Von den verschiedenen Kardiomyopathieformen wird beim Hund hauptsächlich die dilatierte (früher kongestive) Kardiomyopathie (DKMP) beobachtet. Diese ist durch symmetrische Ventrikeldilatation und systolische Dysfunktion zufolge einer verminderten Kontraktilität gekennzeichnet.

Obwohl die DKMP bei allen Hunderassen beobachtet wird, tritt sie bei Hunden unter 15 kg Gewicht (mit Ausnahme des Cocker Spaniels) selten auf. Verschiedene klinische Formen und Besonderheiten der DKMP werden vor allem beim Dobermann, Boxer, Cocker Spaniel und den grossen Hunderassen beschrieben.

Allgemeine Befunde der Kardiomyopathie (KMP)

Die DKMP kommt vorwiegend bei Rüden grosser Hunderassen im Alter von 4–6 Jahren vor. Zu den häufigsten Symptomen gehören: Husten, Dyspnoe, Synkopen, schnelle Ermüdung, Aszites, Hepatomegalie, Anorexie, Gewichtsverlust und Lethargie.

Die klinischen Symptome werden durch die verminderte Kontraktilität und die damit verbundene Links- oder Globalherzinsuffizienz verursacht. Der Patient ist schwach, weist eine verlängerte kapilläre Füllungszeit auf und hat einen schwachen arteriellen Puls. Neben Aszites werden oft eine Hepato- und Splenomegalie diagnostiziert. Die thorakale Auskultation ist oft durch Flüssigkeitsansammlungen gedämpft. Zur erhöhten, unregelmässigen Herzfrequenz kommt oft ein Galopp-rythmus hinzu.

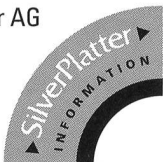Die Veränderungen im EKG sprechen für Herz- respektive Vorhofvergrösserung, Tachyarrhythmien, Vorhofflimmern und ventrikuläre Extrasystolen.

Im Röntgenbild erscheint das Herz global vergrössert. In der Hilusregion sieht man oft ein interstitielles oder alveoläres Lungenödem. Die Lungengefässe und die Vena cava caudalis sind gestaut. Hepatomegalie und Aszites kommen ebenfalls häufig vor.

Die Diagnose kann durch die echokardiographische Untersuchung gesichert werden. Die Linksherzdilatation und die verringerte Kontraktilität können nachgewiesen und quantitativ erfasst werden.



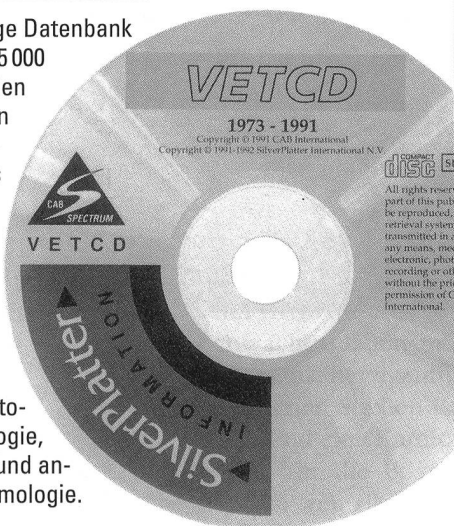
Buchhandlung Hans Huber AG
CD-ROM/Neue Medien
Marktgasse 59
3000 Bern 9
Tel. 031 21 14 14 ☎
Fax 031 21 25 71



Mit der SilverPlatter-Datenbank zu Ihrem Fachgebiet sind Sie weltweit am Puls der Information!

VETCD

Diese einzigartige Datenbank umfasst über 475 000 Abstracts aus den letzten 20 Jahren (publiziert im Index Veterinarius und Veterinary Bulletin) zur Veterinärmedizin und Tierernährung, sowie verwandter Gebiete wie zum Beispiel der Protozoologie, Mykologie, Helminthologie und angewandter Entomologie.



- ⇒ 1 CD-ROM, jährliches Updating, IBM und Macintosh kompatibel, Grundausrüstung, sFr. 9750.-.
 - ⇒ Jährlicher Erneuerungspreis, sFr. 3240.-.
- Alle Preise exklusive WUST.

- ⇒ Verlangen Sie detaillierte Unterlagen über diese oder andere für Sie interessante SilverPlatter-Datenbanken wie «**BEASTCD**» (Tierzucht, Tierernährung, Milchwirtschaft) oder «**AGRIS**» (Land- und Forstwirtschaft, Tierhaltung, Fischerei und Ernährung).

Wir beraten Sie gerne auch beim Kauf von Hard- und Software.

Preisänderungen und Lieferbarkeit vorbehalten

- Ja, senden Sie mir bitte die ausführliche SilverPlatter-Dokumentation
- Zuerst mal sehen! Wir kommen gerne für eine Demonstration bei Ihnen vorbei. Rufen Sie uns bitte an:
Telefon:
- Wir wissen Bescheid und bestellen folgende Datenbank:

Name, Firma:

Strasse:

PLZ, Ort:

Telefon:

Datum:

Unterschrift:


Antwortcoupon bitte abtrennen und einsenden an:
Buchhandlung Hans Huber, CD-ROM/Neue Medien,
Marktgasse 59, 3000 Bern 9.

Tierfreundliche Boxen im Modulsystem

Die Original "Grünen" aus der Schweiz.



Vier verschiedene Boxen-Größen lassen sich im Modulsystem zusammenstellen. Ob in der Höhe oder Breite, überall erweiterbar. Optimale Raumnutzung dank Modulsystem. Hergestellt aus einem Guss und aus warmem schalldämmendem Material. Robuste Ausstattung.



Tierboxen-Kombination mit verschiedenem Zubehör (Bodengrill, Katzenbank, Futterschale, Kartenhalter).

Verlangen Sie eine ausführliche Dokumentation bei:

indulab ag

Haagerstrasse

CH-9473 Gams

Tel. 081 / 771 14 14

FAX 081 / 771 15 10

indulab


Die richtige Lage ist entscheidend

Der höhenverstellbare
Untersuchungstisch
von indulab sorgt für



Swiss made

ermüdungsfreies Arbeiten.
Mit elektrischem Antrieb kann
die richtige Höhe rasch einge-
stellt werden. Auf Wunsch
auch Kippvorrichtung und
Tischplatte in Kunststoff (ABS)
oder rostfreiem Stahl
erhältlich.
Standfest und wartungsfrei.



Der OP-Tisch für die Tierklinik.
Elektronische Höhen- und Neigungs-
verstellung. Hohe Zuverlässigkeit
durch modernste Technik.

Verlangen Sie eine ausführ-
liche Dokumentation bei:

indulab ag



Haagerstrasse
CH-9473 Gams

Tel. 081 / 771 14 14
FAX 081 / 771 15 10

indulab

Hallwag

PFERDE



Monique und Hans D. Dossenbach

KÖNIG PFERD

456 Seiten, 484 farbige und 939 schwarzweiße Abbildungen,
Leinen, Format 24,5 x 34,4 cm, in Leinenschuber.

Fr. 178.-

Wohl nicht zu unrecht erhielt dieses Werk aus Fachkreisen
das vielsagende Prädikat «Schönstes Pferdebuch der Welt»
zuerkannt. KÖNIG PFERD gilt schlicht und einfach als die
umfassendste Darstellung des großen Themas.

Sie ist in vier Hauptteile gegliedert:

- zoologische Aspekte (Körper, Bewegung, Fortpflanzung),
- geschichtliche Entwicklung
(von der Eiszeit bis zu den Weltkriegen),
- das Pferd in der Gegenwart
(Jagd, Dressur, Freizeit, Reitervölker)
- hippologisches Lexikon (Fachausdrücke).

Monique und Hans D. Dossenbach / Hans Joachim Köhler

GESTÜTE

290 Seiten, 296 farbige und 416 schwarzweiße Abbildungen,
30 Zeichnungen, 60 Kartenskizzen.

Leinen, Format 24,4 x 31,2 cm, in Schuber.

Fr. 89.-

*«Dieses herrliche Buch wird für jeden, dem Pferde etwas bedeuten,
eine stetige Quelle genußreicher Unterhaltung und zuverlässiger
Information sein.»*

S.K.H. Prinz Philip, Herzog von Edinburgh, Präsident der
Fédération Equestre Internationale (FEI)

In jeder Buchhandlung erhältlich

Spezielle Formen

Dobermann-KMP

Die KMP beim Dobermann, welche in einem Durchschnittsalter von 6,5 Jahren (2,5 bis 14,5 Jahren) auftritt, ist klinisch jener der übrigen grossen Rassen ähnlich. Im EKG und Röntgenbild zeigt sie jedoch eher eine Vergrösserung des linken Atriums als eine generalisierte Kardiomegalie. Im EKG sind häufig Vorhofflimmern, Tachykardie oder Extrasystolen nachweisbar. Bei vielen dieser Patienten ist die ventrikuläre Kontraktibilität stark verringert. Das alveoläre Lungenödem ist generalisiert und konzentriert sich nicht auf das Hilusgebiet. Die Prognose ist schlecht. Ein Grossteil der manifest erkrankten Tiere stirbt innert 6 Wochen nach der Diagnosestellung.

Boxer-KMP

Erkrankte Tiere sind durchschnittlich 8 Jahre alt. Klinisch wird die Boxer-KMP in 3 Kategorien unterteilt: (1) eine asymptomatische Form mit Arrhythmien; (2) eine Form mit Synkopen oder Schwächeanfällen mit Arrhythmien und (3) eine dilatierte Linksherzinsuffizienz mit Arrhythmien. In fortgeschrittenen Stadien ist auf dem Röntgenbild ein Lungenödem und eine Kardiomegalie festzustellen. Charakteristisch für die Boxer-KMP sind die im EKG nachweisbaren ventrikulären Extrasystolen und die paroxysmale Kammertachykardie. Die Überlebenszeit variiert je nach Kategorie: Bei Tieren der Kategorie (1) und (2) liegt sie bei ca. 2 Jahren, bei Hunden der Kategorie (3) nur bei 6 Monaten.

Cocker Spaniel-KMP

Die Patienten weisen zum Zeitpunkt des Auftretens von ersten Symptomen ein Alter von 5 bis 6 Jahre auf. Die klinischen Symptome sind Husten, schnelle Ermüdung, akute Dyspnoe und plötzlicher Tod. Der häufigste EKG-Befund ist eine linksseitige Ventrikelvergrösserung bei erhaltenem Sinusrhythmus. Im Unterschied zu den DKMP der grossen Hunderassen (mit Ausnahme des Dobermanns) geht der Kardiomyopathie beim Cocker Spaniel eine lange asymptomatische Periode voraus, obwohl im EKG bereits Veränderungen sichtbar sind. Die Myokarddysfunktion ist weni-

ger ausgeprägt als bei anderen Hunderassen mit DKMP. Sie wird oft durch eine gleichzeitig bestehende Herzklappenerkrankung (Endokardiose) kompliziert.

Differentialdiagnosen bei DKMP

Insuffizienz der Mitral- oder Trikuspidalklappe im fortgeschrittenen Stadium, Myokarditis, Perikarderguss, selten auch kardiale Tumoren oder Perikarditis.

Therapie

Die Behandlung der DKMP hängt von der Form, vom Schweregrad und dem Verlauf der Erkrankung ab. Meist kommen Diuretika (Furosemid), Vasodilatoren (Captopril, Isosorbid), positiv inotrop wirkende Medikamente (Digoxin, Dobutamin), Ca-Antagonisten (Diltiazem) und Antiarrhythmika (Propranolol) zum Einsatz.

Literatur

- Bond, B.R.* (1985): Cardiomyopathy. In Tilley, L.P., Owens, J.M.: Manual of Small Animal Cardiology, Churchill Livingstone, 135-149.
- Fox, P.R.* (1989): Myocardial Diseases. In Ettinger, S.J.: Textbook of Veterinary Internal Medicine, 3rd ed. W.B.Saunders, 1097-1110.
- Fox, P.R.* (1988): Canine Myocardial Disease. In Fox, P.R.: Canine and Feline Cardiology, Churchill Livingstone, 435-482.
- Keene, B.W.* (1989): Canine Cardiomyopathy. In Kirk, R.W.: Current Veterinary Therapy X., W.B.Saunders, 240-252.
- Ware, W.A., Bonagura, J.D.* (1986): Canine Myocardial Diseases. In Kirk, R.W.: Current Veterinary Therapy IX., W.B.Saunders, 370-379.

Diese Arbeit wurde mit dem Effems-Preis 1992 ausgezeichnet.

Waltham Award / Effems-Preis 1992 für Studierende an den Veterinär-Medizinischen Fakultäten Bern und Zürich

Der Erstautor dieser Arbeit, cand. med.vet. A. Müller, wurde 1992 mit dem Effems-Studenten-Preis der Veterinär-Medizinischen Fakultät Zürich ausgezeichnet. Der Preis wurde von Prof. Dr. P.F. Suter, Direktor der Veterinär-Medizinischen Klinik der Universität Zürich, überreicht. Der Preisträger bekam eine Reise nach England zum Besuch des Waltham Center for Pet Nutrition und des britischen Kleintierkongresses in Birmingham geschenkt.

Korrespondenzadresse: Andreas Müller, Gorwiden 26, 8057 Zürich