

Zeitschrift: Schweizer Archiv für Tierheilkunde SAT : die Fachzeitschrift für Tierärztinnen und Tierärzte = Archives Suisses de Médecine Vétérinaire
ASMV : la revue professionnelle des vétérinaires

Band: 136 (1994)

Heft: 2

Artikel: Sulla patologia degli aneurismi cardiaci ventricolari nel cavallo

Autor: Guarda, F. / Rattazzi, C.

DOI: <https://doi.org/10.5169/seals-589727>

Nutzungsbedingungen

Die ETH-Bibliothek ist die Anbieterin der digitalisierten Zeitschriften. Sie besitzt keine Urheberrechte an den Zeitschriften und ist nicht verantwortlich für deren Inhalte. Die Rechte liegen in der Regel bei den Herausgebern beziehungsweise den externen Rechteinhabern. [Siehe Rechtliche Hinweise.](#)

Conditions d'utilisation

L'ETH Library est le fournisseur des revues numérisées. Elle ne détient aucun droit d'auteur sur les revues et n'est pas responsable de leur contenu. En règle générale, les droits sont détenus par les éditeurs ou les détenteurs de droits externes. [Voir Informations légales.](#)

Terms of use

The ETH Library is the provider of the digitised journals. It does not own any copyrights to the journals and is not responsible for their content. The rights usually lie with the publishers or the external rights holders. [See Legal notice.](#)

Download PDF: 06.10.2024

ETH-Bibliothek Zürich, E-Periodica, <https://www.e-periodica.ch>

Sulla patologia degli aneurismi cardiaci ventricolari nel cavallo

F. Guarda e C. Rattazzi

Riassunto

Gli Autori descrivono la patologia macroscopica ed istopatologica di tre aneurismi cardiaci nel cavallo, due dei quali nel ventricolo sinistro e uno in quello destro.

Gli aneurismi osservati erano sempre associati alla presenza di focolai multipli di fibrosi miocardica.

Pertanto in base a tali reperti gli Autori interpretano l'istogenesi delle informazioni aneurismatiche.

Parole chiave: equini – cuore – aneurismi cardiaci

Pathology of cardiac ventricular aneurysms in the horse

The authors describe pathologic and histopathologic findings of three cardiac aneurysms in horses, two of which in the left ventricle and one in the right ventricle. The aneurysms were always associated with multiple foci of myocardic fibrosis.

A hypothesis concerning histogenesis of the lesion is formulated.

Key words: horse – heart – ventricular aneurysms

Introduzione

Il problema degli aneurismi cardiaci negli animali riveste un certo interesse non solo per la patologia animale ma anche per quella comparata. In questo ambito negli animali sono conosciuti aneurismi cardiaci di tipo congenito sia nel suino (Guarda e coll., 1988, 1989) che nel bovino (Guarda e Negro, 1988) con localizzazione all'atrio e nel cane (Dahnof, 1960; Clark e coll., 1970; Patterson e coll., 1972; Edwards e Moak, 1979; Stogdale e coll., 1980) sia di tipo postinfartuale descritti negli uccelli e nei bovini (Guarda e Cravero, 1964; Guarda, 1987) e nelle pecore (Casarosa e Roncati, 1949).

Per quanto riguarda in particolare la patologia cardiaca del cavallo sono pressoché sconosciuti gli aneurismi ventricolari. Infatti dalla bibliografia consultata, salvo errori, ne risulta descritto un solo caso da Marcus e Ross (1967) consistente in un piccolo aneurisma approssimativamente del diametro di 5 millimetri in corrispondenza dell'apice cardiaco. Al contrario risultano relativamente frequenti le fibrosi miocardiche, la metaplasia adiposa, la miocitolisi e le lesioni valvolari (Marcus e Ross, 1967; Else e Holmes, 1971 e 1972; Fassi-Fehri e coll., 1980;

Dudan e coll., 1985). Gli infarti e le rotture cardiache sono, invece, piuttosto rare (Miller, 1962; Wagenaar e Van Nie, 1963). E' stato dimostrato a questo riguardo che le lesioni cardiache nel cavallo sono direttamente proporzionali all'età e al volume del cuore stesso (Detweiler e Patterson, 1980).

Sotto questo profilo, nell'ambito di un programma di ricerche sulla patologia cardiaca del cavallo, riteniamo interessante descrivere tre casi di aneurisma ventricolare nel cavallo.

Osservazioni personali

Animali, materiali e metodi

Su 4976 cavalli provenienti dalla Polonia, di età diversa e di razze differenti, per lo più incroci da tiro pesante, clinicamente silenti e regolarmente macellati, sono stati riscontrati 3 aneurismi ventricolari rispettivamente su animali di 7, 11 e 13 anni di età, di sesso maschile.

Dopo l'esame macroscopico del cuore e delle sue cavità sono stati prelevati frammenti di tessuto in corrispon-

denza degli aneurismi ventricolari e fissati in formalina al 10%. Le sezioni ottenute sono state colorate con le comuni tecniche istopatologiche.

Reperti anatomo-patologici

Caso no 1: Cuore con lieve ipertrofia concentrica delle pareti del ventricolo sinistro e destro. Sulla superficie cardiaca esterna di entrambi i ventricoli erano visibili focolai biancastri del volume di 1-2 cm, di forma ovoidale oppure quadrangolare, leggermente incavati sulla superficie esterna. Alla sezione longitudinale di tali lesioni si poteva osservare l'interessamento di parte della parete ventricolare, in alcune con raggrinzimento del tessuto che appariva di colore bianco, approssimativamente a forma di triangolo con la base verso l'esterno, di consistenza piuttosto dura e compatta.

In corrispondenza di altri focolai, tutta la superficie miocardica era coinvolta dal processo fibrotico sino a raggiungere l'endocardio sottostante. In particolare, in corrispondenza di una suddetta zona miocardica del ventricolo sinistro si poteva osservare una cavità endocardica grossolanamente a forma rotondeggiante del diametro di 1,5 per 2 centimetri rivestita da tessuto endocardico di colorito biancastro e ispessito. Il tessuto miocardico sovrastante, trasformato quasi completamente da connettivo fibroso era notevolmente assottigliato. Un evidente scalino convesso formava il margine della cavità neoformata.

Caso no 2: Cuore di conformazione e di volume normale; presenza sulla superficie esterna della parete del ventricolo sinistro e di quello destro di focolai multipli, di colorito biancastro incavati sulla superficie circostante. Alla sezione longitudinale del ventricolo destro si osservava tra due focolai fibrosi, uno a pieno spessore e l'altro profondo sino a due terzi della parete, una cavità endocardica di forma irregolarmente allungata, ovalare, del

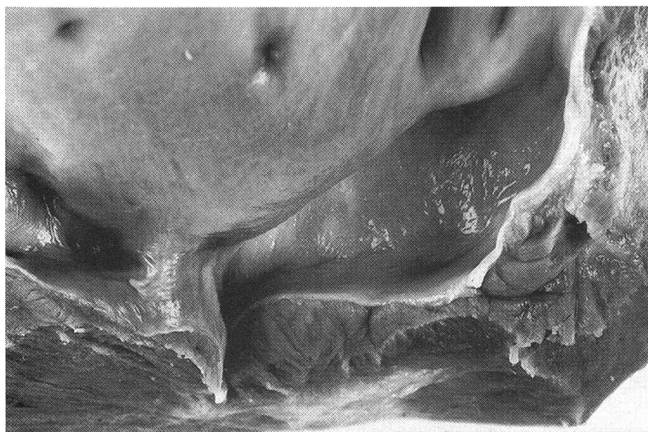


Fig. 1: Aneurisma ventricolare nella parete laterale del ventricolo destro tra due focolai di fibrosi miocardica.

diametro di circa 1,5×4 cm, rivestita da endocardio ispessito e biancastro a margini piuttosto netti (Fig. 1).

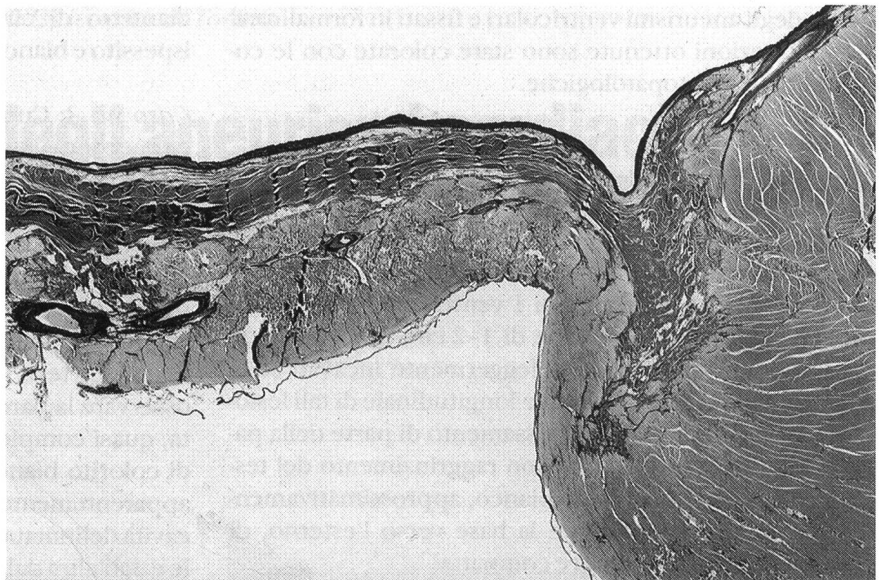
Caso no 3: Cuore aumentato notevolmente di volume per accentuata ipertrofia delle pareti del ventricolo sinistro e in parte di quello destro. Sulla superficie esterna erano evidenti tanto sulle pareti del ventricolo sinistro che su quello destro numerosi focolai biancastri di volume e forma variabile, alcuni dei quali formavano agglomerati irregolari. Tutti erano incavati sulla superficie esterna. Al taglio del ventricolo sinistro in corrispondenza dei due terzi inferiori della cavità sinistra era possibile osservare la parete miocardica notevolmente assottigliata, quasi completamente trasformata in tessuto fibroso, di colorito bianco-grigiastro con poche isole di tessuto apparentemente normale. Si era formata in tal modo una cavità delimitata da una parte dalla parete cardiaca laterale e dall'altra dal setto interventricolare, piuttosto ampia, del diametro di 4×7 cm, delimitata in tutto il suo perimetro da un colletto che separava il tessuto miocardico da quello fibrotico (Fig. 2). Anche in questo caso l'endocardio appariva ispessito e biancastro.

In tutti e tre i cuori la diagnosi anatomo-patologica era di aneurisma ventricolare post-fibrotico.

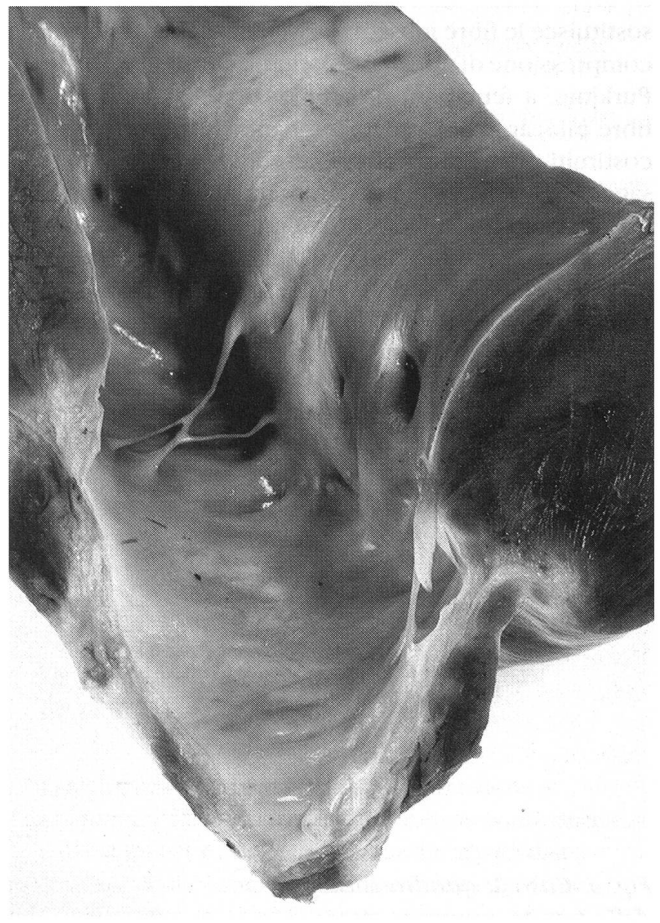

Fig. 2: Conformazione dell'aneurisma del ventricolo sinistro osservato da posizione antero-laterale. Si nota la fibrosi del miocardio, l'assottigliamento della parete aneurismatica e l'ispessimento dell'endocardio corrispondente.

Fig. 3: Caso 1: quadro istologico della parete aneurismatica e del colletto di passaggio con il miocardio normale (E.E. piccolo ingrand.).



Ricerche istopatologiche

I risultati ottenuti vengono sintetizzati globalmente in quanto sovrapponibili nei tre casi. Nel tessuto miocardico attiguo all'aneurisma si osservano alterazioni differenti. Esse variano da focolai di metaplasia adiposa, che sostituisce le fibre muscolari con conseguente atrofia da compressione di quelle periferiche, comprese le fibre di Purkinje, a fenomeni di ialinizzazione parcellare delle fibre miocardiche, a focolai infiammatori perivascolari, costituiti prevalentemente la linfociti. Nel tratto di passaggio tra miocardio apparentemente sano e quello aneurismatico, cioè in corrispondenza del colletto si riscontra un cuneo di tessuto connettivale costituito da fibre anomale, in parte ripiegate su se stesse, in parte disposte in maniera disordinata o raggiata oppure addirittura disposte a vortice (Fig. 3).

Inoltre, sempre in corrispondenza del colletto, avviene la trasformazione del tessuto miocardico in quello fibroso. In quest'ultimo poi non si riconoscono più i vari strati endocardici essendosi la parete trasformata in un insieme

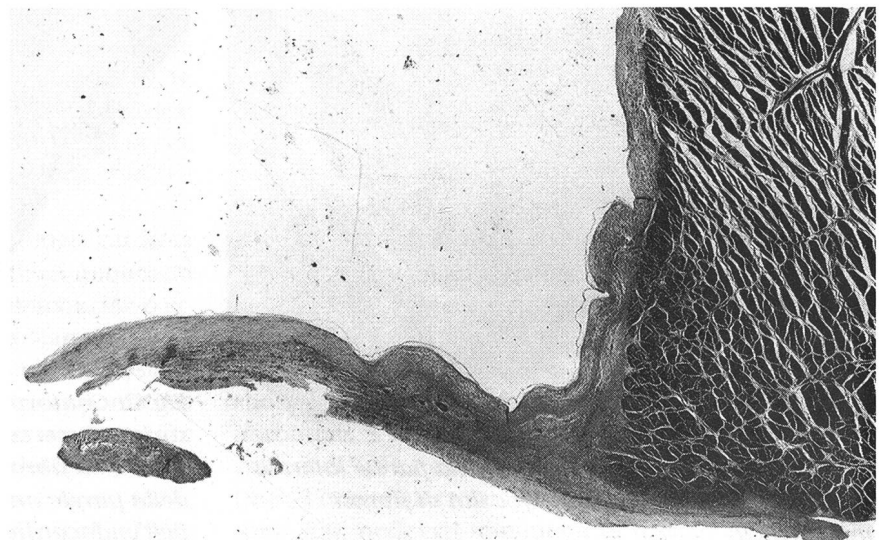
me fibroso, compatto, con poche cellule e capillari neoformati e a superficie interna irregolare. Nella parte muscolare notevolmente più sottile le arteriole intramurali sono stenotiche. In un altro animale con la reazione di Weigert e Van Gieson la parete aneurismatica è molto sottile ed è costituita da una proliferazione fibroelastica con prevalenza di quest'ultimo tessuto (Fig. 4).

In generale però in talune zone delle pareti aneurismatiche è possibile riconoscere isole di tessuto miocardico ormai degenerato ed atrofico con ampi focolai di metaplasia adiposa.

Considerazioni e conclusioni

Indubbiamente i reperti aneurismatici osservati nelle pareti ventricolari del cavallo sono oltremodo rari e presentano alcune analogie con quelli postinfartuali dell'uomo. Rimane da chiarire d'altra parte nei casi da noi descritti la loro istogenesi. A questo proposito sembra chiara l'associazione tra focolai di fibrosi miocardica e gli aneurismi; i

Fig. 4: Caso 3: quadro istologico della parete aneurismatica completamente trasformata in tessuto fibro-elastico con notevole ispessimento elastico dell'endocardio (Weigert - Van Gieson, piccolo ingrand.).



reperiti osservati lasciano presumere che esista un rapporto di causa ed effetto. Forse i dati della patologia comparata ci aiutano nella interpretazione. Infatti Pomerance e Davies (1975) affermano che nel 4% degli uomini deceduti per infarto cardiaco si reperta un aneurisma. D'altra parte, anche se Stünzi e Teuscher (1970) affermano che negli animali non esistono aneurismi cardiaci post-infartuali, ormai è dimostrato ampiamente che nelle diverse specie animali possono essere presenti gli aneurismi quale conseguenza dell'infarto cardiaco. Infatti tali alterazioni sono state dimostrate nelle galline ovaiale (Guarda e Cravero, 1974), nell'avvoltoio (Guarda, 1987), e nel bovino quali conseguenze della miocardiosi da carenza di selenio e di vitamina E (Guarda, 1987).

Più problematica sembra essere l'istogenesi dei focolai di fibrosi miocardica, fenomeno non ancora completamente chiarito. Infatti alcuni Autori hanno descritto lesioni vascolari del miocardio spesso associate ad infarti, fibrosi o cicatrici (Miller, 1962; Marcus e Ross, 1967; Else, 1980; Fassi-Fehri e coll., 1980; Cranley e Mc Cullagh, 1981; Dudan e coll., 1985). Altri Autori hanno dimostrato che le trombosi e le embolie, così come le lesioni cardiache, siano di origine parassitaria (Cronin e Leader, 1952; Farrelly, 1954; Poynter, 1960; Else e Holmes, 1972; Fassi-Fehri e coll., 1980; Cranley e Mc Cullagh, 1981). Altrettanto il virus dell'anemia infettiva può provocare alterazioni vascolari con conseguenti trombosi ed infarti cardiaci (Dobin e Epstein, 1968; Detweiler e Patterson, 1980; Winter, 1960), così come quello della peste equina africana può provocare vacuolizzazione della tonaca media delle arterie coronariche con stenosi del lume e conseguenti micro e macroinfarti (Maurer e Cully, 1963). In ogni caso le lesioni vascolari del miocardio sembrano essere frequenti nel cavallo (Fassi-Fehri e coll., 1980). È interessante segnalare che Fassi-Fehri e coll. (1980) hanno repertato al 6% di aneurismi delle arterie coronariche nell'asino.

In definitiva crediamo che le fibrosi e le cicatrici miocardiche osservate nel cavallo possano avere una origine multifattoriale cioè dal passaggio di parassiti con conseguenti trombi e/o emboli vasali oppure da infezioni vira-

li con analoghe conseguenze vasali oppure ancora da flogosi e necrosi del tessuto miocardico.

Infine desideriamo ancora sottolineare come gli aneurismi ventricolari debbano essere differenziati per la morfologia e la istopatogenesi dagli aneurismi a sede atriale, descritti nel suino (Guarda e coll., 1988, 1989) e nel bovino (Guarda e Negro, 1988) sicuramente non di origine post-infartuale ma molto verosimilmente di origine genetica su base malformativa.

In conclusione i risultati ottenuti ci sembrano interessanti in quanto secondo Detweiler e Patterson (1980) mancano ricerche sistematiche sulla diffusione delle malattie cardiovascolari negli equini, e ben poche sono le ricerche sulle correlazioni clinico-anatomiche su tale argomento. A questo riguardo Else e Holmes (1971) su 2477 equini esaminati trovarono 63 soggetti con fibrillazione atriale (2,5%). Nessuno di questi aveva meno di 5 anni e il 53,3% aveva più di 20 anni. Alla necropsia di 45 di questi cavalli 1,80% presentava gravi lesioni atriali o valvolari e il 62% aveva entrambe queste lesioni.

Bibliografia

- Casarsa L., Roncati G. (1949): Su due casi di sclerosi miocardica in ovino. *Annali Fac. Med. Vet. Pisa* 2, 193.
- Clark D.R., Anderson J.G., Patterson C. (1970): Imperforate cardiac septal defect in a dog. *J.A.V.M.A.* 156, 1020.
- Cranley J.J., Mc Cullagh G. (1981): Ischemic myocardial fibrosis and aortic strongylosis in the horse. *Equine Vet. J.* 13, 35-42.
- Cronin M.T.L., Leader G.H. (1952): Coronary occlusion in the thorough bred colt. *Vet. Rec.* 64, 8.
- Dabnoff I.E. (1960): Right ventricular aneurysm in the dog. *J.A.V.M.A.* 137, 465.
- Detweiler D.K., Patterson D.E. (1980): Apparato cardiovascolare; in *Cattcott E.J. e Smithcors J.F. - Trattato di medicina e chirurgia nel cavallo*, Ed. Medico - Scientifiche, Torino, 1980.
- Dobin M.A., Epstein J.F. (1968): Myocardial infarcts in infectious anemia. *Mh. Vet. Med.* 23, 627-630.

Die Pathologie von Herzaneurysmen beim Pferd

Die Autoren beschreiben das pathologische und histopathologische Vorkommen von drei Herzaneurysmen bei Pferden. Zwei von ihnen wurden in der linken Herzkammer, einen in der rechten Herzkammer angetroffen. Die Aneurysmen traten in allen Fällen zusammen mit multiplen Herden von Myokard-Fibrose auf. Es wurde eine Hypothese, die die Histogenese dieser Läsion betrifft, aufgestellt.

La pathologie des aneurismes cardiaques du cheval

Les auteurs décrivent la pathologie macroscopique et histopatologique de trois anéurismes cardiaques chez le cheval, deux desquels dans les ventricule gauche et un dans celui de droit. Les anéurismes étudiées étient toujours associées à la présence de multiples foyers de fibroses myocardiques. Ainsi, sur les bases de ces données, les auteurs interprètent l'istogénèse des anéurismes.

- Dudan F, Rossi G.L., Luginbübl H.* (1984): Etude cardiovasculaire chez le cheval: relation entre les alterations vasculaires et tissulaires du myocarde. *Schweiz. Arch. Tierheilk.* 127, 319-338.
- Edwards N.J., Moak U.S.* (1979): Malformation of mitral valve complex and left ventricular aneurysm in a beagle. *Canine pract.* 6, 23.
- Else R.W.* (1980): Clinico-pathology of some heart diseases in domestic animals in *Phillipson L.W.*, Hall and Pritchard W.R., Heinemann, London, 1980.
- Else R.W., Holmes J.R.* (1972): Cardiac pathology in the Horse (1) Gross pathology. *Equine Vet. J.* 4, 1-8.
- Else R.W., Holmes J.R.* (1972): Cardiac pathology in The Horse (2) Microscopic pathology *Equine Vet. J.* 4, 57-62.
- Farrelly B.T.* (1954): The pathogenesis and significance of parasitic endarteritis and thrombosis in the ascending aorta of the horse. *Vet. Rec.* 4, 53-61.
- Fassi-Febri N., Yaaraf M., Oubsine A.* (1980): Aspect lesionnels cardio-vasculaires chez les equides au maroc. *Rec. Med. Vet.* 156, 721-728.
- Guarda F.* (1987): Sulla patologia degli aneurismi cardiaci negli animali. *Schweiz. Arch. Tierheilk.* 129, 643-656.
- Guarda F Cravero G.* (1964): Gli aneurismi cardiaci negli animali domestici. *Folia Vet. Latina* 4, 391-407.
- Guarda F, Tezzo G., Negro M., Filippi A., Galloni M.* (1988): Contributo allo studio degli aneurismi cardiaci nel suino. *Selezione Vet.* 29, 337-349.
- Guarda F, Negro M.* (1988): Aneurismi atriali del cuore bovino. *Schweiz. Arch. Tierheilk.* 130, 621-628.
- Guarda F, Negro M., Ponso M., Botta M., Macri B.* (1989): Ulteriore contributo allo studio degli aneurismi cardiaci nel suino. *Selezione Vet.* 30, 229-234.
- Guarda F, Negro M., Gula M., Griglio B.* (1989): Ricerche preliminari sulla presenza di aneurismi cardiaci in suinetti da un giorno a tre mesi di età. *Selezione Vet.* 30, 1781-1788.
- Marcus L.C., Ross J.N.* (1967): Microscopic lesions in The Hearts of aged horses and mules. *Vet. Path.* 4, 162-185.
- Maure ED., Mc Cully R.M.* (1963): Pathology of African horse sickness. *Am. J. Vet. Res.* 24, 235-266.
- Miller W.M.* (1962): Cardiovascular disease in Horses. *Vet. rec.* 74, 825-828.
- Patterson D.F., Pyle R.L., Buchanan J.W.* (1972): Hereditary cardiovascular malformations of the dog. *Birth Defects* 8, 160.
- Poynter D.* (1960): The arterial lesions produced by *Strongylus Vulgaris* and their relationship to the migratory route of the parasite in its host. *Vet. Sci.* 1, 205-217.
- Pomerance A., Davies M.T.* (1975): The pathology of the heart, Blackwell, London, 1975.
- Stogdale L., Nesbit J.W., Holding A.S., Mundy castle P.A.* (1980): Congenital left ventricular aneurysm in a dog. *J. Anim. Hospit. Ass.* 16, 777.
- Stünzi H., Teuscher E.*, (1970) in Joest E., *Handbuch der speziellen pathologischen Anatomie der Haustiere*, III Ed., Parey, Berlin, 1970.
- Wagenaar G., Van Nie C.J.* (1963): Een merkwaardige hartafwiking big het-paard. *Tijdschr. Diergenesk.* 88, 950.

Indirizzo: Prof. Dr. F. Guarda, Dipartimento di Patologia animale, Università degli Studi di Torino, Via Nizza, 52, I-10126 Torino

Manuskripteingang: 24. Februar 1992