

**Zeitschrift:** Schweizer Archiv für Tierheilkunde SAT : die Fachzeitschrift für Tierärztinnen und Tierärzte = Archives Suisses de Médecine Vétérinaire  
ASMV : la revue professionnelle des vétérinaires

**Herausgeber:** Gesellschaft Schweizer Tierärztinnen und Tierärzte

**Band:** 138 (1996)

**Heft:** 6

**Artikel:** Goniodysplasie beim Bouvier des Flandres

**Autor:** Rühli, Margret B. / Spiess, B.M.

**DOI:** <https://doi.org/10.5169/seals-591732>

### **Nutzungsbedingungen**

Die ETH-Bibliothek ist die Anbieterin der digitalisierten Zeitschriften. Sie besitzt keine Urheberrechte an den Zeitschriften und ist nicht verantwortlich für deren Inhalte. Die Rechte liegen in der Regel bei den Herausgebern beziehungsweise den externen Rechteinhabern. [Siehe Rechtliche Hinweise.](#)

### **Conditions d'utilisation**

L'ETH Library est le fournisseur des revues numérisées. Elle ne détient aucun droit d'auteur sur les revues et n'est pas responsable de leur contenu. En règle générale, les droits sont détenus par les éditeurs ou les détenteurs de droits externes. [Voir Informations légales.](#)

### **Terms of use**

The ETH Library is the provider of the digitised journals. It does not own any copyrights to the journals and is not responsible for their content. The rights usually lie with the publishers or the external rights holders. [See Legal notice.](#)

**Download PDF:** 30.01.2025

**ETH-Bibliothek Zürich, E-Periodica, <https://www.e-periodica.ch>**

# Goniodysplasie beim Bouvier des Flandres

Margret B. Rühli und B.M. Spiess

## Zusammenfassung

Die ophthalmologische Untersuchung von 72 Bouvier des Flandres zeigte, dass bei 37,5% der Tiere eine Goniodysplasie unterschiedlichen Ausmasses bestand. Alle untersuchten Hunde waren normotensiv und symptomfrei. Die bei 4 Hunden tonographisch ermittelten Abflusskapazitäten waren in der Norm. Die Stammbaumanalysen deuten auf einen rezessiven Erbgang hin. Trotz häufigem Vorkommen der Goniodysplasie ist die Inzidenz des Primärglaukoms bei dieser Rasse gering. Erste zuchthygienische Massnahmen zeigen aber, dass bei sorgfältiger Auswahl der Elterntiere normale Nachkommen erwartet werden können.

**Schlüsselwörter:** Hund – Glaukom – Kammerwinkel – Goniodysplasie

## Goniodysgenesis in the Bouvier des Flandres dog

Ophthalmologic examination of 72 Bouvier des Flandres dogs revealed variable degrees of goniodysgenesis in 37.5% of the animals. All dogs examined were normotensive and asymptomatic. Tonography in 4 dogs showed normal c-values for out-flow facility in all of them. Pedigree analysis demonstrated a recessive inheritance. Although the frequency of goniodysgenesis appears to be very high in this breed, the incidence of glaucoma remains low. Genetic counseling and careful selection of breeding stock showed that gonioscopically normal animals can be produced.

**Key words:** dog – glaucoma – iridocorneal angle – goniodysgenesis

## Einleitung

Veränderungen des Kammerwinkels, sogenannte Goniodysplasie, sind beim Sibirian Husky (Kellner, 1994), American Cocker Spaniel (Gelatt, 1991), Basset Hound (Martin und Wyman, 1968) und beim Bouvier des Flandres (Boevé und Stades, 1985; Van der Linde-Sipman, 1987) beschrieben worden.

Der normal ausgebildete Kammerwinkel wird vorn von der peripheren Kornea und der perilibalen Sklera und hinten von der Iriswurzel und der vorderen Ziliarmuskulatur begrenzt (Samuelson, 1991). Der Kammerwinkel selbst wird von einem Netzwerk von bindegewebigen Strängen gebildet. Zur Vorderkammer hin zieht das Ligamentum pectinatum von der Basis der Iris zur Innenseite der Kornea. Bei vollständiger oder teilweiser Verlegung des Kammerwinkels mit mesodermalem Gewebe, als Folge einer unvollständigen embryonalen Rückbildung

desselben, stellt sich das Lig. pectinatum gonioskopisch mit deutlich verdickten Strängen oder nur noch einzelnen Löchern, oder stellenweise vollständig von mesodermalem Gewebe verlegt, dar (Duke-Elder und Cook, 1963). Dies führt zu einer Behinderung des normalen Kammerwasserabflusses im Bereich des Lig. pectinatum und birgt das Risiko der Glaukombildung beim adulten Hund (Slatter, 1990).

Veränderungen des Kammerwinkels und Primärglaukome beim Bouvier des Flandres sind bereits früher in Holland beschrieben worden (Boevé und Stades, 1985; Van der Linde-Sipman, 1987). Ähnliche Erhebungen aus anderen Ländern sind nicht bekannt.

Eine Bouvierhündin, welche uns mit einem bilateralen, chronischen Glaukom vorgestellt wurde, gab Anlass zu einer Reihenuntersuchung von 72, teilweise eng verwandten Hunden dieser Rasse. Die Resultate sollen hier vorgestellt und diskutiert werden.

## Tiere, Material und Methoden

Mit Ausnahme der Hündin mit Glaukom waren alle Hunde symptomfrei und wurden uns zu vorsorglichen Augenuntersuchungen gebracht. Es wurden folgende ophthalmologischen Untersuchungen durchgeführt: Spaltlampen-Biomikroskopie<sup>1</sup>, Indirekte Ophthalmoskopie<sup>2</sup>, Tonometrie<sup>3</sup>, Gonioskopie<sup>4</sup>.

Bei 3 Hunden mit Goniodyplasie und 2 normalen konnte eine Tonographie<sup>5</sup> durchgeführt werden. Dabei wurde am narkotisierten Hund während 4 Minuten ein Gewicht von 10 g auf die Kornea gestellt und die daraus resultierenden Druckänderungen laufend aufgezeichnet. Aus diesen Ergebnissen kann ein sogenannter c-Wert errechnet werden, welcher in  $\mu\text{l}/\text{min}/\text{mmHg}$  den reziproken Wert des Kammerabfluss-Widerstandes darstellt.

Im Anschluss an diese Erhebungen wurden die Stammbäume sämtlicher Hunde analysiert. Die Hündin mit bilateralem Glaukom musste euthanasiert werden. Diese beiden Augen standen für eine histologische Beurteilung zur Verfügung.

## Resultate

Die Hündin mit bilateralem Glaukom zeigte deutlichen Buphthalmus bei einem Druck von 50 mmHg. Die Skleren waren gestaut, und die Kornea war ödematös. Die Netzhaut zeigte bereits degenerative Erscheinungen, und die Papillen waren deutlich exkaviert.

Bei den übrigen Hunden ergaben die Spaltlampenbiomikroskopie und die Ophthalmoskopie keine abnormen Befunde. Der Augendruck lag bei allen Probanden in der Norm.

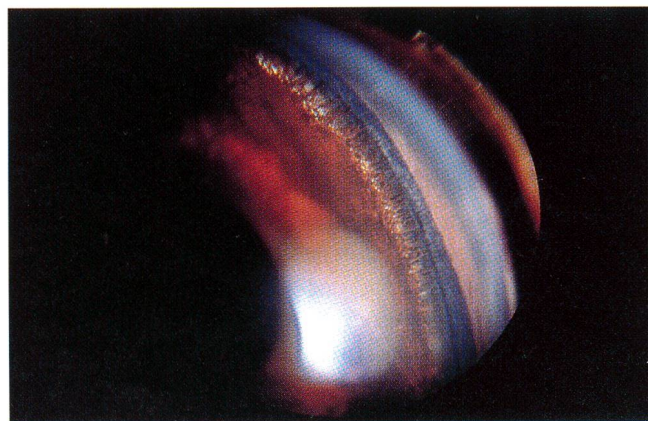


Abbildung 1: Gonioskopische Aufnahme eines normalen Kammerwinkels bei einem Bouvier des Flandres.

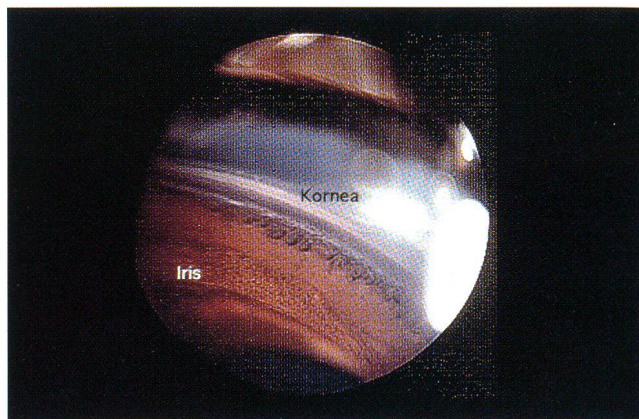


Abbildung 2: Verdicktes Ligamentum pectinatum bei einem Bouvier des Flandres.

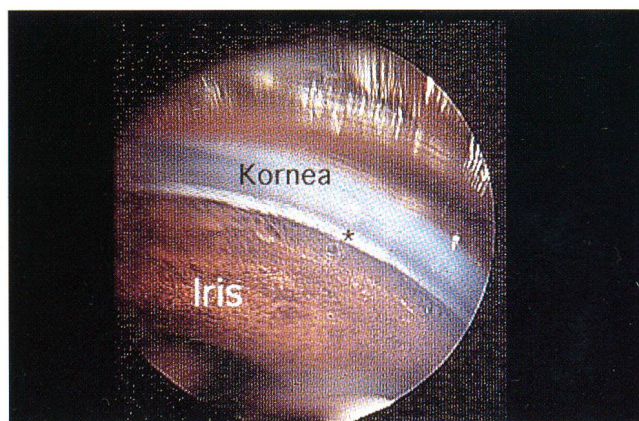


Abbildung 3: Stark veränderter Kammerwinkel mit sog. Flow-holes\* bei einem Bouvier des Flandres.

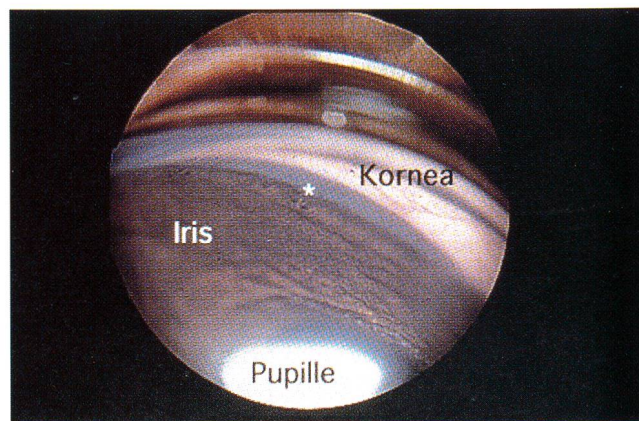


Abbildung 4: Rechts der Flow-holes\* vollständig verschlossener Kammerwinkel bei einem Bouvier des Flandres.

<sup>1</sup> Zeiss Handspaltlampe HSO-10, Ryser Optik, St. Gallen

<sup>2</sup> Heine Omega 100, Ryser Optik, St. Gallen

<sup>3</sup> Pneuma-Tonographier Digilab, BioRad, Dietlikon

<sup>4</sup> Koeppel Gonioskopierlinse, Ryser Optik, St. Gallen

<sup>5</sup> Pneuma-Tonographier Digilab, BioRad, Dietlikon

Die Gonoskopie zeigte völlig normal ausgebildete Kammerwinkel bei 45 (62,5%) Hunden (Abb. 1).

Bei 27 (37,5%) der untersuchten Hunde war der Kammerwinkel dysplastisch verändert. Der Schweregrad der Veränderungen war individuell wie auch innerhalb eines

einzelnen Auges verschieden. Im gleichen Auge können veränderte Abschnitte des Kammerwinkels mit völlig normalen abwechseln. Die geringgradigsten Veränderungen zeigten sich als Verdickung einzelner oder vieler Trabekel des Lig. pectinatum (Abb. 2). Bei mittelgradig veränderten Augen war der Kammerwinkel von dichtem mesodermalem Gewebe verlegt, welches nur noch einzelne Öffnungen, sogenannte *flow-holes*, übrigliess (Abb. 3). In einigen Fällen waren die Kammerwinkel fast vollständig mit mesodermalem Gewebe verlegt (Abb. 4). Von 30 untersuchten Hunden (11 normale und 19 mit verändertem Kammerwinkel) wurde ein gemeinsamer Stammbaum erstellt (Abb. 5). Dieser Stammbaum lässt einen rezessiven Erbgang vermuten.

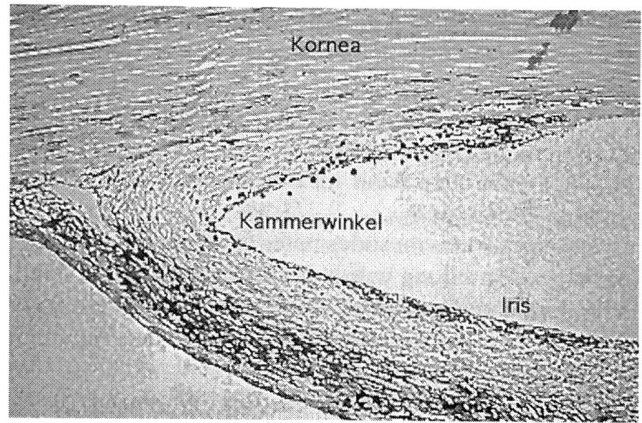


Abbildung 7: Kammerwinkel eines Bouviers mit Goniodyplasie und chronischem Glaukom: Der Kammerwinkel ist von Bindegewebe durchbaut. Die Ziliarkluft ist kollabiert.

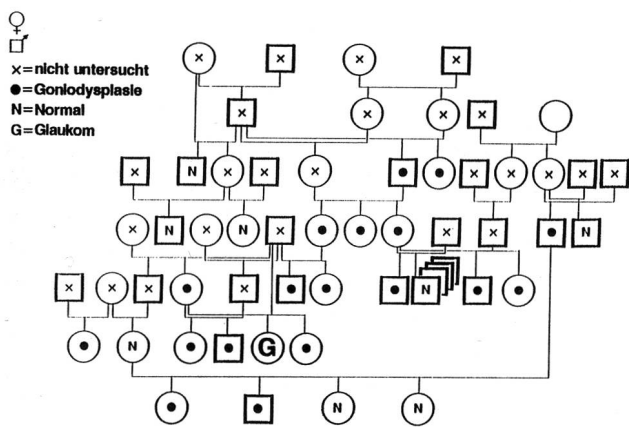


Abbildung 5: Zusammengesetzter Stammbaum der untersuchten Hunde. Die Hündin mit Glaukom ist mit G markiert.

Die tonographische Untersuchung über 4 Minuten ergab bei den drei Hunden mit Veränderungen c-Werte zwischen 0,19 und 0,49  $\mu\text{l}/\text{min}/\text{mmHg}$ . Durchschnittlich betrug der c-Wert  $0,34 \pm 0,10 \mu\text{l}/\text{min}/\text{mmHg}$ . Der Normalwert beträgt  $0,36 \pm 0,12 \mu\text{l}/\text{min}/\text{mmHg}$ . Die beiden gonioskopisch unveränderten Hunde zeigten einen c-Wert von  $0,31 \pm 0,12 \mu\text{l}/\text{min}/\text{mmHg}$  (Abb. 6). Die histologische Untersuchung der Augen der euthanasierten Hündin ergab das typische Bild eines chronischen Glaukoms: Die Netzhaut war völlig degeneriert

und zeigte keine normalen Strukturen mehr. Die Papilla nervi optici war massiv exkaviert und atrophiert. Der Kammerwinkel war von dichtem mesodermalem Gewebe durchbaut (Abb. 7)<sup>6</sup>. Im Gegensatz dazu zeigt der Kammerwinkel eines normalen Hundes ein lockeres, feingespinnenes Lig. pectinatum (Abb. 8).

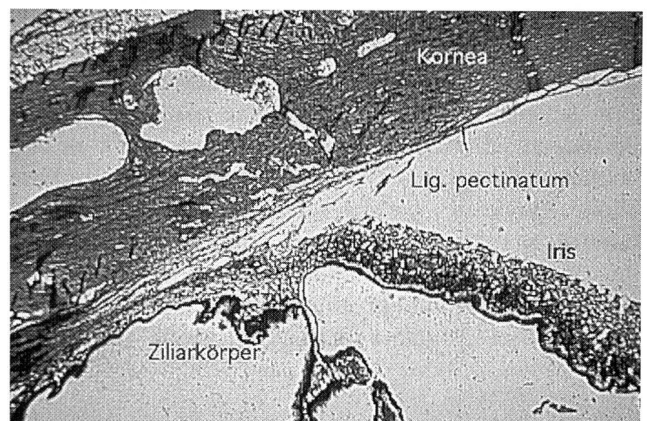


Abbildung 8: Normaler Kammerwinkel eines Hundes mit einem lockeren, feingespinnenen Ligamentum pectinatum.

<sup>6</sup> Wir verdanken die Mikrophotographien Herrn Dr. F. Guscetti, Institut für Veterinärpathologie der Universität Zürich.

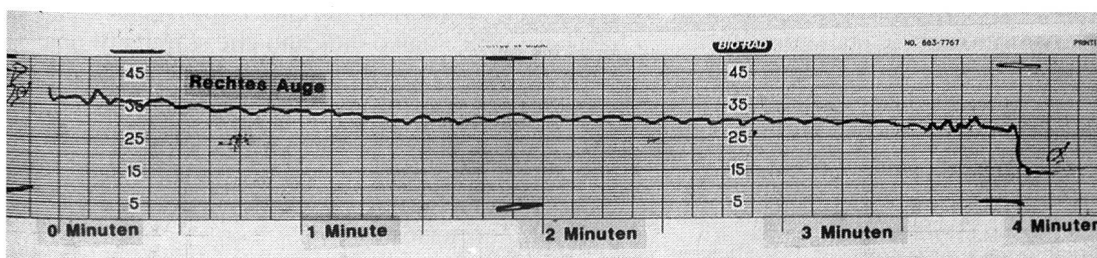


Abbildung 6: Tonographische Aufzeichnung des Druckabfalles über 4 Minuten bei einem normalen Bouvier.

Die unterschiedlichen gonioskopischen Befunde bewogen uns, folgende Gradeinteilung für die Goniodyspasie einzuführen:

- 1° Normales Lig. pectinatum
- 2° Verdicktes Lig. pectinatum
- 3° Durchgehendes Band mesodermalen Gewebes mit sog. «Flow-holes»
- 4° Durchgehendes mesodermales Band ohne Öffnungen

Diese Gradeinteilung wurde für den dorsalen, medialen, ventralen und temporalen Quadranten vorgenommen. Es wurde ein Durchschnitt für jedes Auge und für jeden Hund ermittelt:

Normale Hunde: Kumulierte Grade 4

Schwerstveränderte Hunde: Kumulierte Grade 16

## Diskussion

Die Goniodyspasie beim Bouvier des Flandres wurde früher in Holland bereits sehr detailliert beschrieben (Van der Linde-Sipman, 1987). Bislang wurden ähnliche Untersuchungen in der Schweiz nicht durchgeführt. Unsere Reihenuntersuchung zeigt, dass die Goniodyspasie bei dieser Rasse auch in der Schweiz weit verbreitet ist. Obschon die Anzahl untersuchter Hunde noch beschränkt ist, deutet die Analyse der Stammbäume auf eine rezessive Vererbung hin.

Um geeignete zuchthygienische Massnahmen ergreifen zu können, sind weitere Abklärungen notwendig. So ist zum Beispiel nicht bekannt, welche goniodysplastisch veränderten Hunde auch tatsächlich ein Glaukom entwickeln. In unserer Serie sahen wir schwerstveränderte adulte Hunde mit normalen Drucken. Vermutlich sind zusätzliche Faktoren, wie Uveitis, Trauma etc. notwendig, um einen akuten Druckanstieg auszulösen, wie das auch für den Basset Hound postuliert wurde (Martin und Wyman, 1978). Es ist daher nicht sicher, ob die gonoskopi-

schen Befunde alleine für einen Zuchtausschluss genügen. Möglicherweise sind die klinisch relevanten Veränderungen im Bereich des trabekulären Maschenwerkes lokalisiert, wo sie nicht eingesehen werden können.

Die Bestimmung des Abflusswiderstandes im Kammerwinkel mittels Tonographie könnte von grösserem diagnostischem und prognostischem Wert sein. Diese diagnostische Methode ist aber relativ aufwendig und eignet sich wenig für Reihenuntersuchungen. Die Untersuchungen an den vier Hunden haben keine signifikanten Unterschiede zwischen normalen und goniodysplastischen Hunden aufzeigen können. Es besteht auch kein Zusammenhang zwischen dem Schweregrad der Kammerwinkelveränderung und der Abflusskapazität. Falls es bei weiteren Untersuchungen gelingt, zwischen gonioskopischem Befund und tonographisch ermittelter Abflussbehinderung einen Zusammenhang zu finden, dann könnte aufgrund einer gonioskopischen Gradeinteilung der Dysplasie eine Zuchttempfehlung abgegeben werden.

Da die Goniodyspasie 2° (verdicktes Lig. pectinatum) ein sehr subjektives Kriterium ist, werden Hunde mit gemittelten, addierten Graden beider Augen von  $\leq 7.5$  (7 Quadranten 2°, 1 Quadrant 1°) zur Zucht zugelassen. Hunde mit  $\geq 8$  (8 Quadranten 2° oder mehr) und alle Hunde mit 4° in einem Quadranten werden von der Zucht ausgeschlossen. Seit der Einführung dieser Massnahmen wurden zwei Würfe erzeugt und die Welpen kontrolliert. Die Zucht mit normalen Elterntieren brachte einen Wurf von 6 gonioskopisch normalen Hunden (Abb. 5\*). Die Paarung von zwei Hunden mit Goniodyspasie  $\leq 7.5$  brachte einen Wurf von 5 gonioskopisch normalen Welpen und einem mit Goniodyspasie 8.

### La goniodyspasie du Bouvier des Flandres

L'examen ophtalmologique de 72 Bouviers des Flandres a démontré la présence d'une goniodyspasie avec plusieurs degrés de gravité chez 37,5% des animaux. Tous les animaux avaient une pression normale et ne présentaient pas de symptômes. La capacité d'écoulement déterminée chez 4 chiens par tonographie était normale. L'analyse du pedigree a indiqué un caractère héréditaire récessif. Quoique la fréquence de la goniodyspasie soit élevée, l'incidence du glaucome primaire est moindre. Des mesures génétiques ont démontrés qu'une descendance normale peut être obtenue par un choix soigné des parents.

### La goniodyspasie nel Bovaro delle Fiandre

L'analisi oftalmologica di 72 Bovari delle Fiandre metteva in evidenza che nel 37,5% dei casi persisteva una goniodyspasie più o meno marcata. Tutti i cani visitati erano normotensivi e senza sintomi. Le capacità di deflusso misurate tonograficamente risultavano normali. L'analisi dell'albero genealogico indicano che si tratta di una tara ereditaria recessiva. Anche se la goniodyspasie in questa razza è frequente, l'incidenza del glaucoma primario è scarsa. Prime cautele di tipo allevatorio mostrano che scegliendo accuratamente i genitori è possibile attendere una prole del tutto normale.

## Nachtrag

Die Verfasser bitten ihre praktizierenden Kolleginnen und Kollegen, Bouviers mit Symptomen des akuten oder chronischen Glaukomes mit dem Einverständnis des Tierbesitzers unter Angabe der Stammbaumnummer und wenn möglich mit einer Stammbaumkopie zu melden.

## Literatur

*Boevé M.H., Stades F.C.* (1985): Glaucom bij hond en kat. Tijdschr Diergeneeskd 110, 219-225.

*Duke-Elder S., Cook C.* (1963): System of Ophthalmology, Vol. III: Normal and abnormal development. CV Mosby Co, St. Louis.

*Gelatt K.N.* (1991): The Canine Glaucomas. In Gelatt K.N. (ed.), Textbook of Veterinary Ophthalmology, Lea & Febiger, Philadelphia.

*Kellner S.J.* (1994): Mesodermale Goniodysplasie beim Sibirian Husky. Vet. Med. Diss. Zürich.

*Martin C.L., Wyman M.* (1968): Glaucoma in the Basset Hound. J. Am. Vet. Med. Assoc. 183, 1320-1327.

*Samuelson D.A.* (1991): Ophthalmic embryology and anatomy. In Gelatt K.N. (ed.) Textbook of Veterinary Ophthalmology, Lea & Febiger, Philadelphia.

*Slatter D.H.* (1990): Fundamentals of Veterinary Ophthalmology. WB Saunders Co., Philadelphia.

*Van der Linde-Sipman J.S.* (1987): Dysplasie of the pectinate ligament and primary glaucoma in the Bouvier des Flandres dog. Vet. Pathol. 24, 201-206.

*Korrespondenzadresse: Prof. Dr. B.M. Spiess, Abteilung für Veterinär-Ophthalmologie, Winterthurerstrasse 260, CH-8057 Zürich*

Manuskripteingang: 22. Dezember 1994

**DIANA.**

Computersoftware für Gross- und Kleintierpraxen

**brunner & hess software ag**  
PC-Lösungen aus Entwicklerhand  
Schulhausstrasse 73 Tel. 01/286 20 30  
CH-8002 Zürich Fax 01/286 20 31  
DIANA-Direktnummer Tel. 01/286 20 40