

**Zeitschrift:** Schweizer Archiv für Tierheilkunde SAT : die Fachzeitschrift für Tierärztinnen und Tierärzte = Archives Suisses de Médecine Vétérinaire  
ASMV : la revue professionnelle des vétérinaires

**Herausgeber:** Gesellschaft Schweizer Tierärztinnen und Tierärzte

**Band:** 138 (1996)

**Heft:** 6

**Rubrik:** Welche Diagnose stellen Sie?

### **Nutzungsbedingungen**

Die ETH-Bibliothek ist die Anbieterin der digitalisierten Zeitschriften. Sie besitzt keine Urheberrechte an den Zeitschriften und ist nicht verantwortlich für deren Inhalte. Die Rechte liegen in der Regel bei den Herausgebern beziehungsweise den externen Rechteinhabern. [Siehe Rechtliche Hinweise.](#)

### **Conditions d'utilisation**

L'ETH Library est le fournisseur des revues numérisées. Elle ne détient aucun droit d'auteur sur les revues et n'est pas responsable de leur contenu. En règle générale, les droits sont détenus par les éditeurs ou les détenteurs de droits externes. [Voir Informations légales.](#)

### **Terms of use**

The ETH Library is the provider of the digitised journals. It does not own any copyrights to the journals and is not responsible for their content. The rights usually lie with the publishers or the external rights holders. [See Legal notice.](#)

**Download PDF:** 06.02.2025

**ETH-Bibliothek Zürich, E-Periodica, <https://www.e-periodica.ch>**

Institut für Veterinärbakteriologie<sup>1</sup> und Institut für Veterinärpathologie<sup>2</sup> der Universität Zürich und Kleintierklinik Schillerstrasse<sup>3</sup> in St. Gallen

# Welche Diagnose stellen Sie?


P. Rippinger<sup>1</sup>, R.K. Hoop<sup>1</sup>, G. Lott-Stolz<sup>2</sup>, P. Fehlmann<sup>3</sup>

## Anamnese


Ein Edelpapagei (weiblich, 11 Monate alt) wurde zur Sektion eingesandt. Laut Vorbericht fielen die Federn dieses Vogels leicht aus. Hals und Rücken erschienen teilweise federlos, und der Schnabel war deformiert. Der Vogel wurde i.v. euthanasiert. Der männliche Partner aus dem gleichen Jahrgang zeigte keine Veränderungen.

## Sektionsbefund

Der Papagei wies einen schlechten Nährzustand auf und zeigte einen leichtgradigen Federverlust am Hals sowie im gesamten Rückenbereich, mit einzelnen nachstossenden Federkielen. Das Gefieder am ganzen Körper war struppig und unregelmässig (Abb. 1b), einige Federn des Flügels zudem leicht verdreht. Die Oberschnabelspitze



a



b



c



d

Abbildung 1: Gefieder (b) und Schnabelveränderungen (d) eines erkrankten Edelpapageies im Vergleich zu einem Edelpapagei ohne Gefieder- und Schnabelveränderungen (a, c).

wies deutlich veränderte Bezirke mit weichem, blättrigem Horn auf (Abb. 1d).

Bei der Sektion zeigten die inneren Organe keine Auffälligkeiten. Bakteriologische Kulturen von Herzblut und Leber waren steril. Die parasitologische Untersuchung verlief negativ.

Histologisch wurden in der Haut Nekrosen und Ödeme in der Basalzellschicht über den Papillen beobachtet. Die Basalzellen waren unregelmässig angeordnet, z.T. bestand zwischen Epithel und Papille eine Spalte mit freien Erythrozyten (Abb. 2). Zahlreiche Makrophagen in diesem Bereich enthielten auffallende basophile intrazytoplasmatische Einschlüsse (Abb. 3a). Die Kerne der Epithelzellen erschienen vergrössert, z.T. mit verdickter Kernmembran und homogenen amphophilen Einschlüssen (Abb. 3b). Entzündungszellen traten nur selten in Erscheinung. An der Schnabelspitze war Knochenabbau, verbunden mit Bindegewebszubildung, sichtbar. Das aufgelockerte Schnabelhorn war von zahlreichen Hefepilzen durchsetzt.

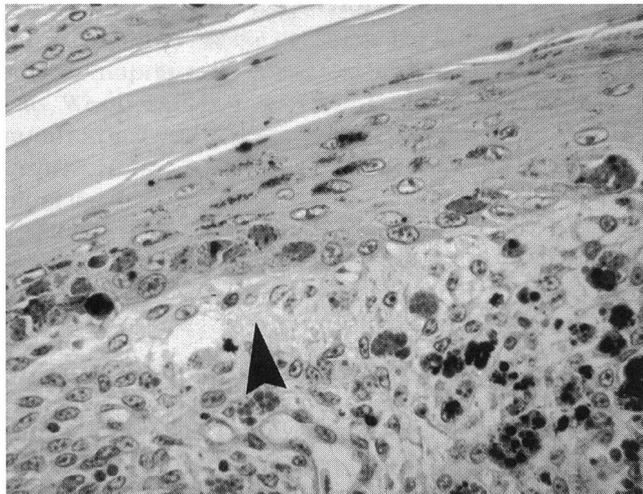


Abbildung 2: Pfeil: Spaltbildung zwischen Federepithel und Papille (HE-Färbung, schwaches Trockensystem).

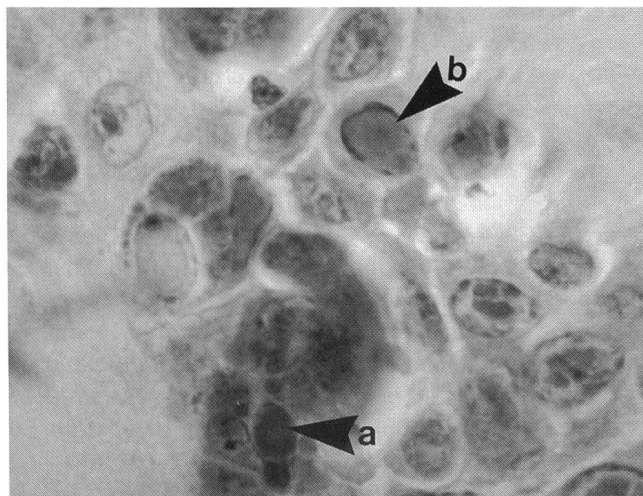


Abbildung 3: Basophile intrazytoplasmatische Einschlüsse in Makrophagen (a) und amphophile Kerneinschlüsse in Epithelzellen (b) (HE-Färbung, Ölimmersion).

## Diagnose

Aufgrund der Anamnese, der pathologisch-anatomischen und histologischen Befunde wurde die Schnabel- und Federkrankheit der Psittaziden bzw. Psittacine Beak and Feather Disease (PBFD) diagnostiziert.

## Diskussion

Die Krankheit wurde erstmals 1972 bei verschiedenen Spezies australischer Kakadus beschrieben. Psittacine Beak and Feather Disease (PBFD) ist heutzutage eine der schwersten kontagiösen Krankheiten, die zu Problemen in der Vogelzucht führt. Es ist die häufigste Erkrankung wildlebender Psittaziden in Australien. Die Empfänglichkeit für eine PBFD-Infektion wurde bereits bei über 42 verschiedenen Psittazidenspezies beschrieben, unter anderem bei verschiedenen Kakadu- und Agapornidenarten, Rosellas, Amazonen, Edelpapageien, Bourke-, Königs-, Nymphen- und Wellensittichen. Das genaue Wirtsspektrum der Virusinfektion oder die Seroprävalenz bei Psittaziden ist jedoch noch unbekannt. In der Regel sind eher junge Vögel (bis ca. 3 Jahre) betroffen, es können jedoch auch ältere Vögel erkranken (Gylstorff und Grimm, 1987; Ritchie et al., 1989, 1994). Bei Kakadus und Afrikanischen Graupapageien wurde zwischen Virusexposition und Auftreten klinischer Zeichen ein minimaler Zeitraum von 25–40 Tagen gefunden. Die maximale Inkubationszeit bei Vögeln, die subklinisch infiziert sind, ist noch nicht bekannt. Man geht jedoch davon aus, dass es sich um Jahre handelt (Ritchie et al., 1992; Latimer et al., 1991a).

Die Krankheit wird durch ein DNA-Virus verursacht, das aus den Federfollikeln erkrankter Vögel isoliert und charakterisiert werden konnte. Es handelt sich um ein neues 14–17 nm grosses, icosaedrisches, nicht behülltes Virion mit circulärer Einzelstrang-DNA (1.7–2.0 kB) mit hämagglutinierenden Eigenschaften, das den Circoviridae zugeordnet wurde (Ritchie et al., 1989, 1994).

Die Übertragung erfolgt wahrscheinlich durch Inhalation oder Ingestion von kontaminiertem Federstaub oder Kot sowie Ingestion von Kropfsekretionen beim Füttern der Jungen. Eine vertikale Übertragung wird ebenfalls vermutet (Latimer et al., 1991a, b; Ritchie et al., 1994). Nach erfolgter PBFD-Infektion befindet sich das Virus zunächst in Geweben mit sich schnell teilenden Zellpopulationen wie z. B. Basalzellen der Federepithelien, Lymphoidzellen der Bursa oder des Knochenmarks. PBFD-Infektionen sind oft mit verschiedenen Sekundärinfektionen assoziiert wie z. B. septikämischen und lokalisierten bakteriellen Infektionen, viralen Infektionen (wie z. B. Polyoma- und Herpesviren), Lungen- oder Systemmykosen und Kryptosporidiose. 69% der PBFD-infizierten Vögel sterben an diesen Sekundärinfektionen. Als Ursache dafür vermutet man eine Immunsuppression, die durch die Zerstörung von Thymus und Bursa bedingt sein soll (Latimer et al., 1991a; Woods et al., 1993).

In der Regel sterben infizierte Vögel 6–12 Monate nach Auftreten der ersten klinischen Symptome. Es werden perakute, akute und chronische Verlaufsformen einer PBFD-Infektion beschrieben. Der Krankheitsverlauf ist von vielen Faktoren abhängig wie z. B. vom Infektionsweg, der Virusdosis, der Virulenz des Virusisolates, dem Alter und der Kondition des Vogels zum Zeitpunkt der Virusexposition. Perakute Krankheitsformen (mit septikämischen Symptomen, begleitet von Pneumonie, Enteritis, rapidem Gewichtsverlust und Tod) treten vor allem bei neugeborenen Psittaziden auf, während die akute Form eher bei jungen Vögeln (jünger als 3 Jahre) während der ersten Federformation nach Ersatz des neonatalen Daunengefieders vorkommt. Ältere Vögel entwickeln meistens die chronische Verlaufsform, bei der die dystrophischen Federn kurz nach Hervortreten aus den Federfollikeln im Wachstum stoppen. Nach jeder Mauser nimmt die Anzahl der dystrophischen Federn zu. Chronisch infizierte Vögel sterben grösstenteils an Sekundärinfektionen (Latimer et al., 1991a; Ritchie et al., 1994).

Zu den klassischen, wenn auch variablen klinischen Zeichen gehören progressive Federveränderungen, bestehend aus dem Verlust von Puderdaunen und Daunenfedern, gefolgt von symmetrischer Dystrophie und Verlust der Konturfedern, Schwung-, Steuer- und Kammfedern. Die dystrophischen Federn können eines oder mehrere der folgenden Charakteristika aufweisen: Hämorrhagien in die Federfollikel und in den Federschaft, Persistieren der Federn im Federschaft, kurze und keulenförmige Federn, lockige und deformierte Federn, Federn mit Einschnürungen und Stresslinien im Gefieder. Histologisch sind in Makrophagen an der Federbasis regelmässig intrazytoplasmatische Feulgen-positive Einschlüsse und in Epithelzellen oft intranukleäre amphophile Einschlüsse vorhanden. Entzündliche Reaktionen variieren stark. Fakultativ können sich pathologische Veränderungen des Schnabels entwickeln. Treten Schnabeldeformationen auf, so kann es zu Gaumnekrosen, progressiver Elongation des Ober- und Untersnabels sowie zu Quer- oder Längsfrakturen des Schnabels kommen (Pass und Perry, 1984; Harrison, 1986; Ritchie et al., 1989).

Untersuchungen zeigten, dass das basale Federepithel häufigere und schwerwiegendere Veränderungen aufweist als das Epithel der Federscheide. Deshalb werden zur histologischen Diagnosestellung von Psittacine Beak and Feather Disease ausgezupfte Federn mit intaktem epidermalen Federkiel und Federepithel gegenüber Hautbiopsien bevorzugt (Latimer et al., 1991b). Zur Bestätigung, dass die intrazytoplasmatischen und intranukleären Einschlusskörperchen PBFD-Virus enthalten, kann eine immunhistochemische Färbung der Gewebsschnitte mit virusspezifischen Antikörpern durchgeführt werden (Ritchie et al., 1989). Der Nachweis PBFD-Virus-spezifischer Nukleinsäuren in frischen oder formalinfixierten Federn und Blutproben ist mit Hilfe von virusspezifischen DNA-Sonden möglich. Mit Hilfe dieser Methode ist auch eine Erfassung der Viruskontamination der Umgebung der Vögel möglich (Niagro et al., 1990).

Differentialdiagnostisch kommen in Frage: Follikulitis, bedingt durch Polyomaviren, Adenoviren, Bakterien (z. B. Staphylokokken, Mykobakterien) und Pilze, Neoplasien, Allergien, Mangelernährung (z. B. Vit.-A-, D-, -E-Mangel, Zinkmangel), Haltungsfehler, Trauma sowie genetische, metabolische oder endokrine Störungen (Harrison, 1984, 1986; Latimer et al., 1991). Durch Polyomaviren bedingte Federläsionen verschwinden typischerweise nach 1–2 Mauserperioden, während durch PBFD-Virus verursachte Veränderungen sich mit jeder Mauserperiode verschlimmern. Polyoma- und PBFD-Virus-Infektionen können jedoch auch gemeinsam vorkommen (Ritchie et al., 1994).

Es wird angenommen, dass die Tenazität des PBFD-Virus jener des Erregers der Infektiösen Kükenanämie (CAA) entspricht, da ihre Ultrastruktur und DNA-Zusammensetzung sehr ähnlich sind. Dies bedeutet eine unveränderte Infektiosität nach Erhitzung auf 60 °C für 1 Stunde und nachfolgender Behandlung mit Detergenzien, Enzymen und vielen handelsüblichen Desinfektionsmitteln. Bedingt durch diese relativ hohe Tenazität ist eine Inaktivierung der Erreger durch Desinfektion der Volieren weitgehend unmöglich. Eine lebenslange Isolierung gesunder Vögel ist ebenfalls nicht durchführbar, weshalb eine Bekämpfung der Schnabel- und Federkrankheit nur mittels eines effektiven Impfstoffes möglich sein wird. Vakzinationsversuche mit  $\beta$ -Propiolakton-behandeltem PBFD-Virus führten bei verschiedenen Psittaziden zu einer humoralen Immunantwort. Ein vorübergehender Immunschutz von Nachkommen geimpfter Vögel konnte ebenfalls gezeigt werden (Ritchie et al., 1992). Eine spezifische Therapie der Psittacine Beak and Feather Disease gibt es nicht. Lediglich die auftretenden Sekundärinfektionen können entsprechend behandelt werden. Während Gefiederschäden noch tolerierbar sind, können Schnabelveränderungen sehr schmerzhaft sein, besonders wenn diese noch sekundär infiziert sind. In solch einem Fall ist es ratsam, den Vogel zu euthanasieren (Ritchie et al., 1994). Zur Zeit scheint die Verwendung einer DNA-Sonde für den Virusnachweis die geeignetste Methode zur Infektionskontrolle zu sein, jedoch wird dieser Test derzeit noch von keinem Labor in der Schweiz durchgeführt.

## Literatur

- Gylstorff I., Grimm F.* (1987): Vogelkrankheiten, UTB für Wissenschaft: Grosse Reihe, Ulmer Verlag, Stuttgart.
- Harrison G.J.* (1984): Feathers Disorders. *Vet Clin No AM Small Anim Pract* 14 (2), 179–199
- Harrison G.J.* (1986): Disorders of the integument. In: Harrison G.J., Harrison L.R. (eds.): *Clinical Avian Medicine and Surgery*. Philadelphia. W.B. Saunders, 511–515.
- Latimer K.S., Rakich P.M., Niagro F.D., Ritchie B.W., Steffens W.L., Campagnoli R.P., Pesti D.A., Lukert P.D.* (1991a): An updated review of psittacine beak and feather disease. *J Assoc Avian Vet* 5, 211–220.



*Latimer K.S., Rakich P.M., Steffens W.L., Kircher I.M., Ritchie B.W., Niagro F.D., Steffens W.L., Lukert P.D.* (1991b): A novel DNA virus associated with feather inclusions in Psittacine Beak and Feather Disease. *Vet Pathol* 28, 300-304.

*Niagro F.D., Ritchie B.W., Latimer K.S., Lukert P.D., Steffens W.L., Pesti D.* (1990): Polymerase chain reaction for detection of PBFD virus and BFD virus in suspect birds. *Proc Ann Conf Assoc Avian Vet*, Phoenix, Arizona, Sept. 10-15, 25-37.

*Pass D.A., Perry R.A.* (1984): The pathology of psittacine beak and feather disease. *Aust Vet J* 61, 69-74.

*Ritchie B.W., Niagro F.D., Lukert P.D., Latimer K.S., Steffens W.L., Pritchard N.* (1989): A review of psittacine beak and feather disease. *J Assoc Avian Vet.* 3, 143-149.

*Ritchie B.W., Niagro F.D., Latimer K.S., Steffens W.L., Pesti D., Campagnoli M.S., Lukert P.D.* (1992): Antibody response to and maternal immunity from an experimental PBFD virus vaccine. *Am J Vet Res* 53, 1512-1518.

*Ritchie B.W., Harrison G.J., Harrison L.R.* (1994): *Avian Medicine: Principles and Application.* Wingers Publishing, Inc., Lake Worth, Florida, 894-903.

*Woods L.W., Latimer K.S., Niagro F.D., Nordhausen R.W., Campagnoli R.P.* (1993): Circovirus infection in pigeon. *Proc Ann Conf Assoc Avian Vet*, Nashville, Tennessee, Aug. 31-Sept. 4, 156-157.

*Korrespondenzadresse: Dr. med. vet. Pia Rippinger, Institut für Veterinärbakteriologie, Winterthurerstrasse 270, CH-8057 Zürich*

Manuskripteingang: 8. Juni 1994

## VETMIX

Medizinalvormischungen bestehend aus Wirksubstanzen mit einem indifferenten Excipiens verdünnt. **IKS registriert.**

Vorteile : ● leichte Beimischung in jedes Futter  
● günstige Preise

CHLORAMPHENICOL Palmitat 20%	Nr. 41860
CHLORAMPHENICOL Succinat 20%	Nr. 41861
CHLORTETRACYCLIN HCL 20%	Nr. 41862
CHLOR-TETRA PLUS "S"	Nr. 52310
COLISTIN Sulfat 300	Nr. 51337
GENTAMICIN Sulfat 2%	Nr. 51433
GRISEOFULVIN 10%	Nr. 51311
NEOMYCIN Sulfat 20%	Nr. 41864
SULFADIMIDIN Na 20%	Nr. 41866
"666" (SULFA + TRIMETHOPRIM)	Nr. 42466

CASE POSTALE

1522 LUCENS

Tél. 021 906 85 39

# IZOVAL<sup>S.A.</sup>