

Zeitschrift: Schweizer Archiv für Tierheilkunde SAT : die Fachzeitschrift für Tierärztinnen und Tierärzte = Archives Suisses de Médecine Vétérinaire ASMV : la revue professionnelle des vétérinaires

Herausgeber: Gesellschaft Schweizer Tierärztinnen und Tierärzte

Band: 139 (1997)

Heft: 2

Artikel: Welche Diagnose stellen Sie?

Autor: Gonin Jmaa, D. / Couto, C.G.

DOI: <https://doi.org/10.5169/seals-590084>

Nutzungsbedingungen

Die ETH-Bibliothek ist die Anbieterin der digitalisierten Zeitschriften. Sie besitzt keine Urheberrechte an den Zeitschriften und ist nicht verantwortlich für deren Inhalte. Die Rechte liegen in der Regel bei den Herausgebern beziehungsweise den externen Rechteinhabern. [Siehe Rechtliche Hinweise.](#)

Conditions d'utilisation

L'ETH Library est le fournisseur des revues numérisées. Elle ne détient aucun droit d'auteur sur les revues et n'est pas responsable de leur contenu. En règle générale, les droits sont détenus par les éditeurs ou les détenteurs de droits externes. [Voir Informations légales.](#)

Terms of use

The ETH Library is the provider of the digitised journals. It does not own any copyrights to the journals and is not responsible for their content. The rights usually lie with the publishers or the external rights holders. [See Legal notice.](#)

Download PDF: 13.03.2025

ETH-Bibliothek Zürich, E-Periodica, <https://www.e-periodica.ch>

Welche Diagnose stellen Sie?

D. Gonin Jmaa¹, C. G. Couto²

Signalement

Mischlingshündin, 13jährig, 18 kg, kastriert.

Anamnese

Die Hündin wurde in der veterinärmedizinischen Klinik der «Ohio State University» wegen seit einer Woche andauernder Apathie, Inappetenz und Erbrechen vorgestellt. Ein Therapieversuch mit Antibiotika und Antiemetika blieb erfolglos. Sie zeigte schon in den 3 Monaten zuvor leicht verminderten Appetit und verzeichnete in dieser Zeitspanne einen Gewichtsverlust von 7 Kilogramm. Auch hatte die Besitzerin eine Schwellung im ventralen Halsbereich bemerkt. Die Hündin war regelmässig geimpft und entwurmt.

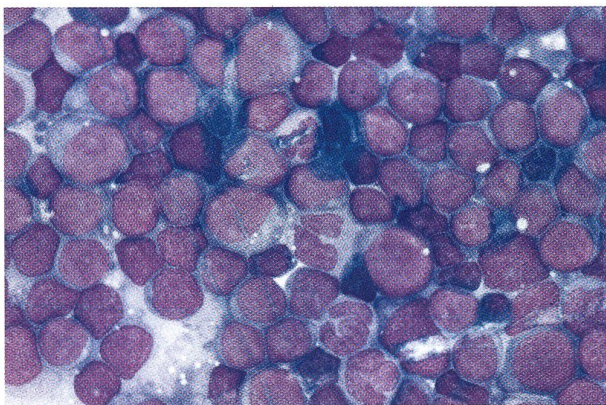


Abbildung 1: Lymphknotenpunktat (400fache Vergrößerung, Wright's-Giemsa-Färbung): Lymphoblasten (L) mit basophilem Zytoplasma, feinkörnigem Zellkernchromatin und deutlichen Nukleolen (Pfeile). Lymphoblasten sind bezeichnenderweise gleich gross oder grösser als neutrophile Granulozyten (N).

Klinische Untersuchung

Die Hündin war apathisch, abgemagert und hatte eine Körpertemperatur von 39.7 °C. Sie hatte eine Herzfrequenz von 100 / Minute, ein leises systolisches Herzgeräusch (Grad 2 von 6) und einen hyperkinetischen Puls. Die Schleimhäute waren blass, die kapilläre Füllungszeit im Normbereich. Die Mandibular- und Buglymphknoten waren vergrössert (2.5- bis 3fach) und verhärtet, die Popliteallymphknoten erschienen ebenfalls verhärtet, aber von normaler Grösse.

Feinnadelaspiration der Lymphknoten: Vorwiegend Lymphoblasten, einige Plasmazellen und kleine Lymphozyten, wenige neutrophile und eosinophile Granulozyten (Abb. 1).

Hämatologie: Normozytäre hypochrome, nicht-regenerative Anämie (Tab. 1); Leukopenie mit Linksverschiebung, Neutropenie, Lymphopenie und Monozytopenie; reaktive Lymphozyten, wenige Blasten (weisse Blutzellen in einem sehr frühen Reifestadium); geringgradige Thrombozytopenie.

Profil: Geringgradige Hypoalbuminämie und Hypokalzämie; leicht erhöhte Aktivität der alkalischen Phosphatase (AP; Tab. 1).

Tabelle 1: Blutwerte

| Parameter | Einheiten | Werte | Referenzwerte |
|------------------|----------------------|-------|---------------|
| Plasmaprotein | g/l | 68 | 60-80 |
| Hämatokrit | % | 17 | 37-52 |
| Hämoglobin | g/l | 55 | 125-190 |
| Erythrozyten | x10 ¹² /l | 2.35 | 5.5-7.5 |
| MCV | fl | 72 | 64-74 |
| MCHC | g/l | 326 | 336-364 |
| Retikulozyten | % | 0.5 | |
| Leukozyten | x10 ⁹ /l | 3.7 | 6.6-19.0 |
| - stabkernige | x10 ⁹ /l | 0.4 | 0-0.3 |
| - segmentkernige | x10 ⁹ /l | 2.0 | 3.0-11.5 |
| - Lymphozyten | x10 ⁹ /l | 1.1 | 1.2-5.2 |
| - Monozyten | x10 ⁹ /l | 0.1 | 0.2-1.3 |
| - Eosinophile | x10 ⁹ /l | 0 | 0-1.2 |
| Thrombozyten | x10 ⁹ /l | 142 | 150-500 |
| Kalzium | mmol/l | 2.07 | 2.35-2.99 |
| Albumin | g/l | 27 | 31-44 |
| AP | IU | 193 | 20-130 |

Problemliste

(1) generalisierte Lymphadenopathie mit vorwiegend Lymphoblasten im Lymphknotenpunktat, (2) Panzytopenie, (3) Fieber, (4) Gewichtsverlust.

Wie lautet Ihr Verdacht? Wie gehen Sie weiter vor?

Die Zytologie der Lymphknoten sprach für Lymphosarkom (malignes Lymphom). Differentialdiagnostisch kamen auch die akute Lymphoblastenleukämie (ALL) oder die akute myeloische Leukämie (AML) mit sekundärer leukämischer Infiltration der Lymphknoten in Frage. Die folgenden Differentialdiagnosen wurden für die Panzytopenie in Betracht gezogen: (1) Erkrankung des Knochenmarks (Myelophthise, Knochenmarkshypoplasie/-aplasie, Myelodysplasie), (2) periphere Zerstörung der Blutzellen (Sepsis, immunbedingt). Da die Anämie nicht regenerativ war, wurde eine Erkrankung des Knochenmarks vermutet und eine Knochenmarksaspiration vorgenommen.

Spezialuntersuchungen

Knochenmarksausstrich: Erhöhter Zellgehalt; ungefähr 85% Blasten, wenige Plasmazellen, wenige Vorläufer der Erythrozyten- und der Granulozyten-Monozytenreihe, keine Megakaryozyten (Abb. 2).

Zytochemische Färbungen der Knochenmarksausstriche: Die Blasten waren negativ für alkalische Phosphatase (ALP), Chloroacetatesterase (CAE), α -Naphthylbutyratesterase (ANBE) und Sudanschwarz B (SBB).

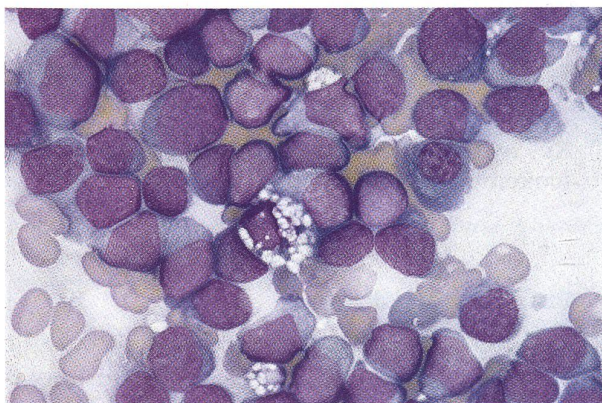


Abbildung 2: Knochenmarksausstrich (400fache Vergrößerung, Wright's-Giemsa-Färbung): Lymphoblasten (L) mit basophilem Zytoplasma und deutlichen Nukleolen (Pfeile), Plasmazelle (P) und Makrophage (M).

Diagnose

Die Diagnose lautete: akute Lymphoblastenleukämie (ALL) mit leukämischer Infiltration der Lymphknoten.

Diskussion

Leukämie ist die maligne Proliferation von hämato- oder lymphopoetischen Zellen im Knochenmark. Neoplastische (leukämische) Zellen können sich durch die Blutzirkulation ausbreiten und hämolymphatische Organe infiltrieren (Lymphknoten, Milz, Leber). Es weist jedoch nicht jedes Tier mit Leukämie neoplastische Zellen in der Blutzirkulation auf. In diesen Fällen werden die Begriffe aleukämische oder okkulte Leukämie verwendet. Leukämien werden eingeteilt in akut (Proliferation von Zellen in einem sehr frühen Reifestadium, d.h. von Blasten) oder chronisch (Proliferation von Zellen in späteren Reifestadien) und, je nach Zellreihe, von der die neoplastischen Zellen abstammen, in lymphatisch oder myeloisch. Leukämien sind selten beim Hund; die häufigste Form ist wahrscheinlich die chronische lymphatische Leukämie (CLL), gefolgt von der AML und der ALL (Couto, 1992). Die chronische myeloische Leukämie (CML) ist äusserst selten beim Hund und daher nur wenig beschrieben.

Lymphosarkom ist die maligne Proliferation von Lymphoblasten (in seltenen Fällen Lymphozyten) ausgehend von den Lymphknoten, der Milz und/oder der Leber (multizentrische Form), dem Gastrointestinaltrakt (alimentäre Form), den Mediastinallymphknoten (mediastinale Form, früher auch Thymusform genannt), den Nieren, Augen, dem ZNS oder der Haut (extranoduläre Form). Eine sekundäre Beteiligung des Knochenmarks tritt in 10–65% der Hunde mit multizentrischem Lymphosarkom auf (Madewell, 1986; Raskin und Krehbiel, 1989), wofür im englischen Sprachgebrauch der Ausdruck «lymphosarcoma cell leukemia» (Lymphosarkomzell-Leukämie) verwendet wird. Manchmal werden abnorme Lymphoblasten in der Blutzirkulation von Hunden mit Lymphosarkom gefunden. Das Lymphosarkom beim Hund ist dem beim Menschen auftretenden Non-Hodgkins-Lymphom praktisch identisch. Es ist eine der häufigsten malignen Neoplasien des Hundes, wobei die multizentrische Form weitaus die häufigste ist (ca. 80%). Ein Hund mit generalisierter Lymphadenopathie und einem erhöhten Blastengehalt in den Lymphknoten und dem Knochenmark kann also entweder an akuter Leukämie mit Lymphknotenbeteiligung oder am multizentrischen Lymphosarkom mit Knochenmarksbeteiligung leiden. Im beschriebenen Fall basierte die Diagnose einer akuten Leukämie auf folgenden Richtlinien: Symptome einer systemischen Erkrankung, Panzytopenie und ein Blastengehalt des Knochenmarks von mehr als 50% werden häufiger bei den akuten Leukämien als beim Lymphosarkom beobachtet (Couto, 1992). Dazu litt die Hündin weder an einer massiven Lymphadenopathie (5–15-

fache Lymphknotenvergrößerung), noch an einer Hyperkalzämie, welche beides häufige Symptome des Lymphosarkoms sind.

Die Unterscheidung zwischen akuter Leukämie und Lymphosarkom kann von grosser Wichtigkeit sein, da das Ansprechen auf die Therapie und die Prognose bei letzterem deutlich besser sind. Bei Hunden mit Lymphosarkom werden heute, bei Behandlung mit unterschiedlichen Chemotherapieprotokollen, Remissionsraten von 80–90% erzielt, und man darf bei diesen Hunden eine Überlebenszeit von einem Jahr bei guter Lebensqualität erwarten (es muss jedoch angefügt werden, dass die Prognose für Hunde mit Lymphosarkomzell-Leukämie wahrscheinlich weniger gut ist). Die Überlebenszeit von Hunden mit akuter Leukämie beträgt bei Behandlung selten mehr als 3 Monate (Couto, 1992). Die Überlebenszeit von nichtbehandelten Hunden mit Lymphosarkom beträgt etwa 4 bis 8 Wochen, während unbehandelte Hunde mit akuter Leukämie meist innerhalb von 2 Wochen sterben.

Die Beurteilung von Knochenmarksausstrichen, die mit den gängigen Färbemethoden gefärbt wurden (modifizierte Romanowskifärbungen, Giemsa), erlauben oft keine präzise Unterscheidung zwischen Lymphoblasten und Myeloblasten. Aus diesem Grund werden für die genaue Unterteilung der akuten Leukämien spezielle Färbemethoden verwendet. Mit der Enzymzytochemie

lässt sich die ALL von der AML meist deutlich unterscheiden. ALP, CAE, ANBE und SBB sind zytochemische Marker von Myeloblasten (Jain, 1989; Keller et al., 1985), und da im beschriebenen Fall die Blasten des Knochenmarks negativ für diese Marker waren, wurde die Diagnose der ALL gestellt.

Die Anzahl der Berichte von Hunden mit ALL ist sehr beschränkt. Vor der Einführung der Zytochemie in der Veterinärmedizinik von Leukämien in den späten Siebziger- und frühen Achtzigerjahren, waren die beschriebenen Leukämiefälle in der Veterinärliteratur oft nicht klar unterteilt. Im Jahre 1985 wurden die ersten zwei Studien von zwei Serien von Hunden mit akuter Leukämie mit klarer Unterteilung in ALL und AML von Couto (19 Hunde) und Grindem et al. (17 Hunde) veröffentlicht. Von den insgesamt 36 Hunden wurden 27 mit AML, 7 mit ALL und 2 mit Lymphosarkomzell-Leukämie diagnostiziert. Die Hunde waren zwischen 1- und 14jährig, weder Rassen- noch Geschlechtsdispositionen waren zu erkennen. Immerhin gehörten aber 16 der 17 Hunde der Studie von Grindem et al. (1985) grossen Hunderassen an. Anorexie, Apathie, Gewichtsverlust und Lahmheit waren häufige Symptome sowohl der Hunde mit AML als auch derjenigen mit ALL. Einige Hunde wurden auch wegen Erbrechen, Durchfall, Polyurie/Polydipsie, Atemnot, hämorrhagischer Diätthese oder Augenerkrankungen (Hyphe-ma, Glaukom, Retinaablösung und Chorioretinitis) vorgestellt. Bei der klinischen Untersuchung wurden meist

Zusammenfassung

Ein Fall eines Hundes mit einer akuten Lymphoblastenleukämie (ALL), welche sich ähnlich wie ein Lymphosarkom präsentierte, wird beschrieben. Die Unterscheidungskriterien zwischen akuter Leukämie und Lymphosarkom werden erklärt, und die in der veterinärmedizinischen Literatur beschriebenen typischen Eigenschaften der ALL werden genannt.

Schlüsselwörter: Hund – Lymphosarkom – akute Leukämie – ALL – AML

Quel est votre diagnostic?

Un cas de leucémie aiguë à lymphoblastes (LAL) ressemblant au lymphosarcome chez un chien est décrit. La différence entre les leucémies aiguës et le lymphosarcome est expliquée et les caractéristiques de la LAL décrites dans la littérature vétérinaire sont rapportées.

What's your diagnosis?

The clinical presentation of a dog with acute lymphoblastic leukemia (ALL) which resembled lymphosarcoma (LSA) is described. The differences between acute leukemias and LSA are explained and the most common clinical features of ALL reported in the veterinary literature are listed.

Key words: dog – lymphosarcoma – acute leukemia – ALL – AML

Qual'è la vostra diagnosi?

Viene descritto un caso di leucemia linfoblastica acuta (LLA) che si presentava come un linfosarcoma. I criteri che permettono di distinguere fra leucemia acuta e linfosarcoma vengono spiegati. Vengono citate le caratteristiche tipiche della LLA descritte nella bibliografia medico-veterinaria.

Fieber, geringgradige generalisierte Lymphadenopathie, Hepatosplenomegalie und blasse Schleimhäute festgestellt. Drei Hunde mit ALL und einer mit AML zeigten Ataxie.

Ausgeprägte hämatologische Veränderungen waren die Regel. Die meisten Hunde wiesen leukämische Zellen im Blut auf. Fast alle Hunde waren anämisch und/oder wiesen eine Thrombozytopenie oder Panzytopenie auf. Die Panzytopenie kann sich aus der Myelophthase ergeben. Myelophthase ist das «Verdrängen» der normalen Knochenmarkszellen durch die Infiltration von neoplastischen oder entzündlichen Zellen. Panzytopenie tritt jedoch auch bei Leukämiehunden auf, deren Knochenmark einen verminderten Zellgehalt aufweist. Es ist daher anzunehmen, dass es noch andere Mechanismen gibt, welche zur Hemmung der Hämatopoese führen. Es hat sich erwiesen, dass sich Vorläufer der Granulozytenreihe nicht normal entwickeln, wenn sie mit leukämischen Zellen *in vitro* kultiviert werden (Vincent, 1990). Daraus kann geschlossen werden, dass leukämische Zellen möglicherweise Substanzen sezernieren, welche die Hämatopoese hemmen. Die Leukozytenzahlen der 36 Hunde reichten von 1500/ μ l bis zu 628 000/ μ l und waren im allgemeinen höher bei den Hunden mit ALL als bei denen mit AML. Das gleichzeitige Auftreten von kernhaltigen Erythrozyten und unreifen Leukozyten (stabkernige Neutrophile und / oder Metamyelozyten) im Blut wurde bei 12 der 27 Hunde mit AML festgestellt, kam jedoch bei keinem Hund mit ALL vor. Dieses Phänomen wird auch leukoerythroblastische Reaktion genannt und ist ein Zeichen der verfrühten Ausschwemmung der hämatopoetischen Vorläufer-Zellen aus dem Knochenmark. Die leukoerythroblastische Reaktion wird bei Myelophthase, erhöhtem Bedarf an Blutzellen und bei extramedullärer Hämatopoese beobachtet. Das Profil betreffend, waren geringgradig erhöhte Aktivitäten der Leberenzyme meist die einzige Veränderung. Diese kam wahrscheinlich durch die leukämische Infiltration der Leber zustande.

Die Hündin wurde mit Chemotherapie behandelt. Zu Beginn wurden ausschliesslich schwach myelosuppressive Zytostatika verwendet (L-Asparaginase, Vincristin und Prednisolon), um die Panzytopenie nicht zu verschlimmern. Zur Unterstützung der Therapie wurden

auch Antibiotika, Antiemetika und Infusionen verabreicht. Der Allgemeinzustand der Hündin verbesserte sich daraufhin, während sich die Panzytopenie trotzdem weiter verschlimmerte (Tag 9: Hämatokrit = 10%; Leukozyten = $1.2 \times 10^9/L$; Thrombozyten = $148 \times 10^9/L$). Aus diesem Grunde wurden am 10. Tag stärkere Zytostatika eingesetzt (Mitoxantron und Cytosin Arabinosid), und es wurde eine Bluttransfusion verabreicht. Am selben Tag verliess die Hündin das Spital in einem guten Allgemeinzustand. Einen Monat später ging es der Hündin klinisch sehr gut, und die Panzytopenie hatte sich deutlich verbessert, worauf sie auf das «COP-Protokoll» (Cyclophosphamid, Vincristine, Prednisolon) gesetzt wurde. Bis 3 Monate nach Beginn der Therapie ging es der Hündin gut, danach konnte der Fall wegen Wegzugs der Besitzerin leider nicht mehr weiterverfolgt werden.

Literatur

- Couto C. G. (1985): Clinicopathologic aspects of acute leukemias in the dog. *J. Amer. Vet. Med. Assoc.* 186, 681-685.
- Couto C. G. (1992): Oncology. Hematology and Immunology. In: *Essentials of Small Animal Internal Medicine*. Ed. R. W. Nelson, C. G. Couto. Mosby Year Book, St. Louis, 861-878, 922-925.
- Grindem C. B., Stevens J. B., Perman V. (1985): Morphological classification and clinical and pathological characteristics of spontaneous leukemia in 17 dogs. *J. Amer. Anim. Hosp. Assoc.* 21, 219-226.
- Jain N. C. (1989): Cytochemistry of canine and feline leukocytes and leukemias. In: *Current Veterinary Therapy X*. Ed. R. W. Kirk, W. B. Saunders Company, Philadelphia, 465-468.
- Keller P., Freudiger U. (1983): Atlas zur Hämatologie von Hund und Katze. Verlag Paul Parey, Berlin und Hamburg, 117-118.
- Keller P., Sager P., Freudiger U., Speck U. (1985): Acute myeloblastic leukemia in a dog. *J. Comp. Path.* 95, 619-632.
- Madewell B. R. (1986): Hematological and bone marrow cytological abnormalities in 75 dogs with malignant lymphoma. *J. Amer. Anim. Hosp. Assoc.* 22, 235-240.
- Raskin R. E., Krebbtel J. D. (1989): Prevalence of leukemic blood and bone marrow in dogs with multicentric lymphoma. *J. Amer. Vet. Med. Assoc.* 194, 1427-1429.
- Vincent P. C. (1990): Nature of leukemia - pathophysiology. In: *Leukemia*. Ed. E. S. Henderson, T. A. Lister, W. B. Saunders Company, Philadelphia, 19-34.

Korrespondenzadresse: Danielle Gonin Jmaa, Kleintierklinik, Burgerstrasse 11, CH-3600 Thun

Manuskripteingang: 28. April 1995