

# Klinische Erfahrungen bei der Therapie der Patellarluxation des Kleintieres mittels Sulkoplastik und seitlicher und kranialer Verschiebung der Tuberositas tibiae

Autor(en): **Koch, D.A. / Montavon, P.M.**

Objektyp: **Article**

Zeitschrift: **Schweizer Archiv für Tierheilkunde SAT : die Fachzeitschrift für Tierärztinnen und Tierärzte = Archives Suisses de Médecine Vétérinaire ASMV : la revue professionnelle des vétérinaires**

Band (Jahr): **139 (1997)**

Heft 6

PDF erstellt am: **21.07.2024**

Persistenter Link: <https://doi.org/10.5169/seals-590967>

## **Nutzungsbedingungen**

Die ETH-Bibliothek ist Anbieterin der digitalisierten Zeitschriften. Sie besitzt keine Urheberrechte an den Inhalten der Zeitschriften. Die Rechte liegen in der Regel bei den Herausgebern.

Die auf der Plattform e-periodica veröffentlichten Dokumente stehen für nicht-kommerzielle Zwecke in Lehre und Forschung sowie für die private Nutzung frei zur Verfügung. Einzelne Dateien oder Ausdrucke aus diesem Angebot können zusammen mit diesen Nutzungsbedingungen und den korrekten Herkunftsbezeichnungen weitergegeben werden.

Das Veröffentlichen von Bildern in Print- und Online-Publikationen ist nur mit vorheriger Genehmigung der Rechteinhaber erlaubt. Die systematische Speicherung von Teilen des elektronischen Angebots auf anderen Servern bedarf ebenfalls des schriftlichen Einverständnisses der Rechteinhaber.

## **Haftungsausschluss**

Alle Angaben erfolgen ohne Gewähr für Vollständigkeit oder Richtigkeit. Es wird keine Haftung übernommen für Schäden durch die Verwendung von Informationen aus diesem Online-Angebot oder durch das Fehlen von Informationen. Dies gilt auch für Inhalte Dritter, die über dieses Angebot zugänglich sind.

# Klinische Erfahrungen bei der Therapie der Patellarluxation des Kleintieres mittels Sulkoplastik und seitlicher und kranialer Verschiebung der Tuberositas tibiae

D. A. Koch, P. M. Montavon

## Zusammenfassung

Die Sulkoplastik und die Versetzung der Tuberositas tibiae in seitlicher und kranialer Richtung als chirurgische Behandlung der Patellarluxation wurden bei 16 Hunden und drei Katzen retrospektiv untersucht. Nach durchschnittlich 15 postoperativen Monaten resultierten bei zwölf kontrollierten Knien acht lahmheitsfrei laufende, drei intermittierend lahme Patienten und ein Hund mit häufigen Phasen von Lahmheit. Die Patella war in zehn von zwölf Fällen nicht mehr luxierbar. Die Besitzer äusserten sich zufrieden über den Erfolg der Operation. Arthrotische Veränderungen schritten in der Beobachtungszeit leicht voran. Sie schienen keinen Einfluss auf den klinischen Verlauf zu haben.

**Schlüsselwörter:** Patellarluxation – Sulkoplastik – Kranialisation der Tuberositas tibiae

## Clinical experiences with sulcoplasty and cranialisation of the tuberositas tibiae as a therapy for canine and feline patellar luxation

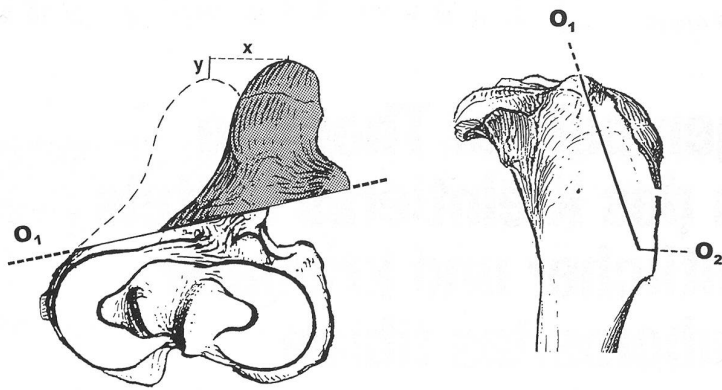
Twenty cases with patellar luxation in dogs and cats, in which a sulcoplasty and cranialisation of the tuberositas tibiae were performed, were investigated and reviewed retrospectively. Twelve knees were available for follow-up after a mean period of 15 months. Clinical scoring of patients showed eight with no lameness, three with an occasional weightbearing lameness, and one with a frequent weightbearing lameness. The patella was stable and could not be luxated in ten out of twelve cases. Degenerative joint disease was slightly progressive in the postoperative period. It did not impair the outcome of the procedure.

**Key words:** patellar luxation – sulcoplasty – cranialisation of the tuberositas tibiae

## Einleitung

Zur Behandlung der Patellarluxation beim Kleintier werden verschiedene Methoden beschrieben: die Imbrication der Gelenkkapsel (Arnoczky und Tarvin, 1990), die Fixation des Patellarligamentes mittels Faden an der Fabella (Arnoczky und Tarvin, 1980), die Trochleaplastik als subchondrale Sulkoplastik bei jungen Tieren (Flo, 1969) oder als Keilresektion bei erwachsenen Kleintieren (Slocum et al., 1982), die Versetzung der Tuberositas tibiae (deAngelis und Hohn, 1970) oder Kombinationen

davon. Zur Verminderung des retropatellären Druckes haben Schmökel und Montavon (1993) vorgeschlagen, die Lateralisation resp. Medialisation der Tuberositas tibiae mit einer Kranialisation derselben zu verbinden (Abb. 1a und b). Durch die schräge Schnitfführung wird das Patellarligament nach kranial versetzt. Die zusätzliche Kranialisation der Tuberositas tibiae reduziert den Kraftvektor, mit welcher die Patella auf den Sulcus femoralis drückt. Die Autoren erwarten dadurch eine frühe postoperative Schmerzfreiheit.



Abbildungen 1a (links) und 1b (rechts): Proximodistale und lateromediale Ansicht der proximalen Tibia mit den Osteotomie-linien für die Versetzung der Tuberositas tibiae nach medial und kranial. O<sub>1</sub> = erste Osteotomie, O<sub>2</sub> = zweite Osteotomie, x = Lateralisation der Tuberositas tibiae, y = Kranialisation der Tuberositas tibiae.

Mit dieser retrospektiven Arbeit sollen die ersten Resultate mit der Operationstechnik nach Schmökel und Montavon (1993) und die postoperativen Befunde beschrieben werden.

### Material und Methodik

Krankengeschichten und Röntgenbilder von 16 Hunden und drei Katzen mit Patellarluxation wurden ausgewertet. Ein Hund wurde beidseitig operiert, so dass die Studie 20 Fälle aufwies.

Tabelle 1: Grade der Patellarluxation (nach Putnam, 1968).

0	Patella in Trochlea, kann nicht luxiert werden
1	Patella in Trochlea, kann leicht luxiert werden, springt aber selbständig wieder in Trochlea
2	Patella in Trochlea, kann luxiert werden, ist aber manuell bei der Streckung und Beugung der Gelenke wieder reponierbar
3	Patella ausserhalb Trochlea, kann manuell reduziert werden
4	Patella ausserhalb Trochlea, kann nur chirurgisch reduziert werden

Die Patienten wurden präoperativ klinisch untersucht. Nach der Skala von Putnam (1968, Tab. 1) wurden die Luxationsgrade bestimmt. Es wurden Röntgenbilder der Kniegelenke in laterolateraler und anterioposteriorer Richtung angefertigt. Das Mass der bereits bestehenden arthrotischen Veränderungen im Kniegelenk wurde radiologisch nach der Skala von Roy et al. (1992) bestimmt. Nach Eröffnung und Inspektion des Kniegelenkes wurde der Sulcus femoris mittels Keilosteotomie nach Slocum et al. (1982) vertieft. In einem zweiten Schritt wurde die Tuberositas tibiae nach Schmökel und Montavon (1993) durch eine schräge Osteotomie nach lateral respektive medial und nach kranial versetzt, bis die Patella auch bei Manipulationen der Gliedmasse im Sulcus blieb. Die versetzte Tuberositas tibiae wurde mittels einer Zuggurtung fixiert. Unterstützend wurden Weichteiltechni-

Tabelle 2: Beurteilung der arthrotischen Veränderungen am Knie bei Hunden mit Patellarluxation (nach Roy et al., 1992).

Beurteilung	0	normal
	1	mild
	2	moderat
	3	schwer
Orte	Femur	Trochlea Femur ...
		Medialer Kondylus ...
		Lateraler Kondylus ...
		Medialer Epikondylus ...
	Patella	Proximale Patella ...
		Distale Patella ...
Tibia	Lateraler Kondylus ...	
	Medialer Kondylus ...	
Total	... (max. 27)	

ken angewandt (Brinker et al., 1990; Monn, 1996). Die operierten Knie wurden postoperativ in anterioposteriorer und lateromedialer Richtung geröntgt und für drei bis sieben Tage bandagiert.

Anlässlich einer Standardkontrolle wurden folgende Kriterien erfasst und gradiert:

- Gang. Lahmheiten wurden nach Roy et al. (1982) in den Graden 0 bis 5 beurteilt (Tab. 3).
- Lage der Patella nach Putnam (1968) in den Graden 1 bis 4 (Tab. 1). Die Tiere lagen bei der Untersuchung auf der Seite, das Hinterbein wurde adduziert und gestreckt. Dann wurde bei Innen- resp. Aussenrota-

Tabelle 3: Lahmheitsgrade bei Hunden mit Patellarluxation (nach Roy et al., 1992)

0	Keine Lahmheit
1	normaler Gang mit gelegentlicher Lahmheit
2	normaler Gang mit häufigen Phasen von Lahmheit
3	dauernde Lahmheit mit Belastung
4	dauernde Lahmheit mit Phasen von Nichtbelastung
5	Lahmheit mit dauernder Nichtbelastung

tion und gleichzeitiger Beugung des Kniegelenkes die Lage der Patella geprüft.

- c. Arthrose. Die arthrotischen Veränderungen wurden radiologisch beurteilt (Roy et al., 1982, Tab. 2)
- d. Besitzerbeurteilung. Die Besitzer gaben an, ob sie mit

dem Resultat der Operation zufrieden, mässig zufrieden oder nicht zufrieden waren.

Besitzer, welche nicht zu einer Nachkontrolle an die Veterinär-Medizinische Fakultät kommen konnten, wurden telefonisch über die Kriterien a und d befragt.

Signalement		Befunde praeoperativ			Befunde bei der Kontrolle							
Fall Nr	Rasse	Alter (Jahre)	Luxation nach (med/lat)	Patella-position (Grad, Tab. 1)	Arthrose (Punkte, Tab. 2) <sup>2</sup>	Zeitpunkt post-op (Monate)	Standard-kontrolle (ja/nein)	Gang (Grad, Tab. 3)	Patella-position (Grad, Tab. 1)	Besitzer-beurteilung	Arthrose (Punkte, Tab. 2) <sup>2</sup>	Bemerkungen
1	Pudel	11,5	lat	3	12	24	nein	0	x	zufrieden	x	
2	Akita Inu	1,5	med	3	8	32	nein	1	x	zufrieden	x	
3	Mischling	2,5	med	3	7	28	nein	0	x	zufrieden	x	
4	Yorkshire Terrier	1	med	3	1	26	ja	0	1	zufrieden	3	
5	Mastiff	1	med	2	5	24	ja	0	0	zufrieden	x	
6	Katze	1,5	med	3	1	23	ja	0	0	zufrieden	10	
7	Chihuahua	4	med	2	3	18	nein	0	x	zufrieden	x	
8 rechts <sup>1</sup>	Mischling	1,5	med	2	12	15	ja	0	0	zufrieden	12/12	
8 links <sup>1</sup>	Mischling	1,5	med	3	6	11	ja	0	0	zufrieden	6	
9	Puli	7	lat	2	5	15	ja	2	0	zufrieden	7	Coxarthrose
10	Chihuahua	1,5	med	3	0	x	x	x	x	x	x	keine Antwort
11	Yorkshire Terrier	8	med	3	15	14	ja	1	0	zufrieden	20	
12	Spaniel	3	lat	3	4	15	ja	1	1	nicht zufrieden	11	
13	Yorkshire Terrier	0,5	med	2	0	9	ja	0	0	zufrieden	0	
14	Katze	0,5	med	4	1	8	ja	0	0	zufrieden	8	
15	Flat Coated Retr	1	lat	3	6	8	nein	1	x	mässig zufrieden	x	Gonitis
16	Appenzeller	4	med	1	0	7	ja	0	0	zufrieden	5	Implantatbruch
17	Papillon	0,5	med	3	1	5	nein	0	x	zufrieden	2	
18	Papillon	3	med	3	1	5	ja	1	0	zufrieden	3	
19	Katze	4	med	3	5	4	nein	3	x	zufrieden	x	HD

Tabelle 4.: Signalement, praeoperative und postoperative Befunde von 19 Hunden und Katzen mit Patellarluxation, welche mittels Sulkoplastik und Kranialisierung der Tuberositas tibiae behandelt wurden. x = kein Untersuch, 1 = Operation beidseits im Abstand von sechs Wochen, 2 = Durchschnitt der Beurteilung durch zwei Tierärzte.

## Resultate

Bei den präoperativen Untersuchungen wurden in 15 Fällen eine mediale und in fünf Fällen eine laterale Patellarluxation festgestellt. In sieben Fällen handelte es sich um eine Luxation Grad 2, in zwölf Fällen um eine Luxation Grad 3 und in einem Fall um eine Luxation Grad 4. Die arthrotischen Veränderungen wurden in drei Fällen als nicht vorhanden, in 14 Fällen als mild und in drei Fällen als moderat beurteilt.

Zwölf Fälle (11 Patienten) konnten mit einer standardisierten Nachkontrolle innerhalb von 4 bis 32 Monaten (Mittelwert 15 Monate) ausgewertet werden. Von weiteren sieben Patienten wurden telefonische Informationen eingeholt, ein Besitzer blieb unauffindbar.

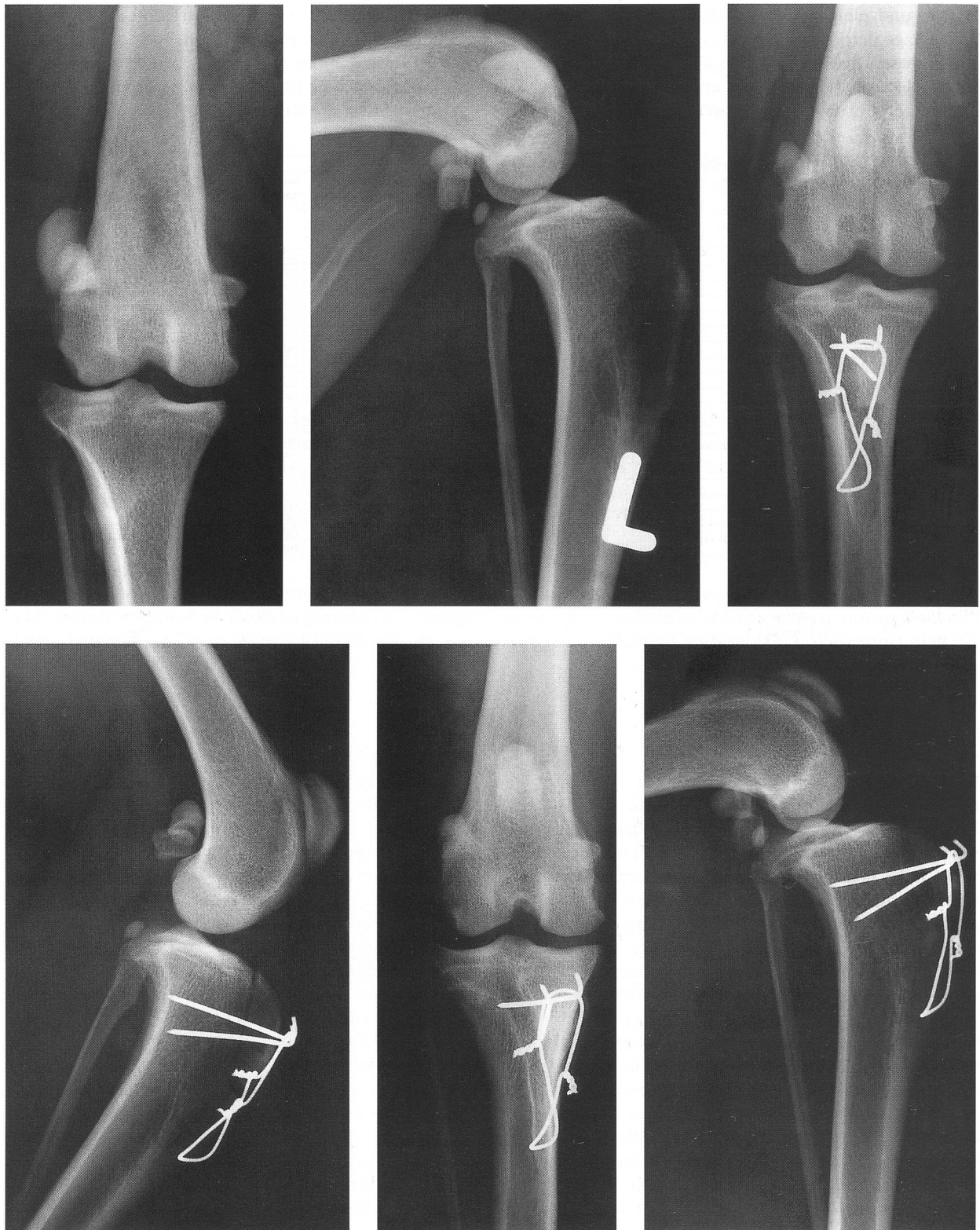Von 18 Patienten zeigten bei der Nachkontrolle elf keine Lahmheit, fünf wiesen gelegentlich eine Lahmheit auf (Grad 1), ein Hund (Fall Nr. 9) hatte häufige Phasen mit Lahmheit (Grad 2) und eine Katze (Fall Nr. 19) lief dauernd lahm (Grad 3). Der Hund (Fall Nr. 9) wies eine Coxarthrose auf. Bei der Nachkontrolle von zwölf Kniegelenken war die Patella in zehn Fällen nicht mehr luxierbar, in zwei Fällen wurde eine Patellarluxation Grad 1 festgestellt. Bei keinem der Patienten konnte ein Kniegelenkerguss palpirt werden, und bei keinem der Patienten war bei Druck auf die Patella Schmerz auslösbar. Zum Zeitpunkt der Nachkontrolle von zwölf Kniegelenken waren arthrotische Veränderungen in einem Fall nicht vorhanden, in sieben Fällen beurteilten wir sie als

mild, in drei Fällen als moderat und in einem Fall als schwer. Die Besitzer von 18 Patienten äusserten sich in 16 Fällen zufrieden über das Resultat der Operation. Die Besitzer von Hund Nr. 15 waren mässig zufrieden. Dieser Hund wurde sechs Wochen nach der Operation mit einer Lahmheit Grad 3 vorgestellt. Bei der Exploration des Kniegelenkes wurde überschüssiges Granulationsgewebe in der Gelenkkapsel entfernt. Die bakteriologische Untersuchung ergab sterile Synovia. Die Implantate wurden entfernt und eine Drainage wurde eingelegt. Der Hund lief zum Zeitpunkt der Nachkontrolle mit gelegentlichen Lahmheitsperioden (Grad 1). Die Besitzer des Hundes Nr. 12 waren mit der Operation nicht zufrieden. Ihr Hund wurde bereits zweimal ohne Erfolg wegen der Patellarluxation operiert, bevor er bei uns vorgestellt wurde. Anlässlich der Nachkontrolle zeigte der Hund gelegentlich Lahmheit (Grad 1), die Patella luxierte im Grad 1, die Arthrose war moderat.

Als weitere Komplikation trat bei einem Hund (Fall Nr. 16) ein Ausriss der Zuggurtung aus der Tibia auf. Die Zuggurtung musste ersetzt werden. Die Osteotomie heilte in der Folge ab. Der Hund lief anschliessend lahmheitsfrei.

Die geringe Zahl nachkontrollierter lateraler Patellarluxationen erlaubte keinen Vergleich mit den medialen Patellarluxationen. Ein Beispiel einer Patellarluxation und der Verlauf nach Behandlung ist radiologisch anhand der Abbildungen 2a-2f dargestellt.





Abbildungen 2 a bis 2f: Anterioposteriore und lateromediale Röntgenbilder des linken Kniegelenkes eines zweijährigen Mischlinghundes. Die Patella luxiert im Grad 3 nach lateral, die Arthrosebildung ist mild (a, b). Nach erfolgter Sulkoplastik und kranio-medialer Versetzung der Tuberositas tibiae liegt die Patella in der Trochlea femoris (c, d, postoperative Röntgenbilder). Zwölf Monate nach der Operation sind die Implantate der Zuggurtung stabil und die Arthrosebildung ist mild (e, f). Der Hund läuft lahmbefrei, die Patella ist nicht luxierbar.

## Diskussion

Die Sulkoplastik und die laterale oder mediale Versetzung der Tuberositas tibiae in Verbindung mit einer Kranialisierung führten bei allen Fällen zu einer verbesserten Funktion des Hinterbeines. Zum Zeitpunkt der Kontrolle liefen 63% der Tiere lahmheitsfrei, 26% mit gelegentlicher Lahmheit nach starker Beanspruchung. Hierbei fiel auf, dass die Besitzer diese Lahmheit vorwiegend beim Abwärtslaufen feststellen konnten. Das Phänomen wurde auch in der Humanliteratur beschrieben (Mau, 1980). Ein Hund und eine Katze liefen bei der Kontrolle deutlich lahm. Bei beiden Patienten waren die Kniegelenke beim orthopädischen Untersuchen schmerzfrei. Bei der Manipulation der Hüftgelenke hingegen waren Schmerzen auslösbar, und die Röntgenbilder zeigten Coxarthrose.

Die Patella war in zehn Fällen nach der Operation nicht mehr luxierbar. Zwei Patienten wiesen eine Patellarluxation Grad 1 auf, liefen aber trotzdem lahmheitsfrei (Fall Nr. 4) respektive mit gelegentlicher Lahmheit (Fall Nr. 12). Der Erfolg der Operation schlug sich auch in der Beurteilung durch die Besitzer nieder.

Die arthrotischen Veränderungen nahmen in der Beobachtungszeit mässig zu. Der Arthrosebefund konnte prä- und postoperativ nicht positiv mit der Ganganalyse korreliert werden, so dass die Beurteilung der Arthrose von untergeordnetem Wert blieb. Die pathogenetischen Mechanismen, welche zur Ausbildung und zum Voranschreiten der arthrotischen Veränderungen im Kniegelenk führen, sind bei Roy et al. (1992) dargelegt. Sie sind auch bei den hier vorgestellten Patellarluxationen höheren Schweregrades und den Therapien mittels Arthrotomie, Sulkoplastik und Osteotomie gültig.

Die Therapie der Patellarluxation nach Schmökel und Montavon (1993) bot wenig Komplikationen, wie dies

auch bei der konventionellen Technik beschrieben wurde (Remedios et al., 1992; Roy et al., 1992). Weder die kranialen Anteile der Menisci, die Kollateralbänder noch die Kreuzbänder wurden durch die Osteotomien verletzt. Mit einer kranial der Menisci im Kniegelenk platzierten Adson-Pinzette können letztere während der Osteotomie geschützt werden. Der Ausriss einer Zuggurtung aus der Tibia war auf ein zu kranial platziertes Bohrloch in der Tibia zurückzuführen (Fall Nr. 16). Die Gonitis bei Hund Nr. 15 wurde durch das Entfernen der Implantate, Spülung und Drainage des Kniegelenkes sowie Ruhigstellung erfolgreich behandelt.

Der Vergleich mit der Literatur zeigt, dass mit Sulkoplastik und seitlicher und kranialer Versetzung der Tuberositas tibiae ausgezeichnete Resultate erzielt wurden. Denny und Minter (1973) fanden nach Versetzung der Tuberositas tibiae 31% der Patienten lahmheitsfrei vor, wogegen die anderen deutlich lahm oder intermittierend lahm liefen. Remedios et al. (1992) beschrieben die konventionelle Versetzung der Tuberositas tibiae bei 18 Fällen in neun Fällen als ausgezeichnet, in acht Fällen als gut und in einem Fall als schlecht. Roy et al. (1992) stellten bei Behandlung der Patellarluxation mittels Sulkoplastik und Versetzung der Tuberositas tibiae fest, dass nach durchschnittlich 33 Monaten acht von zwölf Hunden lahmheitsfrei liefen und keine Luxation mehr vorkam. Der zu erwartende theoretische Vorteil der Technik nach Schmökel und Montavon (1993), nämlich eine frühe postoperative Schmerzfreiheit als Folge eines reduzierten Kraftvektors der Patella auf den darunterliegenden Gelenkknorpel, konnte in dieser retrospektiven Studie mit Langzeitresultaten nur durch den ausbleibenden Schmerz bei Druck auf die Patella gestützt werden. Zudem wurde die Qualität des retropatellären Gelenkknorpels in den Operationsberichten nicht immer beschrieben, was die Interpretation der Resultate er-

### Expériences cliniques du traitement de la luxation de la rotule à l'aide d'une sulcoplastie associée à la crâniolisation de la tubérosité tibiale

Une étude rétrospective de 20 cas de luxations de la rotule traitées à l'aide d'une sulcoplastie associée à la crâniolisation de la tubérosité tibiale a été effectuée. Douze grassets ont pu être suivis après une période postopératoire moyenne de 15 mois. L'évaluation clinique a révélé 11 cas sans boîterie, trois avec boîterie occasionnelle et un avec boîterie fréquente. La rotule était stable et ne pouvait pas être luxée dans 10 cas sur 12. L'évolution arthrotique postopératoire était modérée et n'influçait pas le résultat clinique.

### Esperienze cliniche sulla solcoplastica e la cranializzazione della tuberositas tibiae come terapia della lussazione patella nei cani e nei gatti

È stato fatto uno studio retrospettivo sulla solcoplastica e la cranializzazione della tuberositas tibiae in sedici cani e tre gatti con una lussazione della patella. Con una media di quindici mesi dopo l'operazione, su dodici ginocchi rivisitati, otto sono risultati prive di zoppia, tre pazienti avevano una zoppia intermittente e un solo cane zoppicava molto spesso. In dieci di dodici casi la patella era stabile e non poteva più venire lussata. I proprietari sono risultati contenti per il successo dell'operazione. Degenerazioni articolari sono stati riscontrate durante il periodo postoperatorio, esse non hanno però influenzato il decorso clinico dei pazienti.

schwerte. Es sind genaue Ganganalysen und repetitive standardisierte Untersuchungen des Kniegelenkes nötig, um den positiven Effekt der Kranialisation zu quantifizieren.

## Literatur

*Arnoczky S.P., Tarvin G.B.* (1990): Patellar luxation. In: MJ Bojrab (Hrsg): Current techniques in small animal surgery. 3. Aufl. Verlag Lea & Febiger, Philadelphia, 714-721.

*Arnoczky S.P., Tarvin G.B.* (1980): Surgery of the stifle: the patella. Comp. Cont. Ed. 2, 200.

*Brinker W.O., Piermattei D.L., Flo G.L.* (1990): Handbook of small animal orthopedics and fracture treatment. 2. Aufl. Verlag W.B. Saunders Company, Philadelphia, 377-397.

*DeAngelis M., Hohn B.R.* (1970): Evaluation of surgical correction of canine patellar luxation in 14 cases. J. Am. Vet. Med. Assoc. 156, 587-594.

*Denny H.R., Minter H.M.* (1973): The long term results of surgery of canine stifle disorders. J. Small Anim. Pract. 14, 695-713

*Flo G.L.* (1969): Surgical correction of a deficient trochlear groove in dogs with severe congenital patellar luxations utilizing a cartilage flap and subchondral grooving. MS Thesis, Michigan State University, East Lansing, Michigan.

*Mau H.* (1980): Chondropathia patellae. Z. Orthop. Ihre Grenzgeb. 118, 208-218.

*Monn T.* (1996): Surgical repair of patellar luxation in dogs. Ein Videofilm. Vet. Med. Fakultät Universität Zürich.

*Putnam R.W.* (1968): Patellar luxation in the dog. MS Thesis, University of Guelph, Ontario.

*Remedios A.M., Basber A.W.P., Runyon C.L., Fries C.L.* (1992): Medial patellar luxation in 16 large dogs. A retrospective study. Vet. Surg. 21, 5-9.

*Roy R.G., Wallace L.J., Johnston G.R., Wickstrom S.L.* (1992): A retrospective evaluation of stifle osteoarthritis in dogs with bilateral medial patellar luxation and unilateral surgical repair. Vet. Surg. 21, 475-479.

*Schmökel H.G., Montavon P.M.* (1993): Versetzung der Tuberositas tibiae mit einer Kranialisation bei der Patellaluxation beim Hund. Kleintierpraxis 38, 805-808.

*Slocum B., Slocum D., Devine T.* (1982): Wedge recession for treatment of recurrent luxation of the patella. Clin. Orthop. 164, 48.

## Dank

Die Autoren bedanken sich bei Frau Dr. med. vet. B. Kasser-Hotz (Veterinär-Medizinische Klinik der Universität Zürich, Abteilung Radiologie) und bei Dr. med. vet. D. Savoldelli (Veterinär-Chirurgische Klinik der Universität Zürich) für die Beurteilung der Arthrose auf den Röntgenbildern. Dr. med. vet. D. Savoldelli gilt auch Dank für die kritische Durchsicht des Manuskriptes und die Korrekturen. Für die fototechnischen Arbeiten möchten sie sich bei Frau A. Hug und für die Graphiken bei Herrn M. Haab bedanken.

*Korrespondenzadresse: Dr. D. Koch, Veterinär-Chirurgische Klinik, Winterthurerstrasse 260, CH-8057 Zürich*

Manuskripteingang: 29. März 1996

**DIANA.**  
Die Computersoftware  
für Gross- und Kleintierpraxen  
**FÜR WINDOWS**

**Der Sommer ist da. DIANA für Windows auch.**

**brunner & hess software ag**  
PC-Lösungen aus Entwicklerhand.  
Schulhausstrasse 73 • CH-8027 Zürich • **DIANA-Telefon: 01/286 20 40** • Fax 01/286 20 31  
eMail: office@diana.ch