Zeitschrift: Schweizer Archiv für Tierheilkunde SAT : die Fachzeitschrift für Tierärztinnen und Tierärzte = Archives Suisses de Médecine Vétérinaire ASMV : la revue professionnelle des vétérinaires

Herausgeber: Gesellschaft Schweizer Tierärztinnen und Tierärzte

Band: 139 (1997)

Heft: 6

Artikel: Zerebrospinale Nematodiasis bei sieben Ziegen

Autor: Pusterla, N. / Caplazi, P. / Braun, U.

DOI: https://doi.org/10.5169/seals-591669

Nutzungsbedingungen

Die ETH-Bibliothek ist die Anbieterin der digitalisierten Zeitschriften auf E-Periodica. Sie besitzt keine Urheberrechte an den Zeitschriften und ist nicht verantwortlich für deren Inhalte. Die Rechte liegen in der Regel bei den Herausgebern beziehungsweise den externen Rechteinhabern. Das Veröffentlichen von Bildern in Print- und Online-Publikationen sowie auf Social Media-Kanälen oder Webseiten ist nur mit vorheriger Genehmigung der Rechteinhaber erlaubt. Mehr erfahren

Conditions d'utilisation

L'ETH Library est le fournisseur des revues numérisées. Elle ne détient aucun droit d'auteur sur les revues et n'est pas responsable de leur contenu. En règle générale, les droits sont détenus par les éditeurs ou les détenteurs de droits externes. La reproduction d'images dans des publications imprimées ou en ligne ainsi que sur des canaux de médias sociaux ou des sites web n'est autorisée qu'avec l'accord préalable des détenteurs des droits. En savoir plus

Terms of use

The ETH Library is the provider of the digitised journals. It does not own any copyrights to the journals and is not responsible for their content. The rights usually lie with the publishers or the external rights holders. Publishing images in print and online publications, as well as on social media channels or websites, is only permitted with the prior consent of the rights holders. Find out more

Download PDF: 13.07.2025

ETH-Bibliothek Zürich, E-Periodica, https://www.e-periodica.ch

Klinik für Wiederkäuer- und Pferdemedizin[1] und Institut für Veterinärpathologie[2] der Universität Zürich

Zerebrospinale Nematodiasis bei sieben Ziegen

N.Pusterla[1], P.Caplazi[2], U.Braun[1]

Zusammenfassung

Es werden 7 Ziegen aus den Kantonen Tessin, Schwyz und Graubünden beschrieben, die an zerebrospinaler Nematodiasis erkrankten. Die Erkrankung trat bei 6 Ziegen während der Wintermonate auf. Die Ziegen wurden wegen progressiver Nachhandataxie, Festliegen, Gleichgewichtsstörungen und Kreisbewegungen in die Klinik überwiesen. Die wichtigsten klinischen Befunde waren partielle oder komplette Lähmung der Nachhand, Nachhandataxie, Kreisbewegungen, reduzierte Oberflächen- und Tiefensensibilität sowie Hirnnervenausfälle. Das Allgemeinbefinden war leichtgradig gestört, und die Fresslust war vorhanden. Die bei 3 Ziegen im Liquor cerebrospinalis vorherrschenden mononukleären Zellen und eosinophilen Granulozyten waren für einen parasitären Befall des Zentralnervensystems typisch. Die vorliegenden histopathologischen Veränderungen sowie die bei zwei Ziegen im Anschnitt gefundenen Nematodenlarven konnten die Diagnose zerebrospinale Nematodiasis erhärten. Aufgrund des engen Kontaktes mit Hirschen wird eine Infektion mit *Elaphostrongylus cervi* diskutiert.

Schlüsselwörter: **Zerebrospinale Nematodiasis – Neurologische Befunde – Histopathologische Befunde – Ziege**

Cerebrospinal nematodiasis in seven goats

Clinical findings in seven goats affected with cerebrospinal nematodiasis are described. The animals originated from different parts of Switzerland. The disease occured mainly in winter. The animals were admitted to the clinic because of progressive pelvic limb ataxia, recumbency, vestibular disease and circling. Clinical findings were complete or incomplete posterior paresis, pelvic limb ataxia, circling, reduced cutaneous sensation and proprioceptive deficits as well as cranial nerve reflexes deficits. The general condition was slightly reduced and the appetite was normal. In three goats predominance of mononuclear and eosinophilic cells in the cerebrospinal fluid was interpreted as typical findings for parasite infestation in the central nervous system. Histopathological changes and the finding of a nematode in cross sections in two affected animals confirmed the diagnosis. Infection with *Elaphostrongylus cervi* is discussed due to close contact with deer.

Key words: **cerebrospinal nematodiasis – neurological signs – histopathology – goat**

Einleitung

Die zerebrospinale Nematodiasis ist eine parasitäre Erkrankung von Hirn und Rückenmark, die durch verschiedene Nematoden der Gattungen Elaphostrongylus, Parelaphostrongylus oder Setaria verursacht wird. Diese Fadenwürmer mit Affinität zum Nervensystem haben natürliche Wirte, bei denen selbst ein hochgradiger Befall äusserst selten zu Krankheitserscheinungen führt. Bei nicht spezifischen Wirten hingegen kommt es zu zentralnervösen Störungen und Ausfällen (Alden et al., 1975; Guthery und Beasom, 1979; Brewer, 1983; Boch und Schneidawind, 1988; Handeland, 1991; Handeland und Sparboe, 1991). Drei Spezies der Gattung Elaphostrongylus wurden in Europa im Zentralnervensystem und in der Skelettmuskulatur verschiedener Zerviden isoliert: *E. cervi* Cameron (1931; Synonym *E. panticola* Lubimov, 1945) beim Hirsch (*Cervus spp.*), *E. rangiferi* Mitskevich (1960) beim Ren (*Rangifer tarandus tarandus*) und *E. alces* beim Elch (*Alces alces;* Steen et al., 1989). Der

Zyklus von *Elaphostrongylus spp.* ist zum grössten Teil bekannt (Kutzer und Prosl, 1975, 1976; Prosl und Kutzer, 1980). Die Erstlarven, die nach einer Präpatenzzeit von drei bis vier Monaten im Kot von Zerviden ausgeschieden werden, dringen in verschiedene Schneckenarten ein, wo sie eine temperaturabhängige Entwicklung zur invasionsfähigen Larve durchlaufen. Der Endwirt infiziert sich beim Weiden durch die Aufnahme von larvenhaltigen Schnecken. Die aufgenommenen Larven gelangen über den grossen Blutkreislauf ins intermuskuläre Bindegewebe der Brust-, Schulter- und Rückenmuskulatur, wo sie geschlechtsreif werden; nur ein kleiner Teil der Larven setzt sich im Gehirn und Rückenmark fest. Die Eier werden von geschlechtsreifen Nematoden direkt in die venöse Blutbahn gelegt, wo sie dann zur Lunge gelangen. Hier schlüpfen die Erstlarven aus, wandern über die Trachea zum Pharynx, wo sie abgeschluckt und über den Kot ausgeschieden werden.

Über natürlich vorkommende Elaphostrongylose bei Hauswiederkäuerarten wurde in Norwegen berichtet (Handeland, 1991; Handeland und Sparboe 1991). Diese Autoren beschrieben bei Ziegen und Schafen Paresen, Paralysen und zentralnervöse Störungen, die durch die Wanderung von *E. rangiferi* in das Parenchym von Hirn und Rückenmark verursacht wurden. Aus Nordamerika liegen mehrere Berichte über Parelaphostrongylose bei Ziegen und Schafen vor (Nielsen und Aftosmis, 1964; Alden et al., 1975; Mayhew et al. 1976; Kopcha et al., 1989).

Ähnliche Krankheitsbilder wurden von uns in den letzten Jahren auch bei Ziegen in der Schweiz beobachtet. Die folgende Arbeit beschreibt 2 Ziegen, bei denen eine zerebrospinale Nematodiasis nachgewiesen werden konnte, und 5 Ziegen, bei denen hochgradiger Verdacht auf eine zerebrospinale Nematodiasis bestand.

Vorbericht

Tiere

Bei den Ziegen handelte es sich um 7 weibliche Tiere zwischen 1.5 und 7 Jahren. Drei Ziegen gehörten der Nera Verzasca-, je eine der Saanen-, der Brienzer- und der Toggenburgerziegenrasse an. Eine weitere Ziege war ein Mischlingstier. Sechs Ziegen wurden im Winter- und eine Ziege im Sommerhalbjahr wegen progressiver Nachhandataxie, Festliegen, Gleichgewichtsstörungen oder Kreisbewegungen zur Untersuchung in die Klinik eingeliefert (Tab. 1).

Tabelle 1: Signalement der Ziegen, Einlieferungsdatum und -grund

Ziege	Rasse	Alter (Jahre)	Einlieferungsdatum	Einlieferungsgrund
1	Verzasca	2	März 1993	Nachhandataxie Festliegen
2	Saanen	3	März 1993	Nachhandataxie Festliegen
3	Mischling	3	November 1993	Kreisbewegungen
4	Toggenburger	1.5	Juli 1994	Gleichgewichtsstörungen
5	Verzasca	2	Januar 1995	Nachhandataxie Festliegen
6	Verzasca	7	Januar 1995	Nachhandataxie
7	Brienzer	2	Januar 1996	Festliegen

Betriebe

Die Ziegen stammten aus 5 verschiedenen Betrieben der Schweiz. Die Betriebe 1 (Ziege 1 und 2), 4 (Ziege 5), 5 (Ziege 6) und 6 (Ziege 7) lagen im Tessin, der Betrieb 2 (Ziege 3) in Graubünden und der Betrieb 3 (Ziege 4) im Kanton Schwyz (Abb. 1). Die Betriebsgrösse schwankte zwischen 10 und 100 Tieren, die zur Milch-, Käse- und Fleischproduktion gehalten wurden. Die Tiere wurden ganzjährlich geweidet und zum Teil im Sommer gealpt. Allen Betrieben war gemeinsam, dass die Ziegen mangelhaft entwurmt wurden und dass regelmässig Rothirsche auf den Weiden beobachtet wurden. Die Betriebe 1, 4, 5 und 6 wiesen ein gehäuftes und zum Teil jährliches Vorkommen ähnlicher Krankheitsbilder auf.

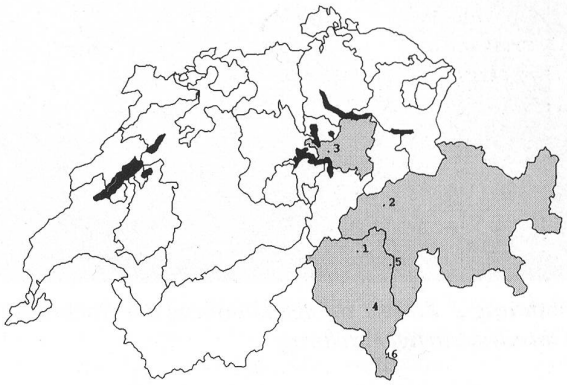

Abbildung 1: Geographische Lokalisation der Betriebe. 1 (Ziege 1 und 2), 2 (Ziege 3), 3 (Ziege 4), 4 (Ziege 5), 5 (Ziege 6) und 6 (Ziege 7).

Klinische Befunde

Das Allgemeinbefinden war bei 2 Ziegen ungestört und bei den übrigen Tieren leichtgradig gestört. Der Nährzustand wurde bei 4 Ziegen als mässig und bei 3 Ziegen als mager beurteilt. Bei allen Ziegen waren Körpertemperatur, Herz- und Atemfrequenz sowie die Verdauungsfunktionen ungestört.

Die neurologische Untersuchung zeigte, dass 5 Ziegen mit partieller oder kompletter Nachhandlähmung in Brust- oder Seitenlage festlagen. Die Ziegen mit partieller Nachhandlähmung konnten nur mit Hilfe aufgestellt werden. Sie brachen jedoch meist nach kurzer Zeit wieder zusammen oder verharrten in hundesitzartiger Stellung (Abb. 2). Bei den 2 Ziegen, die noch gehen konnten, zeigte die eine Nachhandataxie und die andere Kreisbewegungen mit Hypermetrie der Vordergliedmassen. Die

Tiefensensibilität war bei den Ziegen, die noch stehen konnten, an den Hintergliedmassen gestört. Die Oberflächensensibilität war bei 4 Ziegen reduziert. Drei Ziegen wiesen Hirnnervenausfälle auf, die sich in Form eines reduzierten Droh-, Lid-, Kornea- oder Pupillarreflexes manifestierten. Bei einer Ziege war das seitliche Beugen des Halses nach rechts nicht möglich, und eine weitere Ziege zeigte leichten Kopf- und Halstremor.



Abbildung 2: Ziege 1 infolge Lähmung der Nachhand in hundesitzartiger Stellung.

Spezialuntersuchungen

Hämatologische und blutchemische Befunde

Bei der hämatologischen und biochemischen Blutuntersuchung fiel auf, dass die Leukozytenzahl (Mittelwert ± Standardabweichung = 12085 ± 1422 Leukozyten/µl) und die Kreatinin-Kinase (360 ± 125 U/l) bei allen Ziegen leicht erhöht waren. Das von 7 Ziegen angefertigte Differentialblutbild zeigte keine Besonderheiten. Das rote Blutbild, das Plasmaprotein und das Fibrinogen lagen im Normalbereich. Bei den Ziegen 1 und 2 wurden zusätzlich noch der Kupfer- und der Selengehalt im Plasma bestimmt. Der Kupfergehalt lag für die Ziege 1 und 2 mit 13.1 µmol/l bzw. 12.5 mol/l im Normalbereich. Das gleiche galt für den Selengehalt mit 1.19 µmol/l bzw. 1.61 µmol/l.

Liquoruntersuchung

Der bei den Ziegen 5, 6 und 7 durch eine Lumbalpunktion gewonnene Liquor cerebrospinalis war klar und farblos. Der Eiweissgehalt war mit 0.49 g/l bis 0.72 g/l erhöht. Die Zellzahl, die zwischen 21 und 67 Zellen/µl schwankte, war ebenfalls erhöht. Bei der Differenzierung herrschten mononukleäre Zellen und eosinophile Granulozyten vor (Abb. 3).

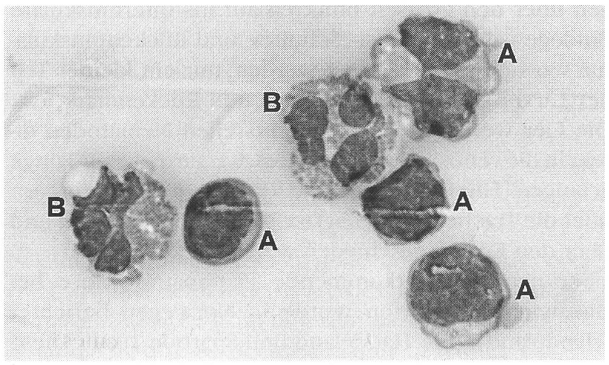

Abbildung 3: Liquorausstrich der Ziege 7. Mononukleäre Zellen (A) und eosinophile Granulozyten (B), Giemsa Färbung, × 1000.

Kotparasitologische Untersuchung

Alle Ziegen wiesen eine hochgradige Parasitose auf. Der Kot enthielt Eimeria-Oozysten, Tricho- und Protostrongyliden-Larven. Zusätzlich wurden bei der Ziege 1 Capillaria-Eier, bei der Ziege 3 Moniezia-Eier und bei der Ziege 6 Capillaria-Eier, Dicrocoelium-Eier und Skrjabinema-Larven gefunden.

Pathologisch-anatomische Befunde

Alle Ziegen wurden euthanasiert und seziert. Makroskopisch konnten bei keinem der Tiere morphologische

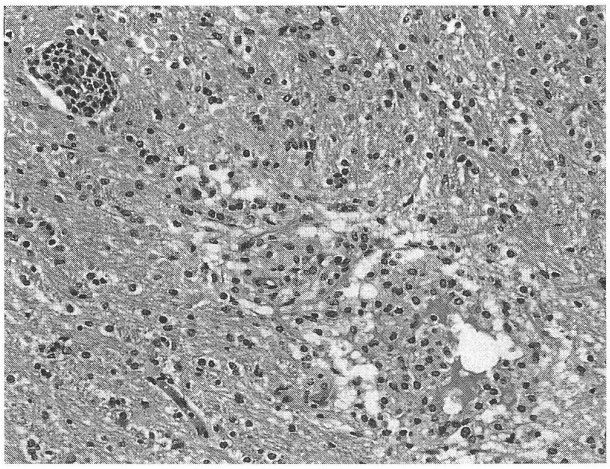

Abbildung 4: Frontallappen des Gehirns von Ziege 3 mit fokaler Nekrose und mononukleärem perivaskulärem Infiltrat (HE 200 ×).

Veränderungen am Zentralnervensystem festgestellt werden.

Histologisch wiesen 5 Ziegen eine lymphohistiozytäre Meningoenzephalomyelitis auf (Abb. 4). Der Schwerpunkt der Veränderungen lag in der weissen Substanz des frontalen und temporalen Lappens, bei einem Tier im Thalamus sowie im Halsmark. Neben lymphohistiozytären Zellinfiltraten wurden zahlreiche Plasmazellen sowie vereinzelte eosinophile Granulozyten festgestsellt. Die entzündlichen Veränderungen waren begleitet von Malazieherden und Blutungen in der weissen Substanz sowie einer moderaten Gliose. Die übrigen 2 Tiere wiesen im Rückenmark fokale, konfluierende Malazien und eine eosinophile Entzündung des epiduralen Fettgewebes auf. Im weiteren hatten diese 2 Ziegen eine moderate lymphoplasmazelluläre Meningitis.

Der Nachweis von Anschnitten durch Nematodenlarven gelang in lediglich zwei Fällen, je einmal im epiduralen Fettgewebe (Ziege 6) bzw. in der weissen Substanz des Frontallappens (Ziege 3, Abb. 5). Der Querschnitt dieser Larven entsprach morphologisch demjenigen eines juvenilen, weiblichen Metastrongyliden (Chitwood und Lichtenfels, 1972).

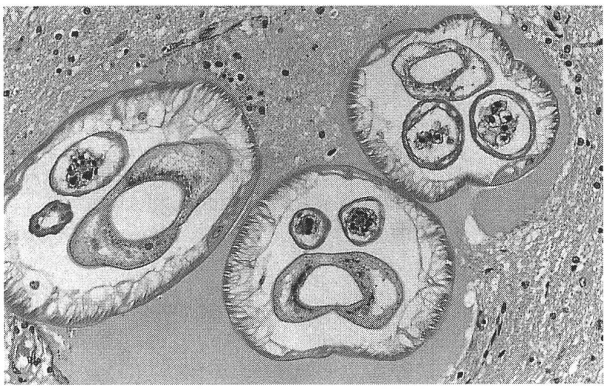

Abbildung 5: Anschnitt durch eine Nematodenlarve im Frontallappen des Gehirns von Ziege 3 (HE 1200 ×).

Diagnose

Aufgrund der klinischen Befunde, der Liquoruntersuchung, der neurohistologischen Veränderungen und des Nematodennachweises im Gehirn und Rückenmark wurde bei den Ziegen die Diagnose zerebrospinale Nematodiasis gestellt. Als mögliche Ursache wurde wegen des engen Kontaktes mit Hirschen eine Infektion mit *Elaphostrongylus cervi* vermutet. Diffenrentialdiagnostisch wurde eine Infektion mit anderen Nematoden der Gattungen Elaphostrongylus, Parelaphostrongylus oder Setaria in Betracht gezogen.

Diskussion

Bei den von uns untersuchten Ziegen handelte es sich um die ersten nachgewiesenen Fälle von «zerebrospinaler Nematodiasis» in der Schweiz. Das Auftreten der zerebrospinalen Nematodiasis hängt vermutlich mit dem natürlich vorkommenden Hirschbestand zusammen. Es besteht der Verdacht, dass die Erkrankungen durch *Elaphostrongylus cervi* verursacht wurden. Dafür spricht, dass in diesen Regionen zahlreiche Hirsche vorkommen, welche die Ziegenweiden regelmässig zur Nahrungsaufnahme aufsuchen und diese dabei über den Kot mit Nematodenlarven kontaminieren. Die Ziegen erkrankten vorwiegend in den Wintermonaten. Das gleiche wurde bei Infektionen durch *Elaphostrongylus rangiferi* und *Parelaphostrongylus tenuis* bei Ziegen und Schafen festgestellt und kann durch die hohe Exposition mit infizierten Schnecken in den Herbstmonaten und der langen Latenzzeit erklärt werden (Mayhew et al., 1976; Hale, 1980; Kopcha et al., 1989; Handeland, 1991; Handeland und Sparboe, 1991).

Interessant ist auch, dass *Elaphostrongylus sp.* in unspezifischen Wirten ähnlich wie *Parelaphostrongylus tenuis* seinen Zyklus nicht beenden kann. Die wandernden Drittlarven sollen bei Ziegen und Schafen durch die starken entzündlichen Reaktionen im Hirn und Rückenmark gestoppt oder zerstört werden (Anderson und Strelive, 1966; Bakken et al. 1975; Cheng, 1986; Handeland und Skorping 1993; Handeland et al., 1993). Dies könnte eine Erklärung dafür sein, dass bei 5 Ziegen keine Nematodenlarven nachgewiesen werden konnten.

Die von uns beobachteten klinischen Symptome glichen denen von Ziegen mit einer natürlichen bzw. künstlichen Elaphostrongylus- oder Parelaphostrongylusinfektion (Mayhew et al., 1976; Guthery und Beasom, 1979; Brewer, 1983; DeLahunta, 1983; Kopcha et al., 1989; Handeland und Sparboe, 1991; Handeland und Skorping, 1993). Allen Tieren war ein progressiver Krankheitsverlauf gemeinsam. Mit Ausnahme der Ziegen 3 und 4 lagen alle Tiere fest oder verharrten beim Aufstehversuch in hundesitzartiger Stellung. Die zentralnervösen Symptome, wie Nachhandataxie, Nachhandparalyse, Kreisbewegung, gestörte Oberflächen- und Tiefensensibilität, Hirnnervenausfälle und Tremor waren Ausdruck schwerer entzündlicher Veränderungen im Hirn bzw. Rückenmark.

Die Blutuntersuchungen zeigten ausser einer leichten Leukozytose und leicht erhöhten Muskelenzymwerten keine Veränderungen. Insbesondere war im Blut keine Eosinophilie vorhanden. Eine Eosinophilie wäre allerdings auch nur während der Migrationsphase der Larven zu erwarten gewesen (Handeland und Skorping, 1992a, 1993). Aufschlussreich war die Liquoruntersuchung. Ein erhöhter Gehalt an eosinophilen Granulozyten muss stets als Hinweis für das Vorliegen einer parasitären Meningoenzephalitis angesehen werden (Mayhew et al., 1976; Brewer, 1983; DeLahunta, 1983; Kopcha et al., 1989). Die parasitologische Kotuntersuchung zeigte, dass alle Tiere sehr stark verwurmt waren. Das mangelhafte Entwurmungsregime dieser Ziegen stellt mit grosser Sicherheit einen begünstigenden Faktor für die Entstehung dieser Erkrankung dar.

Die histologischen Befunde waren bei allen Tieren ver-

einbar mit Veränderungen, wie sie bei der Gewebewanderung von Parasiten vorkommen. Das Bild entsprach der bei Ziege, Schaf und Elch in Nordamerika beschriebenen Infektion mit *Parelaphostrongylus tenuis*[1] (Smith und Archibald, 1967; Mayhew et al., 1976; Guthery und Beasom, 1979; Brewer, 1983; Kopcha et al., 1989) und der bei Ziege, Schaf und Ren in Norwegen bekannten Infektion mit *Elaphostrongylus rangiferi* (Handeland und Sparboe, 1991; Handeland und Skorping, 1992a, b). Bei den von uns beschriebenen Erkrankungsfällen muss als verwandter Erreger mit grosser Wahrscheinlichkeit *Elaphostrongylus cervi* in Betracht gezogen werden, da dieser im Gegensatz zu *Parelaphostrongylus tenuis* und *Elaphostrongylus rangiferi* in Zentraleuropa vorkommt (Handeland K., persönliche Mitteilung). Differentialdiagnostisch müssen neben *Parelaphostrongylus tenuis* und *Elaphostrongylus rangiferi* auch Infektionen mit *Setaria sp.* in Betracht gezogen werden.

Die praktizierenden Tierärzte sollen mit diesen Fällen auf ein spezielles Krankheitsbild einer zentralnervösen Erkrankung aufmerksam gemacht werden. Bei einer progressiven Nachhandataxie, die zum Festliegen führt, sollte eine «zerebrospinale Nematodiasis» immer in Betracht gezogen werden. Dies gilt vor allem wenn die Erkrankung in den Wintermonaten auftritt, die Ziegen stark verwurmt sind, Hirsche auf den Weiden beobachtet werden und wenn andere, mit ähnlichen Symptomen einhergehende zentralnervöse Erkrankungen wie z.B. Kupfermangel ausgeschlossen werden können.

Die Autoren sind an weiteren Fällen interessiert und sind für die Überweisung von Ziegen mit Verdacht auf eine zerebrospinale Nematodiasis dankbar. Wir erhoffen uns, daraus weitere Erkenntnisse und für die Praxis relevante epidemiologische, diagnostitische und therapeutische Schlussfolgerungen ziehen zu können.

1 Schnitte der Ziege 3 wurden durch eine Konferenz des Armed Forces Institute of Pathology (AFIP) beurteilt (Nr. 2506489)

Literatur

Alden C., Woodson F., Mohan R., Miller S. (1975): Cerebrospinal nematodiasis in sheep. J. Amer. Vet. Med. Ass. 166, 784–786.

Anderson R.C., Strelive U.R. (1966): Experimental cerebrospinal nematodiasis (Pneumostrongylus tenuis) in sheep. Can. J. Zool. 44, 889–894.

Bakken G., Helle O., Sparboe O., Solhøy T. (1975): Experimental Elaphostrongylus rangiferi infection in calves and lambs. Nord. Vet.-Med. 27, 220–223.

Boch J., Schneidawind H. (1988): Krankheiten des jagdbaren Wildes. Paul Parey Verlag, Berlin und Hamburg.

Sept cas de nematodiase cérébrospinale chez la chèvre

Nous décrivons le cas de 7 chèvres provenant des Cantons du Tessin, Schwyz et Grisons atteintes d'une nematodiase cérébrospinale. Six chèvres tombèrent malade durant les mois d'hiver. Les chèvres furent admises en clinique à la suite d'une ataxie progressive de l'arrière-train, d'une incapacité à se lever, de troubles de l'équilibre ainsi que de mouvements circulatoires. Les troubles cliniques les plus importants étaient une paralysie partielle ou complette de l'arrière-train, une ataxie postérieure, des mouvements circulatoires, une réduction de la sensibilité corporelle et de la proprioception ainsi qu'une disfonction des nerfs cérébraux. L'état général était légèrement troublé et l'appétit présent. La présence de cellules mononucléaires et de polynucléaires éosinophiles trouvées dans le liquide cefalo-rachidien de trois chèvres était typique d'une infestation parasitaire du système nerveux. Les changements histopathologiques ainsi que les larves trouvées en coupe chez deux chèvres ont permis de confirmer le diagnostic. Dû au proche contacte avec le cerf, *Elaphostrongylus cervi* a été pris en considération comme agent infectieux potentiel.

Sette casi di nematodiase cerebrospinale riscontrati nella capra

Vengono descritti i casi di 7 capre provenienti dai cantoni Ticino, Svitto e Grigioni, ammalatisi di nematodiase cerebrospinale. La malattia fù osservata da 6 capre durante i mesi invernali. Le capre furono presentate in clinica a causa di un' atassia progressiva degli arti posteriori, di incapacità ad alzarsi, di disturbi d'equilibrio e di movimenti circolari. Il quadro clinico era caraterizzato da una paralisi parziale o completa degli arti posteriori, da un'atassia posteriore, da movimenti circolari, da una riduzione della sensibilità corporale, da reflessi posturali ridotti e di disturbi dei nervi cerebrali. Lo stato generale di salute era leggermente disturbato e l'appetito buono. Le cellule mononucleari e polinucleari eosinofile trovate nel liquido cefalo-rachidiano di tre capre erano tipiche di un' infestazione parassitaria del sistema nervoso. I cambiamenti all'istopathologia e le larve di nematodi trovate nel taglio istologico, permisero di porre la diagnosi. Dovuto al contato diretto con cervi, viene discusso un'infestazione con *Elaphostrongylus cervi* come possibile parasita.

Brewer B.D. (1983): Neurologic disease of sheep and goats. Vet. Clin. Nort. Am. Large Anim. Pract. 5, 677–699.

Cameron T.W.M. (1931): On two new species of nematodes from the Scottish red deer. J. Helminthol. 9, 213–216.

Cheng T.C. (1986): General Parasitology. Academic Press College Division, Orlando, London, 2nd edition.

Chitwood A., Lichtenfels J.R. (1972): Identification of parasitic metazoa in tissue sections. Exp. Parasitol. 32, 407–519.

DeLahunta A. (1983): Veterinary Neuroanatomy and Clinical Neurology. W.B. Saunders Company, Philadelphia, 2nd edition.

Guthery F.S., Beasom S.L. (1979): Cerebrospinal nematodiasis caused by Parelaphostrongylus tenuis in angora goats in Texas. J. Wildl. Dis. 15, 37–42.

Hale I. (1980): Zur Entwicklung von Elaphostrongylus cervi Cameron, 1931 im Zwischenwirt. Dissertation, Veterinärmedizinische Universität Wien.

Handeland K. (1991): Cerebrospinal elaphostrongylosis in sheep in Northern Norway. J. Vet. Med. B 38, 773–780.

Handeland K., Sparboe O. (1991): Cerebrospinal elaphostrongylosis in dairy goats in Northern Norway. J. Vet. Med. B 38, 755–763.

Handeland K., Skorping A. (1992a): The early migration of Elaphostrongylus rangiferi in goats. J. Vet. Med. B 39, 263–272.

Handeland K., Skorping A. (1992b): Experimental cerebrospinal elaphostrongylosis (Elaphostrongylus rangiferi) in goats: II. Pathological findings. J. Vet. Med. B 39, 713–722.

Handeland K., Skorping A. (1993): Experimental cerebrospinal elaphostrongylosis (Elaphostrongylus rangiferi) in goats: I. Clinical observations. J. Vet. Med. B. 40, 141–147.

Handeland K., Skorping A., Slettbakk T. (1993): Experimental cerebrospinal elaphostrongylosis (Elaphostrongylus rangiferi) in sheep. J. Vet. Med. B 40, 181–189.

Kopcha M., Marteniuk J.V., Sills R., Steficek B., Schillhorn van Veen T.W. (1989): Cerebrospinal nematodiasis in a goat herd. J. Amer. Vet. Med. Ass. 194, 1439–1442.

Kutzer E., Prosl H. (1975): Zur Kenntnis von Elaphostrongylus cervi Cameron, 1931. I. Morphologie und Diagnose. Wien. tierärztl. Mschr. 62, 258–266.

Kutzer E., Prosl H. (1976): Zur Kenntnis von Elaphostrongylus cervi Cameron, 1931. II. Biologie. Verhandlgb. XVIII. Int. Symp. Erkrankg. Zootiere, Innsbruck, 239–243.

Lubimov M.P. (1945): Sbornik nauchoissledovatel'skikh rabot (New worm diseases of the brain of deer with unossified antlers). Laboratory pantovogo olenvodstva Ministerstva sovkhozov SSR 1, 225–232.

Mayhew I.G., DeLahunta A., Georgi J.R., Aspros D.G. (1976): Naturally occurring cerebrospinal parelaphostrongylosis. Cornell Vet. 66, 56–72.

Mitskevich V.Y. (1960): Elaphostrongylus rangiferi – Novyi vid gel'minta olenya (Elaphostrongylus rangiferi – A new species of helminth of reindeer). Parazity Zhivotnykh i Prirodnaya Ochagovast'Bolezeni Trudy In-ta Zool. AN KazSSR 12, 115–119.

Nielsen S.W., Aftosmis J. (1964): Spinal nematodiasis in two sheep. J. Amer. Vet. Med. Ass. 144, 155–158.

Prosl H., Kutzer E. (1980): Zur Biologie und Bekämpfung von Elaphostrongylus cervi. Z. Jagdwiss. 26, 198–207.

Smith H.J., Archibald R.M. (1967): Moose sickness, a neurological disease of moose infected with the common cervine parasite, Elaphostrongylus tenuis. Can. Vet. J. 8, 173–177.

Steen M., Chabaud A.G., Rehbinder C. (1989): Species of the genus Elaphostrongylus parasite of Swedish cervidae. A description of E. alces n. sp. Ann. Parasitol. Hum. Comp. 64, 134–142.

Dank

Wir danken Dr. K. Handeland, Oslo, und Dr. R. Fatzer, Bern, für die Beurteilung der histologischen Läsionen sowie Corinne Otto und Anita Meyer für die Herstellung der zahlreichen Stufenschnitte.

Korrespondenzadresse: Dr. med. vet. Nicola Pusterla, Klinik für Wiederkäuer- und Pferdemedizin der Universität Zürich, Winterthurerstrasse 260, CH-8057 Zürich

Manuskripteingang: 9. Februar 1996

Scanner 100
vielseitig - leicht - transportabel

Ultraschallgeräte von Pie Medical

Wir können Ihnen diese Geräte für alle Untersuchungen anbieten: Pferd - Rind - Schwein - Schaf - Hund - Katze. Die Schallköpfe sind speziell für die Tiermedizin entwickelt worden, kommen nicht aus der Human-Medizin.

Wir bieten diese Geräte (Netz- und Batteriebetrieb) für Ihren Einsatz incl. Batterie, Diskettenlaufwerk und einer Sonde **ab DM 17.200** + MwSt. an.

Bitte fordern Sie unser kostenloses Informations-Material an, besuchen Sie unsere Ausstellung!

Medic
ALL-ROUND IN SÜDDEUTSCHLAND
IHR ULTRASCHALL PARTNER

W. Goebel, Medizintechnik,
Kempten/Allgäu
Tel.:0049-831-91847
Fax:0049-831-91099

Unsere Kunden sind zufrieden, möchten Sie es auch sein?