

**Zeitschrift:** Schweizer Archiv für Tierheilkunde SAT : die Fachzeitschrift für Tierärztinnen und Tierärzte = Archives Suisses de Médecine Vétérinaire  
ASMV : la revue professionnelle des vétérinaires

**Herausgeber:** Gesellschaft Schweizer Tierärztinnen und Tierärzte

**Band:** 139 (1997)

**Heft:** 10

**Rubrik:** Wie lautet Ihre Diagnose?

### **Nutzungsbedingungen**

Die ETH-Bibliothek ist die Anbieterin der digitalisierten Zeitschriften. Sie besitzt keine Urheberrechte an den Zeitschriften und ist nicht verantwortlich für deren Inhalte. Die Rechte liegen in der Regel bei den Herausgebern beziehungsweise den externen Rechteinhabern. [Siehe Rechtliche Hinweise.](#)

### **Conditions d'utilisation**

L'ETH Library est le fournisseur des revues numérisées. Elle ne détient aucun droit d'auteur sur les revues et n'est pas responsable de leur contenu. En règle générale, les droits sont détenus par les éditeurs ou les détenteurs de droits externes. [Voir Informations légales.](#)

### **Terms of use**

The ETH Library is the provider of the digitised journals. It does not own any copyrights to the journals and is not responsible for their content. The rights usually lie with the publishers or the external rights holders. [See Legal notice.](#)

**Download PDF:** 30.01.2025

**ETH-Bibliothek Zürich, E-Periodica, <https://www.e-periodica.ch>**

Kleintierpraxis Dr. Leuch, Beringen<sup>1</sup>, Veterinär-Medizinische Klinik der Universität Zürich<sup>2</sup> und Labor für Veterinärmedizinische Diagnostik, Endingen<sup>3</sup>

# Wie lautet Ihre Diagnose?

P. Uehlinger<sup>1,2</sup>, T. Glaus<sup>2</sup>, R. Stöckli<sup>3</sup>, M. Flückiger<sup>2</sup>, F. Leuch<sup>1</sup>

## Signalement

Alex: Mittel-Schnauzer, 12jährig, männlich, kastriert

## Anamnese

Alex wurde zur Untersuchung vorgestellt, nachdem er beim Spaziergang einen plötzlichen Schwächeanfall gezeigt hatte. Daneben war in den vergangenen vier Monaten Erbrechen mit zunehmender Frequenz aufgetreten, welches mit diätetischen Massnahmen weitgehend kontrolliert werden konnte.

## Klinische Untersuchung

Ausser blassen Schleimhäuten waren keine auffälligen Befunde zu erheben.

## Weiterführende diagnostische Massnahmen

Ein seitliches Abdomenröntgen und die Befunde der Laboruntersuchungen sind in Abbildung 1 und in den Tabellen 1–3 dargestellt. Die Harnanalyse (Teststreifen und Sediment) war o. b. B.

## Was schlagen Sie vor?

Wie interpretieren Sie die vorliegenden Befunde?  
Wie lautet Ihre klinische Verdachtsdiagnose?  
Welche Differentialdiagnosen ziehen Sie in Betracht?  
Was schlagen Sie vor?

Tabelle 1: Rotes Blutbild

	«Alex»		Referenzwerte
Hämatokrit	21	%	42–54
Hämoglobin	6.2	g/dl	14.0–20.0
Erythrozyten	5.40	x10ex 12/l	5.50–8.50
MCV	39	fl	60–70
MCH	11.5	pg	19.3–27.9
MCHC	29.5	g/dl	30.0–36.0
Retikulozyten	334 800	/µl	
	6.2	%	0.0–1.5
	leichte Anisozytose		viele Anulozyten
	vereinzelte Polychromasie		viele Mikrozyten

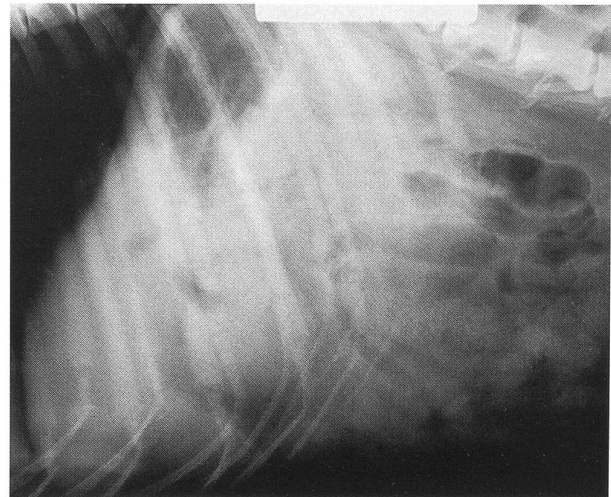


Abbildung 1: Laterales Röntgenbild eines 12jährigen Mittel-Schnauzers mit Schwäche und episodischem Vomitibus.

Tabelle 2: Weisses Blutbild

	«Alex»		Referenzwerte
Leukozyten	15900	x10exp 6/l	6000–12000
Neutrophile Stabkernige	318	x10exp 6/l	0–152
Neutrophile Segmentkernige	14151	x10exp 6/l	3376–8894
Eosinophile	159	x10exp 6/l	32–1167
Basophile	0	x10exp 6/l	0–31
Monozyten	159	x10exp 6/l	93–560
Lymphozyten	1113	x10exp 6/l	1272–4208

Tabelle 3: Chemogramm

	«Alex»		Referenzwerte
Albumin	29	g/l	30–42
Gesamteiweiss	55	g/l	52–66
Bilirubin gesamt	1.5	µmol/l	< 6.8
Cholesterin	4.0	mmol/l	2.7–7.7
Harnstoff	5.5	mmol/l	2.5–9.0
Kreatinin	136	µmol/l	< 133
Alkalische Phosphatase	62	U/l	< 200
GGT	3	U/l	< 12
GOT (AST)	32	U/l	< 40
GPT (ALT)	39	U/l	< 75
Amylase	1733	U/l	350–1200
Lipase	566	U/l	80–520
Natrium	144	mmol/l	125–155
Kalium	5.4	mmol/l	3.9–5.2
Calcium	2.7	mmol/l	2.3–2.8
Phosphor	1.6	mmol/l	0.8–1.6

## Beurteilung der Befunde und Diskussion

### Hämatologie, Chemie und Röntgenbilder

Erythrozyten-Zahl, Hämoglobin und Hämatokrit liegen, ebenso wie die Erythrozyten-Indizes MCV und MCH, unter dem Normalbereich. Diese Befunde sprechen für eine mikrozytäre, hypochrome Anämie, welche bei einem Hämatokrit von 21% als mittel- bis hochgradig eingestuft werden muss. Die mikroskopischen Befunde des roten Blutbildes (Mikrozyten, Anulozyten) unterstreichen diese Befunde. Anisozytose und Polychromasie deuten zudem auf eine Regeneration hin, welche durch die 6.2% (334800/ $\mu$ l) Retikulozyten objektiviert wird und als gute Regeneration bezeichnet werden kann.

Die Interpretation des roten Blutbildes lautet somit: mittelgradige, regenerative, mikrozytäre, hypochrome Anämie.

Eine leichte Leukozytose mit Neutrophilie ohne Linksverschiebung und mit Lymphopenie kann als Stressleukozytose gedeutet werden.

Im Chemogramm sind keine diagnostisch auswertbaren Abweichungen von den Normalwerten festzustellen.

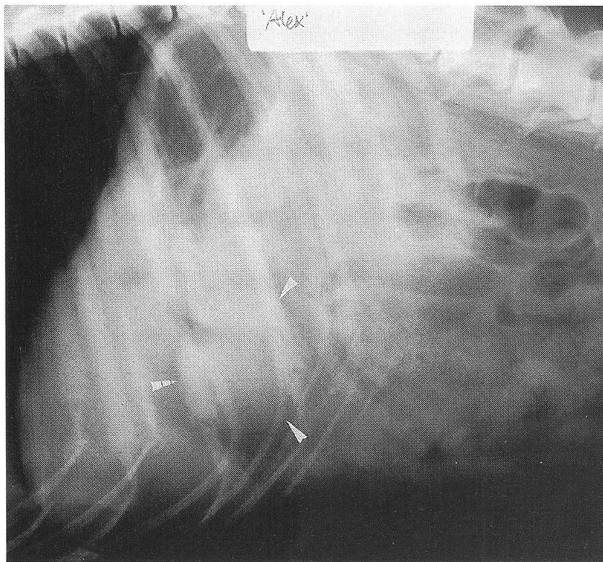


Abbildung 2: Laterales Röntgenbild eines Hundes mit Verdacht auf gastrointestinale Neoplasie. Der Masseneffekt (Pfeile) ist wahrscheinlich nur durch Flüssigkeit im Magen bedingt, welche bei rechtsseitiger Lagerung ins Antrum zu liegen kommt. Das Bild ist somit nicht diagnostisch für eine Neoplasie.

Auf dem Röntgenbild (Abb. 2) kann der Verdacht einer Masse im Bereich des Antrum entstehen. Der Hund lag bei der Röntgenaufnahme auf der rechten Seite. In dieser Position liegt allfällige Flüssigkeit im Magen-Antrum und erweckt den Eindruck einer Masse. Anhand des vorliegenden Röntgenbildes kann also höchstens der Verdacht einer Zubildung im Magen erhoben werden, der Befund ist jedoch nicht diagnostisch.

## Interpretation der Befunde

Die extrem mikrozytäre (MCV 39 fl!), regenerative Anämie ist praktisch pathognomonisch für eine Eisenmangelanämie. Da eine Mangelfütterung bei einem adulten Tier kaum zu einem klinisch sichtbaren Eisenmangel führen kann (Smith, 1992), muss das Eisen durch einen Blutverlust dem Körper verloren gegangen sein. (Bei einer Blutung in eine Körperhöhle würde das Eisen durch den Körper rückresorbiert und ein Eisenmangel damit verhindert.) Da sich etwa  $\frac{2}{3}$  des Körper-Eisens im Hämoglobin befinden und die intestinale Eisenaufnahmekapazität limitiert ist, führt ein chronischer Blutverlust relativ rasch zu einem Eisenmangel (vgl. Kasten).

### Rechenbeispiel für die Entwicklung eines Eisenmangels

Ein gesunder, mittelgrosser Hund hat 200 mg Eisen gespeichert. Die intestinale Eisenaufnahmekapazität kann von einer normalen Menge von 0.5 mg/Tag auf etwa 2 mg/Tag gesteigert werden.

1 g Hämoglobin enthält 3.4 mg Eisen.

Bei 5 mg Eisen in 10 ml Blut (3.4 mg/g Hämoglobin  $\times$  1.5 g Hämoglobin/10 ml) führt ein Blutverlust von 10 ml pro Tag zu einer Reduktion des Körpereisens von 3 mg/Tag, und die ersten Anzeichen einer Eisenmangelanämie werden nach 60–70 Tagen auftreten.

(Weiser, 1995)

Chronischer Blutverlust kann grundsätzlich via Gastrointestinaltrakt, Harnwege oder Haut erfolgen. Aufgrund von Klinik und Laboruntersuchungen können Verluste über Harnwege (chronische Hämaturie) und Haut (massiver Befall mit Ektoparasiten) ausgeschlossen werden. Die weitaus häufigste Ursache für eine Eisenmangelanämie beim adulten Tier ist denn auch ein chronischer, okkultes Blutverlust über den Magen-Darm-Trakt. Ein massiver Befall mit Endoparasiten (z.B. Hakenwürmer) ist bei einem erwachsenen, gut gepflegten und regelmässig entwurmtten Wohnungshund unwahrscheinlich. Folglich sind die verbleibenden wahrscheinlichen Ursachen eine blutende Neoplasie oder ein Ulkus im Verdauungstrakt.

## Weitere diagnostische Massnahmen

Eine Untersuchung des Kotes auf Parasiten und okkultes Blut verlief negativ. Blutungen in den Magen-Darm-Trakt können aber intermittierend auftreten, so dass dieser einmalige negative Befund eine okkulte Blutung nicht ausschliesst. Das Serum-Eisen wurde bestimmt und lag mit 10  $\mu$ mol/l deutlich unter dem Referenzbereich (18–56  $\mu$ mol/l), was zur Diagnose passt. Das Serum-Eisen kann nicht nur bei Eisenmangel, sondern auch bei akuten und chronischen Entzündungen infolge Eisensequestrierung vermindert sein, letztere ist aber i. d. R. mit einer normochrom-normozytären Anämie verbunden (Mahaffey, 1986).

Da mit dem abgebildeten Röntgenbild eine gastrointestinale Neoplasie nicht diagnostiziert werden kann, sind weitere Untersuchungen notwendig. Falls mittels Leer-röntgenbilder keine Masse identifiziert werden kann,

bieten sich als weitere nicht invasive diagnostische Möglichkeiten eine Bariumkontrastpassage, eine sonographische und eine endoskopische Untersuchung (Gastroduodenoskopie) an. Keine dieser Untersuchungen garantiert eine definitive Diagnose. In einer Studie von Eisenmangelanämie infolge Darmtumor war die Diagnosestellung in 2 von 6 Fällen bereits mittels Leerröntgenbilder möglich. Nur in 2 der anderen 4 Fälle konnte mittels Kontraströntgenbildern eine verdächtige Veränderung gefunden werden (Comer, 1990). Infiltrative und proliferative Läsionen im Magendarmtrakt können oft mittels Ultraschalluntersuchung dargestellt werden. Unter Ultraschallkontrolle ist es auch möglich, Proben für eine zytologische Untersuchung zu entnehmen (Pennink et al., 1990). Bei Tumorverdacht ist die abdominale Ultraschalluntersuchung zudem nützlich bei der Suche nach Metastasen in die regionalen Lymphknoten (Ogilvie und Moore, 1995). Der Vorteil der Endoskopie besteht darin, dass ein Ulkus oder ein Tumor direkt dargestellt und biopsiert werden kann, sofern sich die Läsion im oberen Verdauungstrakt befindet und mittels Endoskop erreicht werden kann (Rockey et al., 1993). Bei negativen oder fraglichen Befunden muss eine Probelaparatomie in Betracht gezogen werden. Falls eine oder mehrere dieser Zusatzuntersuchungen durchgeführt werden, sollten bei Tumorverdacht immer vorgängig auch Lungenröntgen zum Ausschluss von Metastasen angefertigt werden.

### Zusammenfassung

Aufgrund hämatologischer Veränderungen wurde bei einem 12jährigen Mittel-Schnauzer der Verdacht einer Eisenmangelanämie infolge intestinalem okkultem Blutverlust diagnostiziert. Klinische Veränderungen waren Schwäche und episodisch Vomitus. Typische hämatologische Veränderungen waren eine regenerative mittelgradige Anämie (Hkt 21%) mit extremer Mikrozytose (MCV 39 fl). Die häufigste Ursache für Eisenmangelanämie beim adulten Hund ist chronischer, oft okkult, intestinaler Blutverlust infolge Ulzeration oder Neoplasie. Mögliche weiterführende diagnostische Massnahmen bei der Aufarbeitung einer Eisenmangelanämie beinhalten Kotuntersuchungen auf intestinale Parasiten und auf okkultes Blut, Röntgenbilder, abdominale Ultraschalluntersuchung, Gastroduodenoskopie resp. Koloskopie sowie Probelaparotomie, allenfalls mit Darmbiopsien, falls makroskopisch keine eindeutigen Befunde erhoben werden können. Mittels Autopsie wurden beim vorliegenden Fall Adenokarzinomata in Magen und Duodenum diagnostiziert und die klinische Verdachtsdiagnose einer gastrointestinalen Malignität bestätigt.

**Schlüsselwörter:** Anämie – Mikrozytose – intestinale Neoplasie – Hund

Das Feststellen einer Eisenmangelanämie assoziiert mit einer intestinalen Neoplasie ist nicht a priori mit einer schlechten Prognose verbunden. Je nach Neoplasie (z. B. Leiomyosarkom) ist nach vollständiger Resektion der Masse die mittelfristige Prognose quo ad vitam recht gut (Ogilvie und Moore, 1995).

### Weiterer Verlauf

In unserem Fall verzichtete der Besitzer auf weiterführende diagnostische Massnahmen. Um die Eisenmangelanämie und die assoziierte Schwäche zu verbessern, wurde Alex 200 mg Eisen i.m. (1ml Anaemex<sup>1</sup>) verabreicht. Als Berechnungsgrundlage für die Dosierung wurde folgende Formel verwendet:

$$\text{Eisen [mg]} = (\text{Hb}_{\text{normal}} - \text{Hb}_{\text{patient}}) \times \text{KG [kg]},$$

i.e.  $(15 - 6) \times 25 = 225 \text{ mg}$ .

Die Eisensubstitution sollte mit 100 mg Eisen pro Tag p.o. (1 Ferro-Gradumet<sup>®2</sup>) während mehrerer Wochen

1 Anaemex ad us. vet., Injektionslösung  
Ciba-Geigy AG, Tiergesundheit Schweiz  
Ferrum (ut F oxidum polyisomaltosum) 200 mg  
Hersteller: Laboratorien Hausamman AG, St. Gallen. IKS Nr. 4595

2 Ferro-Gradumet. Abbott AG, Cham  
Antianämikum in Retardform. 1 Depot-Tabl. enthält:  
Ferro (II)-Sulfat 325 mg (=105 mg elementares Eisen)

### What is your diagnosis?

Iron lack anemia due to chronic blood loss was diagnosed in a 12 year old dog based on typical hematological abnormalities including moderate regenerative anemia (Hct 21%) and microcytosis (MCV 39 fl). Clinical abnormalities included weakness and episodic vomiting. Chronic occult blood loss in adult dogs most commonly occurs in the gastrointestinal tract associated with ulcer or neoplasia. Possible diagnostic steps include radiographs, abdominal ultrasound, gastroduodenoscopy and exploratory laparotomy. In the dog of this report gastric and duodenal adenocarcinoma were found during necropsy confirming the clinical suspicion of a bleeding gastrointestinal malignancy.

**Key words:** anemia – microcytosis – intestinal neoplasia – dog

### Quel est votre diagnostic?

Une anémie due à un manque de fer à la suite d'une perte occulte de sang dans l'intestin a été diagnostiquée sur la base de troubles hématologiques chez un Schnauzer moyen âgé de 12 ans. Les anomalies cliniques consistaient en une faiblesse et des vomissements épisodiques. Les altérations hématologiques caractéristiques consistaient en une anémie régénérative de degré moyen (Ht 21%) avec une microcytose très prononcée (MCV 39 fl). La cause la plus fréquente de l'anémie due à une carence en fer chez le chien adulte est une perte chronique, souvent occulte, de sang dans l'intestin à la suite d'ulcération ou de néoplasie. Les moyens additionnels appropriés pour détecter une anémie due à une carence en fer comprennent une analyse des fèces pour des parasites et pour la présence de sang occulte, la radiologie, l'ultrasonographie, l'endoscopie de l'estomac et du duodénum ainsi que celle du colon et une laparotomie explorative avec biopsie de l'intestin dans le cas où aucune lésion macroscopique n'a pu être observée. Un adénocarcinome de l'estomac et de l'intestin a pu être établi au moyen d'une autopsie et le diagnostic clinique d'une tumeur maligne dans le système gastrointestinal a pu être confirmé.

### Qual'è la vostra diagnosi?

In base ai referti ematologici è stata diagnosticata presso uno Schnauzer di taglia media di 12 anni, un'anemia sideropenica in seguito ad una perdita di sangue intestinale occulta. I referti clinici erano debolezza e vomito episodico. I tipici sintomi ematologici erano un'anemia rigenerativa media (ematocrita 21%) con un'estrema microcitosi (MCV 89fl). La causa più frequente per un'anemia sideropenica nel cane adulto è la cronica, spesso occulta, perdita di sangue nell'intestino in seguito ad ulcerazioni o neoplasie. Ulteriori misure diagnostiche nel caso dell'anemia sideropenica includono l'analisi delle feci alla ricerca di parassiti o tracce di sangue occulto, le radiografie, la sonografia dell'addome, la gastro-duodenoscopia rispettivamente la colonoscopia e se all'esame macroscopico non si rivelasse nulla di concreto, una laparotomia eventualmente con prelievo di una biopsia intestinale. Tramite l'autopsia dell'animale si è potuto diagnosticare un adenocarcinoma nello stomaco e nell'intestino confermando la malignità gastrointestinale sospettata in precedenza per questo caso.

fortgesetzt werden. Da oral verabreichtes Eisen zu Erbrechen und Durchfall führen kann, muss diese Dosis in manchen Fällen auf mehrere Gaben pro Tag verteilt oder reduziert werden.

Beim hier beschriebenen Hund jedoch verschlechterte sich der Zustand innerhalb weniger Tage dermassen, dass der Besitzer die Euthanasie wünschte.

### Sektion

Im Magen fielen in der Curvatura minor verschiedene Plaque-förmige Knoten in der Magenwand auf, wobei sowohl die Schleimhaut gegen das Lumen als auch die äussere Magenwand intakt schienen.

Das proximale Duodenum wies ca. 10 cm hinter dem Pylorus eine ulzerierende, ausgeprägte Verdickung auf, die sich auf einer Länge von etwa 4 cm fast auf den ganzen Umfang erstreckte und das Darmlumen praktisch vollständig obstruierte.

Histologisch waren die Magen- und Darmwand durchsetzt von einer stark infiltrativen Wucherung bestehend aus schlecht differenzierten, epithelialen Zellen, die in soliden Verbänden teilweise in Tubuli angeordnet waren, mit Zubildung von Bindegewebe, Nekrosen und starker entzündlicher Reaktion.

### Diagnose

Die Diagnose lautet: Darm- und Magenkarzinomata. Vermutlich muss der Befund im Duodenum als Primärtumor angesehen werden. Die Veränderungen im Magen könnten demnach durch retrograde, lymphogene Metastasierung entstanden sein. Rogers et al. (1993) erwähnen, dass Teile des Magens über den gleichen Lymphknoten wie das Duodenum drainiert werden.

### Literatur

Comer K.M. (1990): Anemia as a feature of primary gastrointestinal neoplasia. *Compend Contin Educ Pract Vet* 12, 13-19.

Mabaffey E.A. (1986): Disorders of iron metabolism. In: *Current Veterinary Therapy IX*, ed. Kirk R.W., W.B. Saunders Company, 9. Auflage, pp 521-524.

Ogilvie G.K., Moore A.S. (1995): Gastrointestinal tumors. In: *Managing the Veterinary Cancer Patient*, Veterinary Learning Systems Co., Inc., 1. Auflage, pp 349-360.

Penmink D.G., Nyland T.G., Kerr L.Y., Fisher P.E. (1990): Ultrasonographic evaluation of gastrointestinal diseases in small animals. *Vet Radiol* 31,134-141.

Rockey D.C., Cello J.P. (1993): Evaluation of the gastrointestinal tract in patients with iron-deficiency anemia. *New Engl J Med* 329, 1691-1695.

Rogers K.S., Landis M., Barton C.L. (1993): Canine and Feline Lymphonodes, Part I: Anatomie and Function. *Compend Contin Educ Pract Vet* 15, 397-408.

Smith J.E. (1992): Iron metabolism in dogs and cats. *Compend Contin Educ Pract Vet* 14, 39-43.

Weiser M.G. (1995): Erythrocyte response and disorders. In: *Textbook of Veterinary Internal Medicine*, ed. Ettinger S.J. und Feldmann F.C., W.B. Saunders Company, 4. Auflage, pp 1864-1891.

Korrespondenzadresse: T. Glaus, Veterinär-Medizinische Klinik der Universität Zürich, Winterthurerstrasse 260, CH-8057 Zürich

Manuskripteingang: 26. August 1996

## Besuchen Sie TOP SYST an der OLMA 97



**Top Syst** Pat. angem.  
Die Schweizer  
**Fahrzeugeinrichtung**  
im Alu-Baukastensystem

Tel. 071/277 74 68, Fax 071/277 74 63  
J. Fitzi, Teufenerstrasse 162, 9012 St.Gallen




# BEWEGUNG – FÜR MICH DAS SCHLAG- WORT. IHR HERZ.

Machen Sie mit beim IMPULS-Bewegungsprogramm.  
Gratis-Broschüre unter Tel. 157 33 13 (Fr. 1.49/Min., Tel. gültig bis  
31.12.95) oder bei der Schweizerischen Herzstiftung, Post-  
fach 176, 3000 Bern 15.

## Röntgenqualitätssicherung

Haben Sie Fragen zu den vorgeschriebenen Prüfungen? Möchten Sie eine Expertise über den Zustand Ihrer Anlage? Wir garantieren für die seriöse, BAG-konforme Durchführung der vorgeschriebenen Prüfungen und allfällig notwendigen Instandstellungsarbeiten.

Unsere Konditionen entsprechen den Empfehlungen der GST.

**RAYMED AG**  
Bonnstrasse 24  
3186 Düringen  
Tel. 026 493 31 45  
Fax 026 493 31 85

**RAYMED AG**  
Riedstrasse 14  
8153 Dietikon  
Tel. 01 742 13 33  
Fax 01 742 08 18

# VETMIX

Medizinalvormischungen bestehend aus Wirksubstanzen mit einem indifferenten Exciapiens verdünnt. **IKS registriert.**

Vorteile : ● leichte Beimischung in jedes Futter ● günstige Preise

CHLORAMPHENICOL Palmitat 20%	Nr. 41860
CHLORAMPHENICOL Succinat 20%	Nr. 41861
CHLORTETRACYCLIN HCL 20%	Nr. 41862
CHLOR-TETRA PLUS "S"	Nr. 52310
COLISTIN Sulfat 300	Nr. 51337
GENTAMICIN Sulfat 2%	Nr. 51433
GRISEOFULVIN 10%	Nr. 51311
NEOMYCIN Sulfat 20%	Nr. 41864
SULFADIMIDIN Na 20%	Nr. 41866
"666" (SULFA + TRIMETHOPRIM)	Nr. 42466

CASE POSTALE 1522 LUCENS Tél. 021 906 85 39

# IZOVAL S.A.

Verlangen Sie unsere Unterlagen über:

- Qualitätssicherung nach BAG-Norm
- Veterinär-Röntgenstativ VET-X
- BAG-konforme Occasions-Röntgengeräte mit Garantie
- Hochfrequenz-Röntgenanlagen
- Dunkelkammereinrichtungen
- Entwicklungsmaschinen
- rufen Sie mich an für ein unverbindliches Gespräch

Name

Vorname

Strasse

PLZ, Ort

Tel.