Zeitschrift: Schweizer Archiv für Tierheilkunde SAT : die Fachzeitschrift für Tierärztinnen und Tierärzte = Archives Suisses de Médecine Vétérinaire ASMV : la revue professionnelle des vétérinaires

Herausgeber: Gesellschaft Schweizer Tierärztinnen und Tierärzte

Band: 140 (1998)

Heft: 8

Artikel: Solare Glossitis bei Schlittenhunden

Autor: Arnold, P. / Arnold, S. / Hauser, B.

DOI: https://doi.org/10.5169/seals-591861

Nutzungsbedingungen

Die ETH-Bibliothek ist die Anbieterin der digitalisierten Zeitschriften auf E-Periodica. Sie besitzt keine Urheberrechte an den Zeitschriften und ist nicht verantwortlich für deren Inhalte. Die Rechte liegen in der Regel bei den Herausgebern beziehungsweise den externen Rechteinhabern. Das Veröffentlichen von Bildern in Print- und Online-Publikationen sowie auf Social Media-Kanälen oder Webseiten ist nur mit vorheriger Genehmigung der Rechteinhaber erlaubt. Mehr erfahren

Conditions d'utilisation

L'ETH Library est le fournisseur des revues numérisées. Elle ne détient aucun droit d'auteur sur les revues et n'est pas responsable de leur contenu. En règle générale, les droits sont détenus par les éditeurs ou les détenteurs de droits externes. La reproduction d'images dans des publications imprimées ou en ligne ainsi que sur des canaux de médias sociaux ou des sites web n'est autorisée qu'avec l'accord préalable des détenteurs des droits. En savoir plus

Terms of use

The ETH Library is the provider of the digitised journals. It does not own any copyrights to the journals and is not responsible for their content. The rights usually lie with the publishers or the external rights holders. Publishing images in print and online publications, as well as on social media channels or websites, is only permitted with the prior consent of the rights holders. Find out more

Download PDF: 13.07.2025

ETH-Bibliothek Zürich, E-Periodica, https://www.e-periodica.ch

Departement für Innere Medizin[1], Departement für Fortpflanzungskunde[2] und Institut für Veterinärpathologie, Veterinär-Medizinische Fakultät, Universität Zürich[3] und Gemeinschaftspraxis, Interlaken[4]

Solare Glossitis bei Schlittenhunden

P. Arnold[1], S. Arnold[2], B. Hauser[3], B. Staehelin[4], A. Löhrer[4]

Zusammenfassung

In einer Kolonie von Schlittenhunden wurde gehäuftes Auftreten von ulzerativer Glossitis diagnostiziert. Mehrere Tatsachen sprechen dafür, dass die Läsionen direkt auf die Einwirkung von UV-Strahlen zurückzuführen sind. So koinzidierte das Auftreten der Symptome mit dem Einsatz der Hunde auf dem Gletscher, die Läsionen waren in der vorderen Zungenhälfte lokalisiert, die histologischen Veränderungen waren vereinbar mit einer phototoxischen Reaktion, und andere Glossitisursachen wurden ausgeschlossen.

Schlüsselwörter: **Glossitis – Hund – UV-Strahlen – Sonne**

Solar glossitis in sledge dogs

In a colony of sledge dogs, an increased incidence of ulcerative glossitis was diagnosed. Several facts indicate that the lesions were directly caused by UV light. The presence of signs coincided with the use of the dogs on the glacier. The lesions were localized on the first part of the tongue. The histologic changes were consistent with a phototoxic reaction and other causes of glossitis were ruled out.

Key words: **glossitis – dog – UV-light – sun**

Einleitung

Intensive Sonnenbestrahlung kann bei Hunden und Katzen, insbesondere an unpigmentierten Körperstellen mit geringer Behaarungsdichte, zu Hautveränderungen führen. Entsprechende Prädilektionsstellen sind Nasenspiegel, Ohren, unteres Augenlid, Flanken und Bauch. Besonders disponiert sind weisse Katzen, Dalmatiner, amerikanische Staffordshire Terrier, weisse Boxer und Bullterrier, Beagles und Whippets (Scott et al., 1995).
Eine einmalige, starke Sonnenbestrahlung führt zu Sonnenbrand, zu solarer Dermatitis. Die wiederholte Exposition kann verschiedene Veränderungen zur Folge haben, die unter dem Begriff aktinische Keratosen zusammengefasst werden. Es handelt sich dabei um einzeln oder multipel auftretende, unregelmässig abgegrenzte Läsionen im erythematösen Gebiet, die einen Durchmesser von 0.3 bis 5 cm aufweisen. Diese können rot, bräunlich oder dunkel pigmentiert sein und als Hautfleck, Papel, indurierte Plaques oder Knötchen in Erscheinung treten. Nicht selten entwickeln sich an diesen Stellen Plattenepithelkarzinome, die mit Ulzerationen an der Oberfläche einhergehen (Gross et al., 1992a). Als Spätfolge chronischer Sonnenexposition können auch Hämangiome oder Hämangiosarkome in der Haut entstehen (Gross et al., 1992b).
In der Fachliteratur sind die Folgeschäden nach übermässiger Sonneneinstrahlung ausführlich beschrieben. Diese treten gemäss sämtlicher Berichte, die den Verfassern bekannt sind, ausschliesslich in der Haut auf. In der vorliegenden Arbeit werden erstmals Läsionen bei Schlittenhunden beschrieben, die sich auf die Schleimhaut der Maulhöhle beschränken.

Anamnese der Schlittenhundekolonie

Die Kolonie umfasst insgesamt 32 Hunde; 8 Siberian Huskies, 20 Grönlandhunde und 4 Irish Setter beiden Geschlechts. Ihr Alter beträgt 9 Monate bis 15 Jahre. In den Monaten Oktober bis Mai werden die Hunde im Unterland gehalten, trainiert und nehmen sporadisch an Schlittenhunderennen teil. Von Juni bis September sind die Hunde auf 2320 m ü. M. in Zwingern mit Hundehütten stationiert. Die Ausläufe bestehen aus Natur- und Betonböden und

sind von verzinkten Metallstäben begrenzt. Die Hunde werden mit Trockenfutter (Eukanuba premium) ernährt und erhalten zusätzlich getrocknete Pansenstücke und Schweinsohren. In dieser Jahreszeit werden sie für Schlittenfahrten auf 3454 m ü. M. eingesetzt. Jeden zweiten Tag werden sie abwechslungsweise während drei bis vier Stunden für Schlittenfahrten eingesetzt. Jeweils um 10 Uhr morgens werden 12 Hunde mit der Bahn auf den Gletscher transportiert. Dort werden sie einem Schlitten vorgespannt und ziehen Touristen über eine Rundstrecke von etwa 700 Metern. Über die Mittagszeit wird eine Pause von etwa 20 Minuten eingeschaltet. Um 15.30 Uhr fahren die Hunde mit der Bahn wieder zur Basisstation.

Bis Ende 1995 traten in der Schlittenhundekolonie keine gesundheitlichen Probleme auf. Bereits zu Beginn der Saison 1996 zeigten diejenigen Tiere, die tagsüber auf dem Gletscher waren, am Abend starkes Speicheln und Anorexie. Dem Betreuer fiel auf, dass die Zunge stark gerötet und schmerzhaft war und sich das Epithel teilweise ablöste. Ansonsten war der Allgemeinzustand der Tiere unauffällig und die Körpertemperatur im Normalbereich. Eine Behandlung mit Spiramycin, Metronidazol und Prednisolon führte innerhalb einer Woche zur Abheilung der Zungenveränderungen. Rezidive wurden beobachtet, sobald die Hunde wieder auf dem Gletscher eingesetzt wurden. Die Zungenläsionen heilten eher rascher ab, obwohl keine medikamentelle Therapie mehr erfolgte. Der Betreuer gab an, dass Wasser ad libitum und kühlere, bedeckte Wetterlagen die Abheilung begünstigten.

Zu Beginn der Saison 1997 zeigten 28 Hunde wiederum das gleiche klinische Bild:

Erytheme, Ulzerationen und Vesikel an Ober- und Unterseite der Zunge. Die schwersten Veränderungen befanden sich im vorderen Drittel (Abb. 1). Nur die 4 Junghunde, die nicht auf dem Gletscher waren, zeigten keine Symptome. Zwei der betroffenen Grönlandhunde wurden 3 Tage nach dem Einsatz auf dem Gletscher am Tierspital Zürich vorgestellt.

Klinische Abklärung

Eine Grönlandhündin, 3 Jahre alt, Körpergewicht 24 kg (Hund Nr. 1) und eine zweite Hündin derselben Rasse, 4 Jahre alt, Körpergewicht 19 kg (Hund Nr. 2) gelangten zur Abklärung. Abgesehen von der Maulhöhle, die wegen starker Abwehrbewegungen im Wachzustand nicht beurteilt werden konnte, ergab die klinische Untersuchung bei beiden Hündinnen keine abnormen Befunde. Auch sämtliche Parameter des Blutstatus und des blutchemischen Profils waren im Normalbereich.

Abbildung 1: Akute Zungenulzerationen nach Sonneneinstrahlung

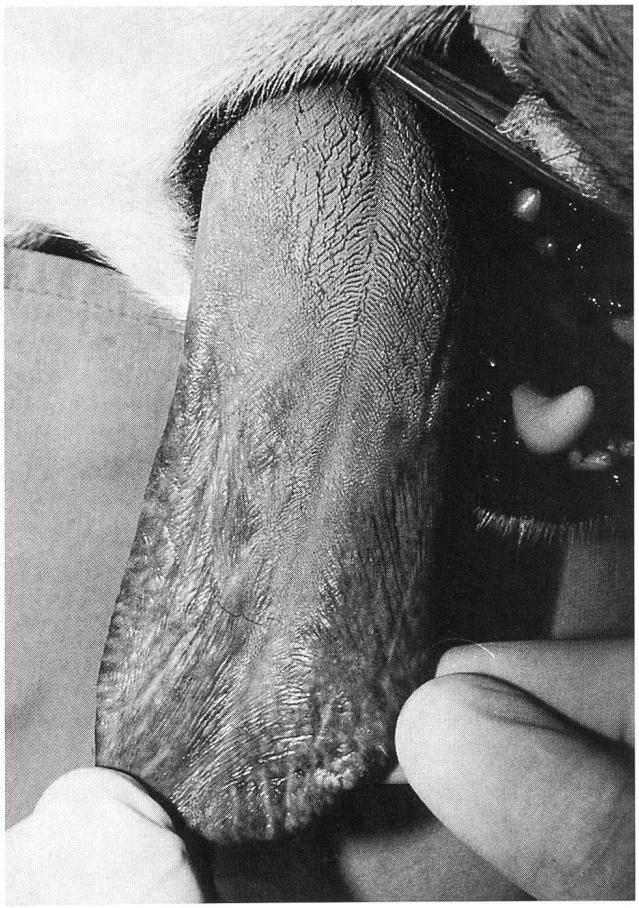

Abbildung 2: Zungenveränderungen einige Tage nach Sonnenbestrahlung. Fehlen der Zungenpapillen entlang des Zungenrandes

Zur Abklärung der Zungenveränderungen war eine Narkose erforderlich. Rund 40 Minuten nach Prämedikation mit Acepromazin (0.01 mg/kg KGW i. m.) und Buprenorphine (0.01 mg/kg KGW i. m.) wurden die Hunde mit Propofol (Richtdosis 2.5–3 mg/kg KGW i. v.) nach Wirkung anästhesiert, tracheal intubiert. Die Narkose wurde mit einem Gasgemisch von Sauerstoff und 2% Halothan aufrecht erhalten.

Die Zungenveränderungen der beiden Hündinnen präsentierten sich sehr ähnlich. Abgesehen von einem schmalen, makroskopisch unveränderten Längsstreifen in der Medianen war die vordere Hälfte der Zunge an der Oberfläche dunkelrot verfärbt, auffallend glatt und runzelig; die Papillen fehlten (Abb. 2). An der Zungenunterseite waren symmetrische, längsovale Ulzerationen vorhanden (Abb. 3). Ansonsten waren in der Maulhöhle keine Veränderungen sichtbar. Ösophagus und Trachea erschienen bei der endoskopischen Untersuchung unverändert. Mittels Skalpell wurde bei beiden Hunden von der Zungenober- und Unterseite im Randbereich der Läsionen je eine Biopsie entnommen und für die histopathologische Untersuchung in Formalin fixiert. Ausserdem wurde von der Zungenoberfläche beider Hunde eine Tupferprobe entnommen und für die mikrobiologische Untersuchung weitergeleitet. Es konnten Actinomyces sp., Bacteroides sp., Fusobakterien und ein unspezifischer Keimgehalt isoliert werden.

Abbildung 3: Längsovale symmetrische Ulzerationen an der Zungenunterseite

Histopathologische Veränderungen

Das Zungenepithel zeigte in histologischen Schnitten beider Patienten sehr ähnliche Veränderungen. Die Epidermis war durch Hyperplasie, Parakeratose und eine erhöhte Mitoserate in der Basalzellschicht gekennzeichnet (Abb. 4). Eine ballonierende Zelldegeneration im Stratum spinosum und teilweise auch im Stratum basale, unregelmässige Spongiosa, Schwellung der Zellkerne und eine auffällige Vergrösserung der Nukleolen konnte histologisch bei beiden Hunden gefunden werden. Bei Hund Nr. 1 dominierten subkorneale und intrakorneale, zellfreie Vesikel das Bild, gebietsweise wiesen die Zellen auf Höhe des Stratum spinosum eine grosse Anzahl von intrazytoplasmatischen, groben purpurroten Granula auf. In den Biopsien von Hund Nr. 2 wurden zusätzlich disseminiert apoptotische Zellen im Stratum spinosum, herdförmig basal gelegene Vesikel und eine leichte Exozytose von neutrophilen Granulozyten beobachtet; stellenweise waren die oberflächlichen Zellagen nekrotisch oder apoptotisch. In der Lamina propia mucosae waren Aktivierung und bei Hund Nr. 2 zudem Proliferation von Fibroblasten und kleinen Gefässen zu sehen, begleitet von mässigen disseminierten perivaskulären lymphoplasmazellulären Infiltraten. Unmittelbar subepithelial beteiligte sich zusätzlich eine geringe Zahl von neutrophilen Granulozyten. Die Zahl der Mastzellen war erhöht. Die beschriebenen Veränderungen waren bei Hund Nr. 1 an der Zungenoberfläche, bei Hund Nr. 2 an der Zungenunterseite am ausgeprägtesten.

Histopathologische Diagnose: Das histologische Bild lässt sich mit akuten Veränderungen, wie sie durch Ein-

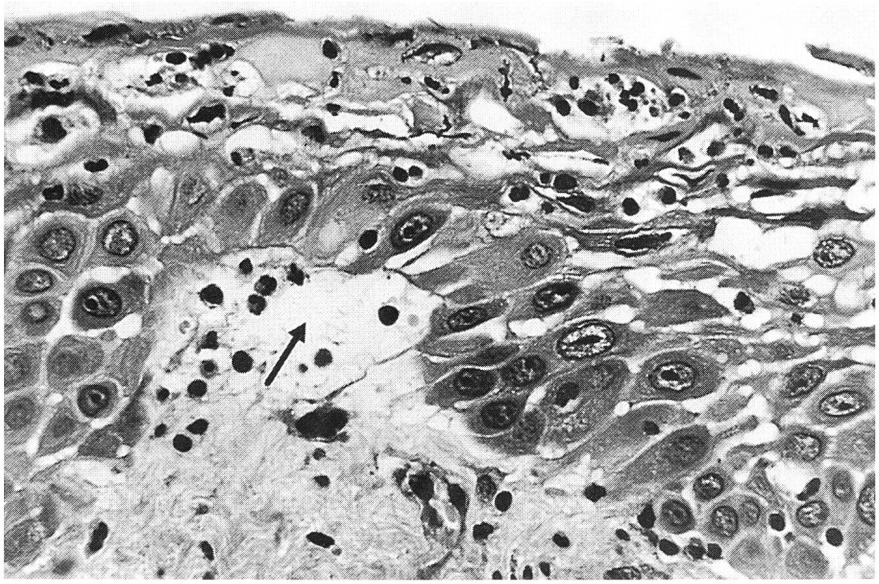

Abbildung 4: Oberflächliche Epithelnekrose, subepitheliale Vesikel (Pfeil), Spongiose. (Starke Vergrösserung)

wirkung von ultravioletten Strahlen verursacht werden, vereinbaren.

Diagnose

Bereits aufgrund der Anamnese wurde die Verdachtsdiagnose solare Glossitis gestellt. Diese konnte durch die histopathologische Untersuchung bestätigt werden.

Diskussion

In einer Kolonie von Schlittenhunden wurde gehäuftes Auftreten von ulzerativer Glossitis diagnostiziert. Mehrere Tatsachen sprechen dafür, dass die Läsionen direkt auf die Einwirkung von UV-Strahlen zurückzuführen sind. So koinzidierte das Auftreten der Symptome mit dem Einsatz der Hunde auf dem Gletscher, die Läsionen waren in der vorderen Zungenhälfte lokalisiert, die histologischen Veränderungen waren vereinbar mit einer phototoxischen Reaktion, und andere Glossitisursachen wurden ausgeschlossen.

Nach bisherigen Berichten führt die übermässige UV-Bestrahlung ausschliesslich zu Veränderungen der Haut, die unter dem Begriff Photodermatitis zusammengefasst werden. Zwei pathogenetisch unterschiedliche Mechanismen können zum Bild der Photodermatitis führen: erhöhte Empfindlichkeit der Haut oder übermässige Sonnenexposition.

Für erhöhte Empfindlichkeit der Haut oder Photosensitivität sind photodynamische Substanzen verantwortlich, die endogen entstehen, mit dem Futter aufgenommen werden oder auf parenteralem Weg in den Körper gelangen. Photosensitivität ist bei Haussäugetieren sehr selten und spielt vor allem bei Rindern nach Aufnahme gewisser Pflanzen (z. B. Buchweizen und Johanniskrautarten) eine Rolle (Blood et al., 1983). Wenige Autoren berichten über Hautveränderungen in Hundebeständen, bei welchen der Verdacht auf Photosensitivität geäussert wurde. In keinem Fall jedoch konnte das photodynamische Agens eruiert werden. (Fairley, 1982, 1994; Hudson und Florax, 1991).

Übermässige Exposition von ungeschützter Haut führt zum klassischen Sonnenbrand, zu solarer Dermatitis. Dabei steht der Schweregrad der Hautveränderungen in direkter Beziehung zur Bestrahlungsdosis. Diese Reaktion wird als Phototoxizität bezeichnet. Vor allem die ultravioletten Strahlen A (Wellenlängenbereich 290–320 nm) sind für das Erythem bei Sonnenbrand verantwortlich. Beim Hund treten Hautveränderungen vorwiegend auf dem Nasenrücken bzw. am Übergang vom Nasenspiegel zum Nasenrücken auf (Scott et al., 1995). Unpigmentierte Haut, Narbengewebe und Alopezien an diesen Stellen wirken sich begünstigend aus. Die Veränderung ist im englischen Sprachraum unter dem Begriff «canine nasal solar dermatitis» bekannt und läuft beim Collie unter dem Begriff »Collie nose». Heute geht man jedoch davon aus, dass es sich bei einem grossen Teil dieser Fälle nicht um eine Solardermatitis, sondern um einen diskoiden Lupus erythematosus handelt (Scott et al., 1995, Gross et al., 1992c). Entsprechend der Lokalisation müssen als weitere Differentialdiagnosen systemischer Lupus erythematosus, Dermatophytose, Pemphigus foliaceus, nasale Pyodermie und das Vogt-Koyanagi-Harada-Syndrom in Betracht gezogen werden (Gross et al., 1992c). Bei Hunden, die gerne «sonnenbaden», kann es auch zu Hautveränderungen seitlich an der Flanke, am ventrolateralen Abdomen oder an den Gliedmassen kommen.

Es mag erstaunen, dass die Schlittenhunde nach UV-Belastung auf dem Gletscher nur mit Veränderungen der Zungenschleimhaut reagierten, die Haut jedoch unversehrt blieb. Dies kann mit dem dichten Haarkleid sowie der Pigmentierung von Haut und Nasenspiegel bei den Hunden in der Kolonie erklärt werden. Die unpigmentierte Zunge jedoch war durch das ständige Hecheln während der Rennleistung stark exponiert.

Als Differentialdiagnosen der Glossitis werden Azotämie, Schwermetallvergiftungen, Vitamin-Mangel, Neoplasien, nekrotisierende Stomatitis und Pilzinfektionen erwähnt (Smith, 1995), die bei den Schlittenhunden, basierend auf der Haltungs- und Fütterungsanamnese und den Resultaten der verschiedenen Untersuchungen, ausgeschlossen werden konnten.

Den Verfassern ist lediglich ein Bericht mit anektotischem Charakter bekannt, in welchem gehäuftes Auftreten von Glossitis bei Hunden in Zusammenhang mit Son-

Glossite solaire chez des chiens de luge

Dans une colonie de chiens de luge, une prévalence élevée de glossite ulcérative a été diagnostiquée. Plusieurs faits indiquent que les lésions sont causées directement par l'effet de rayons UV. La présence des symptômes coïncidait avec l'engagement des chiens sur le glacier. Les lésions étaient localisées sur la partie antérieure de la langue. Les changements histologiques indiquaient une réaction phototoxique et d'autres causes de glossite ont été éliminées.

Glossite solare in cani da slitta

In una colonia di cani da slitta veniva diagnosticata più frequentemente la glossite ulcerativa. Molte osservazioni facevano pensare che le lesioni erano dovute all'azione diretta dei raggi ultravioletti. Infatti la sintomatica coincideva con l'uso dei cani nella regione dei ghiacciai e le lesioni erano concentrate nella parte anteriore della lingua. I rilevamenti istologici riflettevano la reazione fototossica mentre altre cause possibili di glossite erano state precedentemente escluse.

nenbestrahlung gebracht wurde (Smith, 1995). Betroffen waren Militärhunde, die in Südostasien im Einsatz standen und prophylaktisch gegen Ehrlichiose mit Tetrazyklinen behandelt wurden. Es wird vermutet, dass die Tetrazykline zu einer Photosensibilisierung der Tiere führte. Auch diese Ätiopathogenese fällt bei den Schlittenhunden ausser Betracht, wurden sie doch erst nach Auftreten der Zungenveränderungen medikamentell behandelt.

Das gleichzeitige akute Auftreten der Glossitis bei mehreren Hunden verschiedener Rassen kann nur mit einer äusseren Noxe oder einem infektiösen Agens erklärt werden. Da jeweils nur Hunde Symptome enwickelten, die kurz zuvor auf dem Gletscher im Einsatz gestanden hatten, kann sowohl ein toxischer Insult im Zwinger als auch eine Infektionskrankheit ausgeschlossen werden. Die Schlussfolgerung, dass die Veränderungen allein auf die UV-Einwirkung zurückzuführen sind, ist naheliegend. Auch die Zungenunterseite, die einen geringen Verhornungsgrad aufweist, ist durch die Reflexion der Strahlen im Schnee zusätzlich in Mitleidenschaft gezogen worden.

Die Resultate der histologischen Untersuchung unterstützen die Diagnose einer solaren Glossitis. Disseminierte ballonierende Zelldegeneration im Stratum basale und spinosum, Apoptose im Stratum spinosum (Hund Nr. 2), erhöhtes Kern-Zytoplasmaverhältnis mit prominenten Nukleolen, subkorneale und subbasilare Vesikelbildung werden unter anderem bei der aktinischen Keratose der Haut beschrieben (Gross et al., 1992a; Scott et al., 1995). Angaben über Veränderungen der Mukosa nach Einwirkung von UV-Strahlen sind den Verfassern nicht bekannt.

Es stellt sich die Frage, weshalb die Schlittenhunde der Kolonie nicht schon vor 1996 entsprechende Symptome entwickelt haben. Der einzige Unterschied der letzten zwei Jahre im Vergleich zu den Vorjahren liegt in der Präparation der Rennstrecke. Früher liefen die Hunde in einem Graben von ca. 50 cm Tiefe, der in den Schnee geschaufelt wurde. In den letzten zwei Jahren jedoch wurde die Rennbahn maschinell planiert, weshalb die Hunde offensichtlich einer deutlich intensiveren Sonnenbestrahlung ausgesetzt waren.

Die beschriebenen Fälle belegen, dass sich bei Hunden mit dichter Behaarung und guter Pigmentierung der Haut die solaren Schäden unter extremen Bedingungen ausschliesslich an der Zungenschleimhaut manifestieren können.

Es mag erstaunen, dass ähnliche Beobachtungen nicht schon längstens in den Erdpolgebieten gemacht worden sind, wo der Einsatz von Schlittenhunden seit jeher an der Tagesordnung ist. In diesen Regionen erreicht die UV-Belastung aus zwei meteorologisch erklärbaren Gründen nie das Ausmass der Schweizer Bergregionen: Erstens laufen die Hunde nicht in extremen Höhenlagen von mehr als 3000 m ü. M., wo die UV-Belastung besonders gross ist. Zweitens fällt das Sonnenlicht im Bereich der Pole flach ein und wird daher durch die Stratosphäre stärker gefiltert als z. B. in der Schweiz, wo der Einfallswinkel bedeutend steiler ist.

Literatur

Scott D. W., Miller V. M.D., Griffin C. E. (Hrsg) (1995): Solar dermatitis. In: Small animal dermatology, Philadelphia: W. B. Saunders Co., 860–867.

Blood D. C., Radostits O. M., Henderson J. A., Arundel J. H., Gay C. C. (Hrsg.) (1983): Diseases of the skin and conjunctiva. In: Veterinary Medicine, Ballière Tindall, 428–448.

Fairley R. A. (1982): Photosensitive dermatitis in two collie working dogs. New Zealand Vet. J. *30,* 61.

Fairley R. A. (1994): Photosensitivity in a kennel of harrier hounds. Vet. Dermatology *5,* 1–7.

Gross T. L., Ihrke P. J., Walder E. J. (Hrsg) (1992a): Actinic keratosis. In: Veterinary Dermatopathology, Mosby Year Book, 76–79.

Gross T. L., Ihrke P. J., Walder E. J. (Hrsg) (1992b): Hemangiosarkoma. In: Veterinary Dermatopathology, Mosby Year Book, 422–426.

Gross T. L., Ihrke P. J., Walder E. J. (Hrsg) (1992c): Discoid lupus erythematosus. In: Veterinary Dermatopathology, Mosby Year Book, 22–24.

Hudson W. E., Florax M. J. (1991): Photosensitization in foxhounds. Vet. Rec. *128,* 618.

Smith M. M. (1995): Diseases of the tongue. In: Ettinger E. J., Feldman E. C. (Hrsg): Textbook of veterinary internal medicine, Philadelphia: W. B. Saunders Co., 860–867.

Korrespondezadresse: Dr. P. Arnold, Klinik für Kleintiermedizin, Winterthurerstrasse 260, CH-8057 Zürich

Manuskripteingang: 21. August 1997
In vorliegender Form angenommen: 30. November 1997