Zeitschrift: Tugium : Jahrbuch des Staatsarchivs des Kantons Zug, des Amtes für Denkmalpflege und Archäologie, des Kantonalen Museums für Urgeschichte Zug und der Burg Zug

Herausgeber: Regierungsrat des Kantons Zug

Band: 28 (2012)

Artikel: Ehemaliger Friedhof bei der Pfarrkirche St. Matthias in Steinhausen : ausgewählte Resultate der anthropologischen Auswertung

Autor: Meyer, Sabrina / Doswald, Stephen

DOI: https://doi.org/10.5169/seals-526821

Nutzungsbedingungen

Die ETH-Bibliothek ist die Anbieterin der digitalisierten Zeitschriften auf E-Periodica. Sie besitzt keine Urheberrechte an den Zeitschriften und ist nicht verantwortlich für deren Inhalte. Die Rechte liegen in der Regel bei den Herausgebern beziehungsweise den externen Rechteinhabern. Das Veröffentlichen von Bildern in Print- und Online-Publikationen sowie auf Social Media-Kanälen oder Webseiten ist nur mit vorheriger Genehmigung der Rechteinhaber erlaubt. Mehr erfahren

Conditions d'utilisation

L'ETH Library est le fournisseur des revues numérisées. Elle ne détient aucun droit d'auteur sur les revues et n'est pas responsable de leur contenu. En règle générale, les droits sont détenus par les éditeurs ou les détenteurs de droits externes. La reproduction d'images dans des publications imprimées ou en ligne ainsi que sur des canaux de médias sociaux ou des sites web n'est autorisée qu'avec l'accord préalable des détenteurs des droits. En savoir plus

Terms of use

The ETH Library is the provider of the digitised journals. It does not own any copyrights to the journals and is not responsible for their content. The rights usually lie with the publishers or the external rights holders. Publishing images in print and online publications, as well as on social media channels or websites, is only permitted with the prior consent of the rights holders. Find out more

Download PDF: 13.07.2025

ETH-Bibliothek Zürich, E-Periodica, https://www.e-periodica.ch

Ehemaliger Friedhof bei der Pfarrkirche St. Matthias in Steinhausen

Ausgewählte Resultate der anthropologischen Auswertung

Sabrina Meyer, mit einem Anhang von Stephen Doswald

Bei archäologischen Rettungsgrabungen im Bereich von Kirchen und deren naher Umgebung kommen öfters menschliche Skelette zum Vorschein, die zu aufgelassenen Friedhöfen gehören. Sind die Skelette von wissenschaftlicher Bedeutung, gehört die fachgerechte Freilegung, Bergung und Aufbewahrung der Skelette zu den Aufgaben der archäologischen Fachleute. Schon bei der Planung einer Grabung werden in Fällen, bei denen mit menschlichen Skelettfunden gerechnet werden muss, Anthropologen zugezogen, um allfällige spätere Arbeiten zu koordinieren.

Eine genaue anthropologische Untersuchung der Skelette ermöglicht Aussagen zu biologischen Individualdaten wie Geschlecht, Sterbealter, Körperhöhe und Körperbau (s. dazu den Textkasten S. 140). Bei Skelettserien aus Friedhöfen oder Gräberfeldern, bei denen genügend Individualdaten zusammengetragen werden können, sind auch Aussagen zur körperlichen Verfassung und zu den Lebensumständen der ehemaligen Bevölkerung möglich. Die Untersuchung jedes Skeletts auf Krankheiten und degenerative Veränderungen (Paläopathologien)[1] liefert zusätzliche Hinweise. Schriftliche Quellen mit entsprechenden Angaben über unsere Vorfahren sind selten.

[1] Die Paläopathologie beschäftigt sich mit Krankheiten und degenerativen Veränderungen in geschichtlichen und vorgeschichtlichen Epochen.

[2] Bart et al. 2011, 99–107.

Die Anfänge der Kirchengeschichte von Steinhausen

Die kirchlichen Anfänge von Steinhausen reichen bis ins Mittelalter zurück. 1173 wurde die Kirche St. Matthias (Abb. 1) das erste Mal schriftlich erwähnt und ab 1260 als Tochterkirche der Pfarrei St. Martin in Baar aufgeführt. Die Grosspfarrei Baar umfasste im Mittelalter mehrere Dörfer in den heutigen Kantonen Zug und Zürich. Die Steinhauser waren nach Baar pfarrgenössig, empfingen dort die Sakramente und wurden auf dem Baarer Friedhof beerdigt.

Im Frühjahr 1611 wurden in Steinhausen der Altar in der Kapelle St. Matthias, das neu erstellte Beinhaus und der neue, rund um die Kapelle herum angelegte Friedhof vom Konstanzer Weihbischof Johann Jakob Mirgel geweiht. So wurde aus der Kapelle St. Matthias eine Pfarrkirche, aus der ehemaligen Filiale eine selbstständige Pfarrei.[2] Die Frage, ob bereits vor 1611 regelmässig bei der Kapelle St. Matthias bestattet wurde, lässt sich anhand der Schriftquellen nicht sicher beantworten; die schriftlichen Quellen vermitteln eher den Eindruck, dass der erwähnte – und 1946 wieder aufgehobene – Friedhof um die Kirche erst ab 1611 belegt wurde. Die neuen archäologischen Untersuchungsergebnisse lassen jedoch darauf

Abb. 1
Steinhausen. Pfarrkirche St. Matthias und Beinhaus «Unserer Lieben Frau». Die heutige Kirche wurde 1913/14 neu gebaut. Ansicht von Westen, vor den Baumassnahmen von 2011/12.

Methoden der Skelettuntersuchung

Um biologische Individualdaten erheben zu können, sind verschiedene anthropologische Untersuchungen notwendig. Eine genaue Beschreibung der Fundsituation sowie eine erste anthropologische Voruntersuchung finden bereits auf der Grabung statt. Nach der Bergung werden die Skelette im Fundlabor der Kantonsarchäologie gesäubert und danach nochmals einer genauen anthropologischen Untersuchung unterzogen. Erst dann können wissenschaftlich fundierte Aussagen zu den biologischen Daten der Skelette gemacht werden.

Geschlechtsbestimmung
Die konventionelle Geschlechtsbestimmung erfolgte anhand morphognostischer Merkmale an Becken und Schädel.[1] Bei Kindern und Jugendlichen ist eine Geschlechtsbestimmung anhand morphologischer Merkmale wohl möglich, jedoch sind diese Resultate nur beschränkt zuverlässig.[2] Darum unterbleibt in den meisten Fällen eine Bestimmung.

Altersbestimmung
Bei der Altersbestimmung am Skelett sind viele verschiedene Faktoren miteinzubeziehen, da sich auch Ernährung und Lebensbedingung in den Knochen eines Skeletts widerspiegeln. Das Alter ist an einem kompletten Skelett deshalb präziser zu bestimmen als an Einzelknochen. Das Alter von Kindern kann anhand der Durchbruchs- und Mineralisationsverhältnisse der Zähne[3] und dem Verschluss der Epiphysenfugen[4] bestimmt werden. Bei Erwachsenen kann die Veränderung des Symphysenreliefs der Schambein-Symphyse ebenso wie die Altersveränderungen der Spongiosastruktur von Oberarm- und Oberschenkelepiphyse eingesetzt werden. Die polysymptomatische Methode, bei derer mehrere Merkmale am Skelett bewertet werden, hat den grössten wissenschaftlichen Erfolg.[5] Daneben wurden der Gebisszustand[6] und die allgemeinen degenerativen Merkmale wie der Arthrosebefall der Gelenke und das Ausmass des Spondylosebefalls der Wirbelsäule berücksichtigt. Anhand der degenerativen Merkmale kann jedoch nur eine sehr grobe Alterseingrenzung vorgenommen werden, da der Alterungsprozess individuell verschieden ist.

Bestimmung der Körperhöhe
Die Körperhöhe wird aufgrund mehrerer standardisiert vermessener Langknochen berechnet.[7] Die berechnete Körperhöhe bezieht sich auf das frühe Erwachsenenalter und nicht den Wert zum Todeszeitpunkt, der je nach Sterbealter um einige Zentimeter unter der maximalen Körperhöhe liegen kann. Da die Knochen von Kindern und Jugendlichen noch im Wachstum sind, wird ihre Körperhöhe mit einer speziellen Tabelle bestimmt.[8]

[1] Ferembach et al. 1979. | [2] Fazekas/Kosa 1978. – Schutkowski 1992. | [3] Ubelaker 1978. | [4] Ferembach et al. 1979. | [5] Acsadi/Nemeskeri 1970. | [6] Miles 1963. | [7] Martin 1914. – Trotter/Gleser 1952. | [8] Schmid/Künle 1958.

schliessen, dass sehr wahrscheinlich schon vor 1611 zumindest vereinzelt bei der Kapelle in Steinhausen bestattet wurde (s. dazu den Textkasten S. 141).

Ältere archäologische Untersuchungen

Die Pfarrkirche St. Matthias und ihre Umgebung wurden bereits in den 1970/80er Jahren archäologisch untersucht (Abb. 2):

• Als 1977 bei der Gesamtrestaurierung der Kirche ein Drainagegraben ausgehoben wurde, führte der Grabungstechniker Toni Hofmann eine baubegleitende Untersuchung durch.[3] Erstmals konnte gezeigt werden, dass das Beinhaus ältere Fundamente durchschlägt. Nachfolgende Grabungen ergaben, dass es sich dabei um eine frühere Kirchhofmauer handelt.

• Die Restaurierung der Kirche 1986–88 gab Anlass zur archäologischen Erforschung des Untergrundes durch die Kantonsarchäologie Zug und unter örtlicher Leitung von Peter Holzer.[4] Der erhaltene ältere Bestand wurde bis auf das anstehende Sediment aufgedeckt.[5] Im Laufe dieser Untersuchung wurden auch einige Gräber und Grabgruben freigelegt, die aufgrund ihrer Fundlagen zeitlich grob eingeordnet werden konnten. Demnach stammen die frühesten Bestattungen im Kircheninnern aus der Zeit vor 1462, die spätesten Innenbestattungen wurden nach 1699 niedergelegt. Im bestehenden Chor konnten drei gemauerte Grabkisten freigelegt werden. Dabei handelt es sich um die Bestattungen von Pfarrherren aus Steinhausen. Die menschlichen Überreste wurden 1986–88 nicht geborgen, es fand auch keine anthropologische Begutachtung statt. Nach Abschluss der Untersuchung wurden die Skelette mit Sand zugedeckt und erneut eingesegnet.

Archäologische Untersuchung von 2010/11

2011/12 wurde die 1955/56 an der Südseite der Apsis angebaute Sakristei durch einen Neubau ersetzt. Auf Plänen aus der Zeit vor dem Bau der Sakristei sind an dieser Stelle Grabreihen eingezeichnet. Ausserdem wurde 2011/12 südlich des Beinhauses, wo in der zweiten Hälfte des 20. Jahrhunderts Bestattungen angelegt worden waren, ein neues Mehrzweckgebäude erbaut.

Die geplanten Baumassnahmen führten zu Bodeneingriffen in Bereichen, wo mit historischen Bestattungen zu rechnen war. Aus diesem Grunde führte die Kantonsarchäologie Zug im Sommer 2010 unter der archäologischen Gesamtleitung von Adriano Boschetti-Maradi und der örtlichen Leitung von Marzell Camenzind eine Ausgrabung und eine Sondierung sowie im Januar 2011

[3] Kantonsarchäologie Zug, Ereignisnr. 63.
[4] Kantonsarchäologie Zug, Ereignisnr. 216. – Béatrice Keller, Pfarrkirche St. Matthias Steinhausen. Grabungsbericht. Tugium 4, 1988, 85–102.
[5] Eggenberger/Glauser/Hofmann 2008, 160–170. Die verschiedenen Bauphasen der Kirche St. Matthias und das Fundmaterial wurden jüngst erneut detailliert aufgearbeitet.

Abb. 2
Steinhausen, Pfarrkirche St. Matthias. Rekonstruierte Grundrisse der Kapellen, Kirchen und der Friedhofsmauer. Eingezeichnet sind auch das Beinhaus sowie die beiden Grabungsflächen aus dem Jahre 2010. Massstab 1:400.

eine Aushubüberwachung durch.[6] Die dabei geborgenen Skelette wurden nach der anthropologischen Untersuchung in einer neu erstellten Gebeinegruft östlich des Beinhauses würdevoll wiederbestattet.

Fundsituation und Stratigrafie

Die Fläche nördlich der Friedhofsmauer, bei der während der Grabung im Juli bis September 2010 mit Grabgruben gerechnet werden musste, betrug 33 m². Die Sondage südlich des Chors betrug 2,5 m². Der gesamte Grabungsperimeter beläuft sich auf 48 m².

Das Gelände im Bereich des ehemaligen Friedhofs fällt von Ost nach West leicht ab. Unterhalb des 10 cm dicken Asphaltbelags lag eine 4–20 cm dicke Kieskofferung. Darunter konnten mehrere Lehmschichten gefasst werden. Diese dienten als Auffüllmaterial, eventuell nach der Auflassung von Gräbern in früheren Zeiten. Die Schichten waren mit Glas von Sargfenstern und Trinkgläsern, mit Gewandhaken, Perlen, Metall, Nägeln, Knöpfen, Sarggriffen, glasierter Keramik, Ziegelfragmenten sowie Tier- und Menschenknochen durchzogen.

Unterhalb der eingebrachten Lehmschichten fanden sich die Grabreihen aus den 1940er Jahren. Zwischen den Grabreihen blieben einzelne ältere Gräber teilweise erhalten. Bei der Anlage der Grabreihen des 20. Jahrhunderts wurden also ältere Bestattungen umgeworfen und die umgebende Friedhofserde wiederverwendet. Die Skelette waren allesamt von Ost nach West ausgerichtet. Die Unterkante der in situ vorgefundenen Gräber lag im Westen bei 120 cm, im Osten bei 160 cm unter dem heutigen Bodenniveau.

Bestattungsphasen

Anhand der Sargbeschaffenheit, der Grabbeigaben und der Ausrichtung der Särge konnten fünf Bestattungsphasen unterschieden werden. Je älter die Phasen, desto schwieriger wurde eine genaue Datierung.

• Phase IV (ca. 1930–1946): Die Särge der jüngsten Bestattungen weisen flache Sperrholzdeckel, runde oder

Erste Bestattungen bei der Kirche St. Matthias

Bei den archäologischen Untersuchungen im Bereich der Gebeinegruft konnte 2010 die ehemalige Friedhofsmauer auf einer Länge von 8 m freigelegt und untersucht werden (vgl. Abb. 2). Dabei zeigte sich, dass die Friedhofsmauer älter als das Beinhaus «Unserer Lieben Frau» ist. Das Beinhaus wurde über die an dieser Stelle abgebrochene Mauer angebaut. Dieser Befund stützt eine Beobachtung aus dem Jahre 1977, als das Beinhaus restauriert wurde. Der Dachstuhl des Beinhauses wurde mittels Dendrochronologie datiert. Die Daten zeigen, dass die verwendeten Bäume zwischen dem Sommerhalbjahr 1609 und dem Winterhalbjahr 1610/11 gefällt wurden.[1] Das bedeutet, dass das Beinhaus anlässlich der Erhebung der Kirche zur Pfarrkirche erbaut wurde. Allerdings stellt sich die Frage, ob nicht ältere, schon bestehende Bestattungen eine Voraussetzung für den Bau eines Beinhauses sind. Die Datierung des Beinhauses und die Kirchhofmauer, die sicher älter als 1611 ist, weisen darauf hin, dass schon vor der Erhebung der Kirche St. Matthias zur Pfarrkirche in Steinhausen bestattet worden ist.

[6] Kantonsarchäologie Zug, Ereignisnr. 1830; s. auch Tugium 27, 2011, 31. – Adriano Boschetti-Maradi danke ich herzlich für den Auftrag zur anthropologischen Auswertung und Marzell Camenzind für die Bereitstellung der Grabungsdokumentation sowie für das Beantworten aller Fragen bezüglich der Grabungskampagnen. Mein Dank gilt auch dem Grabungsteam (Anette Bieri, Armin Thürig, Franziska Schärer, Isa Gasi, Jürg Gerig †, Kathrin Rüedi, Lorenz Schober, Peter Holzer, Sabine Freiermuth, Silvan Maurer, Sascha Noser), das sehr zum Gelingen dieser speziellen Grabung beigetragen hat.

[1] Martin Schmidhalter, Dendrosuisse, Brig, Bericht vom 21. September 2010.

Exhumation und Wiederbestattung

Nachdem die Grabungsfläche freigelegt und alle nicht im Verband liegende Skelettelemente (Streufunde) geborgen worden waren, kamen bei der archäologischen Untersuchung Särge aus den Jahren 1941 bis 1946 zum Vorschein. Bei deren Öffnung musste festgestellt werden, dass der natürliche Verwesungsprozess der Bestatteten noch nicht abgeschlossen war. Für die Freilegung, Bergung und Wiederbestattung dieser Leichname wurde deshalb eine Spezialfirma aufgeboten. So konnten die Arbeitssicherheit des archäologischen Grabungspersonals sowie der fachgerechte Umgang mit den sterblichen Überresten gewährleistet werden. Nachdem die jüngsten Bestattungen in der neu erstellten Gebeinegruft östlich des Beinhauses in Würde wieder beerdigt worden waren, konnte die Grabung ohne Verzögerung weitergeführt werden.

trapezförmige Deckel auf. Die meisten Särge besitzen im Schädelbereich einen Sichtfensterdeckel aus Holz, mit einem darunterliegenden 3–4 mm dicken Flachglas. In dieser Phase wurden Individuen mit Rosenkränzen als Grabbeigabe gefunden.

• Phase III (ca. 1890–1930): Die jüngsten Gräber aus dieser Phase befinden sich im Westen, die ältesten im Osten der untersuchten Fläche. Die dendrochronologische Untersuchung eines Sargbretts aus dem Osten datiert auf die Zeit nach 1879 (letzter gemessener Jahrring). Zu dieser Phase können vier Grabreihen bzw. zwanzig Särge gezählt werden. Die Särge sind alle aus Massivholz gezimmert, und fast alle wurden schwarz bemalt. Vier Särge sind mit Pappe verziert, d. h. sie haben Blätter und Ranken aufgeklebt. An einigen Särgen konnten Löwenfüsse aus Metall ausgemacht werden, bei anderen waren die Füsse aus Holz oder fehlten ganz. Als Beigaben sind auch hier vereinzelt Rosenkränze sowie Kreuzanhänger zu verzeichnen.

• Phase II (ca. 1850–1890): Die Gräber aus der Phase II wurden fast überall durch die jüngeren Bestattungen zerstört. Eine genaue Zuweisung ist schwierig. Alle Särge sind aus Massivholz, doch weisen sie verschiedene Handwerkstechniken auf. An keinem der Särge hatte es Füsse. Es sind vier Grabreihen vorhanden, die im Vergleich zur Phase III um 20–40 cm nach Osten versetzt wurden.

• Phase I (vor 1850): Von dieser Phase ist nur gerade ein Sarg erhalten geblieben. Die jüngeren Bestattungen wurden tiefer ausgegraben und beschädigten so grösstenteils die älteren Bestattungen. Beweise für Bestattungen aus dieser Zeit könnten einzelne religiöse Medaillen ab dem 17. Jahrhundert liefern, die sich in den Grubenverfüllungen zu jüngeren Gräbern oder in den oberen Lehmschichten fanden. Die Möglichkeit einer sekundären Verlagerung dieser Fundstücke kann allerdings nicht ausgeschlossen werden. Der in diesem Bereich des Friedhofs entdeckte Luzerner Rappen von 1804 ist am ehesten als Verlustfund aus der ersten Hälfte des 19. Jahrhunderts zu werten (s. dazu den Anhang S. 148).

• Phase 0 (vor 1699): Bei der Phase 0 handelt es sich um die Bestattungen aus der Sondage südöstlich des Chors (vgl. Abb. 2). Sie waren leicht nach Südosten abgewinkelt und entsprachen nicht der Ausrichtung der Grabreihen des späten 19. und des 20. Jahrhunderts. Weder Sargspuren noch Grabbeigaben kamen zum Vorschein. Die drei Skelette können jedoch anhand des Schichtenprofils grob datiert werden. Direkt oberhalb der Grabgruben wurde ein Bauhorizont gefasst, der zur Kirchen-Bauphase von 1699–1701 gezählt werden kann. Im oberen Bereich dieses Bauhorizonts kam eine Schicht mit Verputzresten zu liegen, darunter konnten Mörtelbrocken gefasst werden. Damit müssen die Skelette, die unter diesem Bauhorizont liegen, vor 1699 bestattet worden sein. Ob aber auch Skelette aus der Zeit vor 1611 in diesem Bereich des Friedhofs liegen, konnte nicht geklärt werden.

Bestattungssitten

Die Individuen wurden hauptsächlich in gestreckter Rückenlage beerdigt. Nur in einem einzigen Fall wurde der Leichnam auf dem Bauch bestattet. Die Oberarme liegen mehrheitlich parallel am Körper an, selten waren die Oberarme leicht diagonal abgewinkelt. Die Unterarme kamen entweder auf dem Bauch oder dem Becken zu liegen. Die Hände wurden vielfach auf das Becken gebettet. Rosenkranzperlen, die bei den Händen gefunden wurden, lassen darauf schliessen, dass der Rosenkranz um die Hände gelegt war. Bei Bestattungen ohne Rosenkranz

Grab	Sterbealter in Jahren	Geschlecht	Körperhöhe in cm	Bestattungsphase
1	ca. 62 ± 3	männlich	169	4
2	über 40	weiblich	155	4
3	30–40	männlich	184	0
4	30–59	männlich	176	3
5	über 25	nicht bestimmbar	nicht bestimmbar	3
6	25–59	eher männlich	170	2
7	adult	nicht bestimmbar	nicht bestimmbar	3
8	22–24	männlich	nicht bestimmbar	0
9	13–19	nicht bestimmbar	nicht bestimmbar	0
10	über 25	eher weiblich	nicht bestimmbar	3
11	adult	männlich	nicht bestimmbar	3
12	über 25	weiblich	nicht bestimmbar	3
13	12 ± 30 Monate	nicht bestimmbar	130–139	3
14	adult	nicht bestimmbar	nicht bestimmbar	3
15	über 25	männlich	170	4
16	40–50	weiblich	165	3

Tab. 1
Steinhausen, ehemaliger Friedhof St. Matthias. Übersicht über die anthropologisch untersuchten Bestattungen.

kamen die Hände meist im Bereich der Oberschenkel zu liegen. Die Beine lagen parallel zueinander und waren ausgestreckt.

Die meisten Gräber waren leicht bis stark gestört, was auf das umgebende Sediment und das Wasser in den Särgen zurückzuführen ist. Durch die Staunässe waren die älteren Skelette (Phasen II–IV) sehr schlecht erhalten.

Anthropologische Erkenntnisse

Eine grobe Schätzung anhand der im Verband gelegenen Skelette und der Streufunde ergibt ein Gesamtergebnis von ca. 150 Skeletten. Nach der Grabung wurden 16 Skelette im Fundlabor anthropologisch untersucht (Tab. 1). Da die Skeletterhaltung mässig bis schlecht war, konnten die biologischen Individualdaten nicht immer erhoben werden. An einigen der untersuchten Menschenknochen konnten krankhafte Veränderungen (Paläopathologien) erkannt werden. Teilweise handelt es sich bei den Knochen um Einzelfunde, die keinem Individuum mehr zugewiesen werden können, und auch eine Datierung erweist sich aufgrund der Bodenbeschaffenheit als schwierig.

Paläopathologie

Bei der Bearbeitung des Knochenmaterials sind Aussagen über diagnostizierbare Krankheiten und Todesursachen ein weiterer wichtiger Teil der anthropologischen Auswertung. Wenn genügend Skelette vorhanden sind, können sie Einsicht in Umwelt- und Lebensbedingungen früherer Populationen geben. Vor allem degenerative Veränderungen an den Gelenken und Wirbeln, Erkrankungen im Zahn- und Kieferbereich, Mangelerscheinungen, eitrige Knochenentzündungen sowie Knochenauflagerungen sind am Knochenmaterial zu beobachten. Die Skelette aus Steinhausen weisen Pathologien und degenerative Veränderungen auf, die auch von Skelettserien anderer Friedhöfe im In- und Ausland bekannt sind.[7] Ein nicht alltäglicher Fund hingegen ist ein Trepanationsschädel.

Osteomyelitis

Bereits auf der Grabung konnte festgestellt werden, dass das linke Schienbein eines Skeletts stark verändert war. Der ganze Knochen wirkte extrem aufgeblasen. Mit Röntgenbildern, die im Zuger Kantonsspital angefertigt wurden,[8] konnte die Diagnose Osteomyelitis gestellt werden. Damit wird eine infektiöse Entzündung des Knochenmarks bezeichnet. Ursachen sind in den meisten Fällen offene Knochenbrüche und Operationen am Skelett, die zur Kontamination mit Bakterien führen.[9]

Abb. 3
Steinhausen, ehemaliger Friedhof St. Matthias. Schienbein mit Osteomyelitis. Im unteren Drittel kann die runde Öffnung des Eiterabszesses (Pfeil), auf der Röntgenaufnahme (rechts) zusätzlich die ganze Ausdehnung des Entzündungsherds erkannt werden.

Im distalen Drittel des betreffenden Schienbeins kann medial ein abgeschlossener Eiterabszess erkannt werden, der durch eine runde Öffnung im Knochen gegen aussen sichtbar ist (Abb. 3). Der Eiterabszess steht in direktem Zusammenhang mit der chronischen Osteomyelitis. Der Körper reagiert auf die Infektion, indem er versucht, den infizierten Bereich abzuschotten. Der entzündete Knochen stirbt ab, darum herum bildet sich eine Art Kapsel, innerhalb welcher die Bakterien, für Medikamente unerreichbar, weiterleben. Abhängig vom Verlauf der Krankheit kann so eine Region über längere Zeit ruhig sein, sie kann aber auch wiederholt nach aussen durchbrechen und Eiter über eine Fistel entleeren. Der Steinhauser klagte wahrscheinlich über anhaltende Schmerzen und musste mit Funktionseinbussen der betroffenen Körperteile leben.

Rheumatoide Arthritis

Das Steinhauser Individuum litt nicht nur an Osteomyelitis, sondern auch an ausgeprägter rheumatoider Arthritis.[10]

[7] Zum Beispiel weisen auch Skelette der Stadtkirche Winterthur (Grabung 2012) dieselben Pathologien auf (freundliche Mitteilung von Elisabeth Langenegger).

[8] Wir danken dem Zuger Kantonsspital für die zur Verfügung gestellten Ressourcen. Nach Ansicht der diensthabenden Ärzte ging der vorliegenden chronischen Osteomyelitis wohl ein Unfall voraus.

[9] Ortner 2003, 181–206

1 cm

Abb. 4
Steinhausen, ehemaliger Friedhof St. Matthias. Die ausgeprägten degenerativen Veränderungen (Osteophyten) an den oberen Gelenkenden zweier Mittelhandknochen sind klare Merkmale für rheumatoide Arthritis.

1 cm

Abb. 5
Steinhausen, ehemaliger Friedhof St. Matthias. Halswirbelsäule, die von degenerativen Veränderungen und rheumatoider Arthritis gezeichnet ist.

Es handelt sich dabei um die häufigste entzündliche Erkrankung der Gelenke. Dabei sind insbesondere die Hand-, Knie-, Schulter-, Fuss- und Hüftgelenke sowie die Halswirbelsäule betroffen, was auch beim Individuum aus Steinhausen gut erkennbar ist. Die Ursachen der Erkrankung sind bislang weitgehend ungeklärt. Es wird eine autoimmune Ursache angenommen, bei der körpereigene Substanzen vom Immunsystem angegriffen werden.

Im Verlauf der Krankheit sind bei praktisch allen Patienten die Handgelenke, inklusive Mittelhand, Fingergrund- und Mittelgelenke, betroffen. Der Mann aus Steinhausen litt somit nicht nur an Schmerzen, sondern auch am Verlust der Beweglichkeit der Hände und Finger. Denn schon früh im Krankheitsverlauf wird der Mediannerv durch die Handgelenkentzündung geschädigt, was zu einer Schrumpfung der Muskulatur des Daumenballens und zu Gefühlsstörungen im Daumen, Zeig- und Mittelfinger führt. Zusätzlich kommt es bedingt durch die zunehmende Gelenkzerstörung zu typischen Fehlformen der Hand und Finger (Abb. 4).

Eine starke Entzündung kann beim Steinhauser Individuum auch an der Halswirbelsäule beobachtet werden (Abb. 5). Dadurch kann es einerseits zu einem Stabilitätsverlust mit Gefahr einer Druckschädigung des Rückenmarkes kommen, andererseits kann es spontan zu einer knöchernen Versteifung kommen. Der Steinhauser litt sicherlich an den typischen bewegungsabhängigen Schmerzen, die für ein solches Krankheitsbild typisch sind, diese können vom Nacken in den Hinterkopf oder auch entlang der Wirbelsäule nach unten ausstrahlen.

Die Halswirbelsäule zeigte im vorliegenden Fall jedoch nicht nur die typischen Charakteristika der rheumatoiden Arthritis auf, sondern auch starke, degenerative Veränderungen in Form von Spondylophyten[11] an den Wirbelkörpern. Spondylophyten können im Verlaufe der Erkrankung an Grösse zunehmen und letztlich ein oder mehrere Wirbelsegmente knöchern verbinden (Ankylose) und dadurch zur völligen Versteifung führen.

Blockwirbel

Zusätzlich zur rheumatoiden Arthritis bildete sich im Bereich der Brustwirbelsäule des Steinhauser Individuums ein Blockwirbel aus (Abb. 6). Bei einem Blockwirbel fusionieren zwei oder mehrere Wirbelkörper teilweise oder ganz miteinander. Eine Entzündung der Wirbel und Bandscheiben, eine ausgeprägte Degeneration der Bandscheiben und angrenzenden Wirbel oder ein Trauma können Gründe für die Ausbildung eines erworbenen Blockwirbels sein. Da der Steinhauser an rheumatoider Arthritis litt, könnte die Ausbildung des Blockwirbels mit dieser Erkrankung in Zusammenhang stehen.

Osteomalazie

Aus den Streufunden konnten drei Knochen geborgen werden, die durch Osteomalazie stark pathologisch verändert sind (Abb. 7). Die zwei Oberschenkel und das Schienbein stammen von sicher einem, eventuell zwei Individuen. Das Schienbein ist so massiv abgeflacht, dass es morphologisch nicht mehr an einen menschlichen Knochen erinnert. Die

[10] Ortner 2003, 561–565. Diagnose von Dr. med. Martin Häusler.

[11] Spondylophyten sind strukturelle Veränderungen in Form von knöchernen Ausläufern (Randzacken) am Rand der Wirbelkörper.

[12] Ortner 2003, 398–401. – Aufderheide/Rodriguez-Martin 2008, 309.

[13] Als Schädelkalotte bezeichnet man das knöcherne Dach des Schädels.

[14] Postcranium bezeichnet das Skelett ohne den Kopf (Cranium).

[15] Als C14-Datierung wird ein Prozess bezeichnet, beim dem der Kohlenstoffgehalt in den Knochen gemessen wird. Zu Lebzeiten nimmt ein Individuum Kohlenstoff z.B. aus der Nahrung auf. Sofort nach dem Tod beginnt sich der Kohlenstoff abzubauen. Mit der Datierung wird also der Abbau gemessen, Kohlenstoff hat eine Halbwertszeit von 5730 ± 40 Jahren.

1 cm

Abb. 6
Steinhausen, ehemaliger Friedhof St. Matthias. Zwei Brustwirbel, die zu einem Blockwirbel verschmolzen sind. An den Wirbelkörpern sind rechts zusätzlich knöcherne Ausläufer (Spondylophyten) zu erkennen.

5 cm

Abb. 7
Steinhausen, ehemaliger Friedhof St. Matthias. Schienbein (links) und Oberschenkel (rechts), durch Osteomalazie stark verändert.

Person konnte nicht mehr normal gehen, denn die Knochen hätten das Gewicht eines ausgewachsenen menschlichen Körpers nicht mehr getragen.

Bei der Osteomalazie handelt es sich um eine generalisierte Knochenstoffwechselerkrankung.[12] Charakterisiert ist sie durch eine verminderte Mineralisation, die in Anbetracht des ständigen Umbaus des Knochens zu einer Anhäufung von noch nicht mineralisierter Grundsubstanz des Knochengewebes im Skelett führt. Im Vergleich zu angemessen mineralisiertem Knochen ist dieses unmineralisierte Knochengewebe mechanisch weniger widerstandsfähig. Als Folge kann es zum Verbiegen der Knochen bei normaler mechanischer Belastung und schleichenden, pathologischen Frakturen kommen, was auch bei den Knochen von Steinhausen der Fall war.

Schädeltrepanation

Ein anthropologisch sensationeller Fund stammt aus einer Schicht mit umgelagerten menschlichen Skelettelementen. Gemeint ist damit eine Schädelkalotte,[13] die mehrere Trepanationen, also operative Öffnungen des Schädels, aufweist (Abb. 8). Der betreffende Schädel ist ein Einzelfund, d. h. der Rest des dazugehörigen Skeletts, das Postcranium,[14] ist nicht mehr vorhanden.

Geschlechts- und altersbestimmende Merkmale des Trepanationsschädels von Steinhausen sprechen dafür, dass er von einem weiblichen, über 35-jährigen Individuum stammt. Ein Teil des Schädels (Fragment des Os occipitale) wurde an der ETH Zürich einer C14-Datierung[15] unterzogen, um eine genaue Altersdatierung zu erhalten. Da nur noch sehr geringe Spuren an Collagen im Knochen vorhanden waren, konnte nur eine grobe Altersschätzung durchgeführt werden. Das Individuum ist demnach im Zeitraum von 1810 bis 1890 n. Chr. verstorben. Damit ist der Steinhauser Trepanationsschädel – betrachtet man die bisherigen Erkenntnisse zur Geschichte der Trepanation in der Schweiz – ein sehr spätes Beispiel für einen solchen Eingriff.

Die Schädelkalotte weist vier Trepanationen und zwei Teiltrepanationen auf. Der Schädel war durch Tuberkulose[16] bereits pathologisch verändert, als die Eingriffe stattfanden.[17] Eine Schuss- oder Hiebverletzung als Grund für die Trepanationen kann ausgeschlossen werden. Denn an den Trepanationen sind keine Terrassenspuren[18] sicht-

Pest- und Ruhrtote in Steinhausen

Im Jahr 1629 starben in der Zentralschweiz Tausende an der Pest. Im Steinhauser Sterberegister sind in der fraglichen Zeit nur gerade fünf Sterbefälle eingetragen, doch weisen andere Schriftquellen darauf hin, dass es auch in Steinhausen viele Pesttote gegeben hat. An der Ruhr, einer Durchfallerkrankung, starben in den Jahren 1675/76 und 1736 in Steinhausen mehrere Dutzend Menschen.[1]
Die Ergebnisse der archäologischen Grabung von 2010 lassen keine Aussage zu den Pest- und Ruhrtoten des 17. bzw. 17./18. Jahrhunderts zu. Zum einen ist die Anzahl der in situ geborgenen Skelette aus den frühen Schichten zu klein. Zum andern ist die Pest an einem Skelett nur schwer nachzuweisen, bei Ruhr ist es sogar unmöglich, da sich diese Krankheit im Skelett nicht manifestiert.

[1] Bart et al. 2011, 113–114.

[16] Tuberkulose ist eine bakterielle Infektionskrankheit, die von verschiedenen Arten von Mykobakterien verursacht wird.

[17] Freundliche Mitteilung von Dr. med. Rudolf Hauri, Kantonsarzt von Zug. Ich danke Dr. Hauri und der Anthropologin Elisabeth Langenegger herzlich für die Diskussionsrunde zum Trepanationsschädel.

[18] Ein Teil der Schädelkalotte wird wie bei einem Lochbruch ausgestanzt und imprimiert; an einer Seite jedoch brechen kleine parallele Teilstückchen aus der Schädelkalotte und bilden terrassenstufenartig eine Verbindung zwischen der ursprünglichen Schädeloberfläche und dem eingedrückten Teilstück.

Zur Geschichte der Trepanation

Trepanationen, also operative Öffnungen des Schädels, können fast weltweit nachgewiesen werden. So sind heute Funde aus Europa und Afrika,[1] Asien, den pazifischen Inseln[2] und Nord- und Südamerika[3] bekannt.

1865 bekam der amerikanische Archäologe und Forschungsreisende Ephraim George Squier in Cuzco einen von einem naheliegenden Inka-Gräberfeld stammenden Schädel als Geschenk überreicht. Ihm fiel sofort eine unübliche Öffnung im Schädeldach auf, die jedoch nicht von einer Verletzung, sondern von einem Operationseingriff stammte, den das betreffende Individuum offensichtlich überlebt hatte.[4] Squier präsentierte diesen einmaligen Fund am Kongress der New York Academy of Medicine, doch seiner Theorie, dass es peruanischen Indianern gelungen sein soll, erfolgreich eine Trepanation durchzuführen, wollte man keinen Glauben schenken.[5] Er brachte den Schädel daraufhin zu Professor Paul Broca an die Universität Paris. Broca, der führende Wissenschaftler im Bereich des menschlichen Schädels, bestätigte Squiers Ansichten, doch auch die Pariser Gesellschaft für Anthropologie zweifelte die vorgestellte Theorie an. Erst als sieben Jahre später in Frankreich ein Trepanationsschädel aus dem Neolithikum entdeckt wurde, konnte gezeigt werden, dass schon früh erfolgreich trepaniert wurde.

Die ältesten Trepanationen stammen aus Nordafrika (um 10 000 v. Chr.)[6] und aus der Ukraine (10 212–9047 v. Chr.).[7] Das bisher älteste in Mitteleuropa gefundene Zeugnis einer verheilten Trepanation stammt aus einem Gräberfeld bei Ensisheim in Frankreich und ist auf 5100 v. Chr. datiert.[8] Während des Neolithikums und der frühen Bronzezeit lässt sich eine besonders hohe Funddichte an trepanierten Schädeln feststellen.[9] Auch in der späten Bronze- und Latènezeit können noch Trepanationen nachgewiesen werden,[10] doch nehmen die Funde in Europa ab, da ein Grossteil der Toten eingeäschert wurde.[11] Weitere Funde aus ganz Europa zeigen aber, dass auch in der Eisenzeit, der Römerzeit und dem Mittelalter trepaniert wurde.[12]

Die möglichen Gründe für das Ausführen einer Trepanation waren vielfältig. Die Öffnung des Schädels konnte medizinische Ursachen – etwa eine Schädelverletzung – oder auch rituelle Gründe gehabt haben. Was in älterer Zeit die wirkliche Motivation war, bleibt jedoch offen.[13] Von der Renaissance bis ins 19. Jahrhundert wurde vor allem bei offenen Kopfwunden trepaniert.[14] Doch die hohe Sterberate nach Eingriffen am Schädel führte zu einer Debatte unter den Ärzten, wann und warum Trepanationen überhaupt nötig seien. Als im frühen 19. Jahrhundert die Operationen dann von den Eigenheimen in Krankenhäuser verlegt wurden, nahmen die tödlichen Verläufe nach Schädeloperationen nochmals zu.[15] Erst als Ende des 19. Jahrhunderts moderne Antiseptika und Infektionsprophylaxe eingeführt und die Wichtigkeit des inneren Hirndrucks bei Schädelverletzungen verstanden wurden, zogen Ärzte die Trepanation als Operationsmethode wieder in Betracht.[16] Traumata waren aber nicht die einzigen Motive für eine Trepanation, es wurde auch bei Epilepsie[17] trepaniert. Ob anfänglich wegen Schädelverletzungen oder eher wegen Epilepsie trepaniert wurde, ist nicht geklärt. Es finden sich Hinweise, die auf einen Zusammenhang zwischen Schädeltrepanationen und einer Therapie für Epilepsie schliessen lassen. Es wäre auch denkbar, dass in der Vergangenheit als Ursache von Kopfschmerzen das Vorhandensein eines Dämons oder eines schlechten Gewebestückes eine Operation rechtfertigten. Somit ist ein Eingriff bei einer Erkrankung mit Kopfschmerzen durchaus denkbar.[18]

Auch heute noch wird in der modernen Neurochirurgie die Trepanation als Standardeingriff angewendet. Sie wird vor allem zum Senken des inneren Hirndrucks bei einem epiduralen[19] oder subduralen[20] Hämatom gebraucht, um Zugang zur Hirnhaut und dem Hirn selber zu erhalten oder als Liquordrainage zum Abfluss des Hirnwassers (Liquor) bei erhöhtem Hirndruck.

[1] Gross 2003. – Martin 2003. – Ullrich 1997. | [2] Martin 1995. | [3] Stone/Urcid 2003. – Verano 2003. | [4] Squier 1877. | [5] Bulletin of the New York Academy of Medicine 1865. | [6] Rose 2003. | [7] Lillie 2003. | [8] Alt 1997. | [9] Ullrich 1997, 23. | [10] Filip 1969. – Hein 1959. | [11] Regnault 1936. | [12] Brunn 1936. – Karolyi 1963. – McKenzie 1936. – Parry 1936. – Piggott 1940. – Ramseier et al. 2005. – Weber/Czarnetzki 2001. | [13] Siegerist 1987. – Schiller 1992. | [14] Lisowski 1967. – Bakay 1985. – Dagi 1997. | [15] Bakay 1985. | [16] Dagi 1997. | [17] Epilepsie ist eine Krankheit des Gehirns, bei der sich Gruppen von Nervenzellen (Neuronen) im Gehirn anormal entladen. Die normale Nerventätigkeit ist gestört. | [18] Martin 2003, 333. | [19] Die Epiduralblutung ist eine traumatische intrakranielle Blutung in den Raum zwischen dem Schädelknochen und der harten Hirnhaut. | [20] Als subdurales Hämatom wird ein Bluterguss (Hämatom) unter (sub) der harten Hirnhaut zwischen Dura mater und der mittleren Hirnhaut (Arachnoidea) bezeichnet.

bar, welche ein typisches Verletzungsmuster für eine Hiebverletzung wären.

Sehr interessant an diesem Fall ist auch, dass am Schädel an einer Stelle noch die Eingriffspuren des Arztes zu erkennen sind. Am rechten Rand der Trepanation Nr. 4 sind sechs klare und regelmässige Spuren eines Werkzeugs mit einer Breite von 1,15 cm erkennbar. An drei Eingriffsstellen sind in die Diploë[19] verlaufende Vertiefungen sichtbar. Es ist denkbar, dass diese entstanden, als der Arzt während des Eingriffs zu viel Kraft aufwendete oder keine sauberen Schabbewegungen durchführen konnte. Das Werkzeug, welches für die Operation verwendet wurde, kann nicht rekonstruiert werden, da zu wenig genaue Spuren am Schädel sichtbar sind. Am linken Rand reicht die Diploë weiter vor als die Tabula externa,[20] auf der rechten Seite ist es genau umgekehrt. Daraus kann geschlossen werden, dass der «Patient» während des Eingriffs auf der linken Körperseite lag und der Arzt vom Rücken her operierte.

Anhand der Verheilungsprozesse der einzelnen Trepanationsbohrungen konnten diese in einen zeitlichen Ablauf integriert werden (vgl. Abb. 8):

- Nr. 1 stellt die älteste Trepanation dar. Sie hat eine Länge von 4,85 cm. Die knöchernen Wundränder sind vollständig verschlossen, es kann also davon ausgegangen werden, dass dieser erste Eingriff für eine längere Zeit überlebt wurde.
- Den zweiten Eingriff stellt die Trepanation mit der Nr. 2 dar. Die diagonale Länge beträgt ca. 2 cm, eine genauere Vermessung ist schwierig, da die Trepanation in die Nr. 3 übergeht. Auch die zweite Trepanation wurde überlebt: Die Knochenreaktion hat eingesetzt, die Diploë zeigt nur noch vereinzelte offene Bereiche.
- Trepanation Nr. 3 mit einer Länge von ca. 3,30 cm wurde auch überlebt, aber für einen kürzeren Zeitraum. Die Diploë

[19] Als Diploë bezeichnet man den spongiösen Knochenbereich zwischen der kompakten inneren und äusseren Knochenschicht des Schädels.

[20] Tabula externa bezeichnet die äussere kompakte Knochenschicht des Schädels.

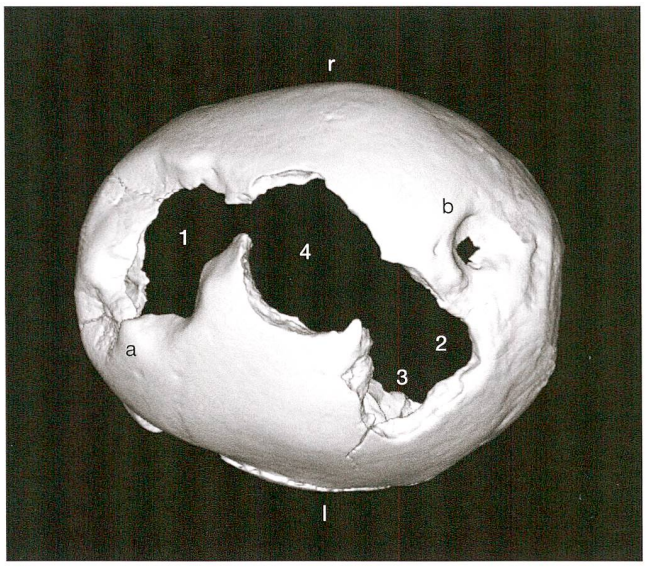

Abb. 8
*Steinhausen, ehemaliger Friedhof St. Matthias. Trepanationsschädel aus dem 19. Jahrhundert. Aufsicht (links) und Computertomogramm (rechts). Die Nummern **1–4** bezeichnen die zeitliche Abfolge der Trepanationen, die Buchstaben **a** und **b** weitere Teiltrepanationen.*

ist noch klar sichtbar, ebenso die ersten Reaktionen am Knochen. Zu sehen ist das vor allem im Bereich der Tabula externa, der Wundrand ist bereits abgerundet und neues, schwaches Knochenwachstum hat eingesetzt.

• Die letzte Operation, die nicht mehr überlebt wurde, ist Trepanation Nr. 4. Die Diploë ist noch vollständig geöffnet, und Werkzeugspuren sind sichtbar.

Die Buchstaben a und b (vgl. Abb. 8) stehen für Teiltrepanationen. Der Schädelknochen wurde dabei nie so weit geöffnet wie bei den vorhergehend beschriebenen Trepanationen. Die Teiltrepanationen wurden überlebt, die Wundlöcher sind bereits wieder verschlossen, der Heilungsprozess ist abgeschlossen. Die Öffnung in Teiltrepanation b entstand erst nach dem Tod (postmortal). Der Schädel wurde möglicherweise von einer Pickelspitze getroffen, als er bei einer vorhergehenden Grabung freigelegt wurde. Dafür sprechen Bruchlinien im Schädelinnern.

Welches Krankheitsbild ausschlaggebend für die erste Trepanation war, kann nicht mehr geklärt werden. Es ist jedoch anzunehmen, dass der erste Eingriff mit der Tuberkulose zusammenhing. Ebenso unklar bleibt, ob der Öffnung des Schädels eine medizinische oder möglicherweise auch eine rituelle Ursache zugrunde lag. Bemerkenswert sind aber auf jeden Fall die Grösse des Eingriffs und seine Zeitstellung.

Anhang:
Die Münz- und Devotionalienfunde aus dem alten Friedhof von Steinhausen (Stephen Doswald)

Im Zuge der archäologischen Untersuchung auf dem Areal des alten Friedhofs von Steinhausen fanden sich zwei Münzen im Bereich der äusseren Chormauer,[1] eine weitere Münze[2] und mehrere Devotionalien (Rosenkränze, Kreuzanhänger, religiöse Medaillen) innerhalb der im Süden des Kirchenschiffs und im Osten des Beinhauses angelegten Grabungsfläche. Ein Fundstück, das Fragment eines Rosenkranzes, lag auf dem Dachboden des Beinhauses in einer Staubschicht.[3] Bei den drei Münzen handelt es sich um Verlustfunde, um Geldstücke also, die ihre einstigen Besitzer aus Unachtsamkeit verloren hatten. Die aus der Grabungsfläche stammenden Devotionalien setzen sich aus Grabbeigaben und Streufunden zusammen. Im Nachfolgenden soll auf diese Gegenstände der privaten Andacht näher eingegangen werden.

Die untersuchte Fläche beim Beinhaus enthielt sowohl Grabreihen aus der Belegungsperiode 1941–1946 als auch ältere, vermutlich ab ca. 1850 angelegte Gräber, die teilweise durch die jüngeren Bestattungen stark gestört waren.[4] Bestattungen aus der Zeit vor 1850 konnten südöstlich des Chors archäologisch nachgewiesen werden. Südlich des Kirchenschiffs dürften unter anderem vier im Zuge der Grabung gefundenen Medaillen aus der Zeit zwischen der zweiten Hälfte des 17. und dem Anfang des 19. Jahrhunderts Zeugen von älteren Bestattungen sein.

Grabbeigaben

Die Grabbeigaben – Rosenkränze, Kreuzanhänger und eine Medaille – fanden sich in Gräbern der Belegungsperiode 1941–1946 (Grab Nr. 1 und 2) sowie in Gräbern der Belegungsperiode ca. 1890–1920 (Gräber Nr. 5, 7, 10, 12 und 14) (Abb. 1).[5] Ihr Erhaltungszustand ist mehrheitlich schlecht. Sämtliche Rosenkränze sind nur noch in Reststücken vorhanden. Oftmals bestehen sie aus kleineren und grösseren Gruppen von Rosenkranzperlen, teilweise aber auch aus gekettelten Rosenkranzfragmenten. Die Kreuzanhänger weisen ebenfalls zum Teil starke Beschädigungen auf. In einem Grab (Grab-Nr. 10) fanden sich gleich zwei Kreuzanhänger neben mehreren geschnitzten Holzperlen. Eine päpstliche Medaille (Grab-Nr. 5) schliesslich lag im Brustbereich eines Verstorbenen (Abb. 2).[6] Auf der einen Seite zeigt sie die Mariendarstellung der sogenannten Wunderbaren Medaille, auf der anderen das Brustbild von Papst Leo XIII. (1878–1903).[7] Sie war möglicherweise auf die 15-Jahr-Feier des Pontifikats von Papst Leo XIII. im Jahre 1893 oder auf das unter diesem Papst eingeführte «Fest der Erscheinung der unbefleckten Jungfrau von der Wunderbaren Medaille» im Jahre 1894 herausgegeben worden. Die Grabbeigaben lassen sich in die Zeit zwischen 1850 und 1946 datieren.

Wie die Fundlage zeigt, waren den Verstorbenen die Rosenkränze um die Hände gelegt bzw. gewickelt worden. Die Sitte, die Toten mit ihren Rosenkränzen zu bestatten, lässt sich an vielen katholischen Orten nachweisen. In der Stunde des Todes ist der Rosenkranz ein Gnadenmittel, das die Hoffnung auf die Erlösung und Versöhnung mit dem Allmächtigen stärkt; er ist damit auch Grabbeigabe für die Verstorbenen.[8] Nach der Reformation zum ureigenen Sinnbild katholischer Frömmigkeit geworden, ist er ferner Zeichen eines christlichen (katholischen) Tods.

Abb. 1
Steinhausen, ehemaliger Friedhof. Auswahl von Kreuzanhängern. Die kleinen Kreuze stammen aus Gräbern der Belegungsperioden ca. 1890–1920 und 1941–1946, das grosse in der Mitte ist ein Streufund aus einer Lehmschicht.

Streufunde

Neben den Grabfunden wurden – wie bereits erwähnt – mehrere Devotionalien als Streufunde innerhalb des Grabungsfeldes entdeckt. Verschiedene Rosenkranzfragmente, Kreuzanhänger und Medaillen (darunter drei der ältesten) lagen verstreut in den oberen Lehmschichten der gegrabenen Fläche.[9] Weitere Devotionalien konnten aus den Verfüllungen zu einzelnen Gräbern geborgen werden[10], wobei eine Medaille (zweite Hälfte 17. bis erstes Viertel 18. Jahrhundert) sich unter dem Sargboden einer Bestattung aus der zweitjüngsten Belegungsperiode (ca. 1890–1920) fand.[11] Wie die Grabbeigaben sind auch die Streufunde schlecht erhalten; meist weisen sie erhebliche Beschädigungen auf. Es ist anzunehmen, dass es sich bei diesen Funden um ehemalige Grabbeigaben handelt, die als Folge des Umwerfens älterer Gräber durch das Anlegen von jüngeren aus ihren ursprünglichen Kontexten gerissen worden waren. Einschränkend ist zu erwähnen, dass sich unter denselben eventuell auch Stücke befinden könnten, die von anderen Teilen des Friedhofs oder gar aus der Pfarrkirche (im Zuge von Abbruchsarbeiten) im Erdmaterial hierher verlagert worden sind. Fast alle Kreuzanhänger sind von gleicher oder ähnlicher Art und von gleichem Alter wie jene aus den Gräbern; bei den Rosenkranzfragmenten ist die zeitliche Einordnung schwieriger, doch dürften auch sie wie die Kreuzanhänger zu datieren sein. Zweifellos im Zusammenhang mit dem Kult der Unbefleckten Empfängnis Mariä stehend ist ein Kreuzanhänger, dessen Inschrift auf der Rückseite die an Maria (unter dem Immaculata-Titel) gerichtete Bitte um ein reines Leben zum Inhalt hat (Abb. 3).[12]

Unter den neun religiösen Medaillen, die aus den Auffüllungen geborgen wurden, finden sich deren zwei, die zu Ehren der Unbefleckten

[1] FN 1830-25.1 Bundesrepublik Deutschland, 1 Pfennig 1950 (evtl. 1970; die Jahreszahl ist infolge der starken Beschädigung des Metalls durch Korrosion nicht sicher lesbar), gefunden aussen an der Chormauer; FN 1830-50.1 Kanton Schwyz, 1 Rappen 1811, gefunden in der jüngsten Erdschicht eines Sondierschnitts.

[2] FN 1830-4.1 Kanton Luzern, 1 Rappen 1804.

[3] FN 1830-47.1 Rosenkranzfragment (spätes 19./erstes Viertel 20. Jahrhundert?), gekettelt, mit zwei Aveperlen.

[4] S. hierzu die genaue Bestandesaufnahme in der Arbeit von Sabrina Meyer.

[5] Ein Fundstück, eine Glasflasche mit verschraubbarem Metalldeckel (FN 1830-43.2), sei der Vollständigkeit halber hier noch erwähnt. Sie lag im Bereich der rechten Schulter des Toten (Grab-Nr. 15) und enthielt bei der Auffindung eine klare Flüssigkeit, bei der es sich vermutlich um Weihwasser gehandelt hat.

[6] Daneben fanden sich Reste eines Rosenkranzes mit Kreuzanhänger in diesem Grab.

[7] FN 1830-32.2 (Grab-Nr. 5). Zu den Wunderbaren Medaillen s. unten.

[8] Ulricke Kammerhofer, Die Beten. Objekt im Gebrauch der Menschen. In: Peter Keller und Johannes Neuhardt (Hg.), Edelsteine, Himmelsschnüre, Rosenkränze und Gebetsketten. Katalog zur 33. Sonderschau des Dommuseums zu Salzburg, 9. Mai bis 26. Oktober 2008. Zweite, unveränderte Auflage, Salzburg 2010, 86–97, besonders 89.

[9] FK 1, 2, 4, 8–10.

[10] FK 30, 48, 49, 57.

[11] FN 1830-30.1. Heiligenmedaille, eventuell Bruderschaftspfennig einer Rosenkranzbruderschaft.

[12] FN 1830-1.1. Zu diesen Kreuzen (Vitam-Praesta-Kreuz) s. Stefan Fassbinder, Wallfahrt, Andacht und Magie. Religiöse Anhänger und Medaillen. Beiträge zur neuzeitlichen Frömmigkeitsgeschichte Südwestdeutschlands aus archäologischer Sicht. Bonn 2003 (Zeitschrift für Archäologie des Mittelalters, Beiheft 18), 267.

Abb. 2 (links)
Steinhausen, ehemaliger Friedhof. Päpstliche Medaille mit der Mariendarstellung der Wunderbaren Medaille und dem Brustbild von Papst Leo XIII. (1878–1903). Grabfund. Massstab 1:1.

Abb. 3 (rechts)
Steinhausen, ehemaliger Friedhof. Vitam-Praesta-Kreuz, 19. Jahrhundert. Streufund. Massstab 1:1.

Abb. 4
Steinhausen, ehemaliger Friedhof. Medaillen zu Ehren der Unbefleckten Empfängnis Mariens, zweites Drittel 19. bis Anfang 20. Jahrhundert. Streufunde. Massstab 1:1.

Empfängnis Mariens geprägt worden sind (Abb. 4). Die erste, eine sogenannte Wunderbare Medaille, hat ihren Ursprung in den Visionen, welche die Novizin Catherine Labouré (1806–1876) im Jahre 1830 in der Kapelle des Mutterhauses der Barmherzigen Schwestern in Paris hatte.[13] Die zweite zeigt auf ihrer Vorderseite die Mariendarstellung der Wunderbaren Medaille und auf der Rückseite den hl. Franz von Assisi.[14] Unter den Marienmedaillen ist die Wunderbare Medaille jene mit der grössten Verbreitung. Ab 1832 geprägt, erreichte sie bereits im 19. Jahrhundert Auflagen in Millionenhöhe. Laut Aussage der 1947 heiliggesprochenen Catherine hatte Maria allen ihren besonderen Schutz zugesichert, welche eine gesegnete Medaille auf sich tragen und die auf der Medaille festgehaltene Anrufung mit Andacht sprechen.[15] Beide Medaillen können in die Zeit zwischen dem zweiten Drittel des 19. Jahrhunderts und dem Anfang des 20. Jahrhunderts datiert werden. Im Medaillenbild gehen – als Sinnbild der Wirkungskraft Mariens – Strahlen der Gnade von ihren Händen aus. Der Medaille werden durch das Wirken der unbefleckten Jungfrau unter anderem Heilungen in Krankheit, Beistand in Notlagen sowie Hilfe für kranke Seelen und für die Sterbenden zugesprochen.

In etwa in die gleiche Zeit wie die zwei eben besprochenen Medaillen ist eine fragmentierte Medaille zu datieren, die auf der einen Seite den hl. Petrus zeigt; als Folge der starken Korrosion ist auf der anderen Seite derselben nichts mehr zu erkennen.[16] Den grössten Medaillenanteil nehmen drei Benediktuspfennige ein; der älteste stammt aus der zweiten Hälfte des 18. Jahrhunderts, die beiden anderen gehören dem 19. Jahrhundert an (Abb. 5).[17] Nur wenige Jahrzehnte nach ihrem ersten Aufkommen im zweiten Drittel des 17. Jahrhunderts erfreuten sich diese Medaillen einer grossen Beliebtheit. Ihre Popularität verdankten sie dem Glauben an ihre ausserordentliche Schutzkraft. Sie wurden unter anderem bei der Abwehr von bösem Zauber, den Mächten der Finsternis, Anfechtungen des Bösen, als Schutzmittel gegen vielerlei Krankheiten (so etwa Pest und Seuchen) eingesetzt oder als Hilfe und Trost in der Sterbestunde und als Grabbeigabe verwendet.[18] Im 17. Jahrhundert wurden im weiteren Benediktuspfennige hergestellt, die neben dem Benediktussegen (Segensverse gegen das Böse) auch ein Pestgebet, den sogenannten Zachariassegen, aufwiesen. Diese Kombination findet sich auch auf einem der beiden aus dem 19. Jahrhundert stammenden Benediktuspfennige.[19] Nachdem diese Medaillen gegen Ende des 18. Jahrhunderts an Wertschätzung verloren hatten, erlebten sie eine neuerliche Blütezeit ab Mitte des 19. Jahrhunderts.[20] In zeitgenössischen Schriften wird auf die Hilfe hingewiesen, welche den Gläubigen durch den frommen Gebrauch der Medaille Kraft der Fürbitten des hl. Benedikts zuteil werden.[21] Die beiden jüngeren Medaillen dürften Belege für das neuerliche Aufkommen dieser Medaillen sein.

Die drei ältesten Medaillen der Grabung liegen zeitlich zwischen der zweiten Hälfte des 17. und ungefähr dem ersten Viertel des 18. Jahrhunderts (Abb. 6). Die erste, die sich im Auffüllungsmaterial unter dem Sargboden einer jüngeren Bestattung fand, wurde bereits erwähnt.[22] Sie vereint in sich zwei Bildthemen, die im Zuge der Propagierung des Rosenkranzgebets entwickelt und miteinander verknüpft worden sind. Auf der Hauptseite wird Maria bildlich mit dem Rosenkranz beziehungsweise dem Rosenkranzgebet verbunden (Maria mit Kind in einem Rosenkranzrahmen), auf der Rückseite erscheint der hl. Dominikus, der laut einer seit dem 15. Jahrhundert tradierten Überlieferung den Rosenkranz in einer Vision von Maria erhalten hatte. Medaillen mit diesen in verschiedenen Varianten existierenden Darstellungen könnten im Rahmen einer Rosenkranzbruderschaft als Abzeichen verwendet worden sein. Eine solche Bruderschaft wurde 1625 in Steinhausen eingeführt; ihr Ziel war es, das Rosenkranzgebet zu fördern und die Marienverehrung zu vertiefen.[23] In Anbetracht der grossen Beliebtheit von Rosenkranzmotiven können solche Medaillen allerdings auch ausserhalb einer solchen Bruderschaft als Hilfsmittel der privaten Andacht gedient haben.

An die Leiden Christi soll das Hauptbild der zweiten Medaille oder genauer der auf ihrer Vorderseite erscheinende Christus-Titel «Ecce Homo» erinnern.[24] Dieser nimmt Bezug auf die Worte, die Pilatus zur

[13] FN 1830-8.1.
[14] FN 1830-49.2.
[15] Der neue Gnadenpfennig. Ein Gebetbuch für fromme Verehrer Mariä. Sammt der geschichtlichen Notiz über den Ursprung und die Wirkungen der zur Ehre der unbefleckten Empfängniß Mariä geprägten Medaille. Vierte, vermehrte Auflage, Einsiedeln 1836, 7.
[16] FN 1830-2.4. Eine genaue Zuweisung dieser Medaille ist nicht möglich. Vielleicht handelt es sich um ein Wallfahrtsandenken von Rom.
[17] FN 1830-4.3, 1830-49.1, 1830-49.3.
[18] Fassbinder 2003 (wie Anm. 12), 238.
[19] FN 1830-49.3.
[20] Fassbinder 2003 (wie Anm. 12), 235.
[21] Vgl. etwa P. Karl Brandes, Leben des heiligen Vaters Benedikt. Einsiedeln und New York 1858, 419.
[22] FN 1830-30.1.
[23] Philippe Bart, «Ein eigne Pfarri daselbsten zu Steinhusen». Die Anfänge der Pfarrei Steinhausen. In: Unterwegs im Glauben. Pfarrei St. Matthias Steinhausen 1611–2001. Steinhausen 2011, 99–130, besonders 119.
[24] FN 1830-4.2.

Abb. 5 (links)
Steinhausen, ehemaliger Friedhof. Benediktuspfennige aus dem 18. und 19. Jahrhundert. Streufunde. Massstab 1:1.

Abb. 6 (rechts)
Steinhausen, ehemaliger Friedhof. Heiligenmedaillen aus dem 17. und 18. Jahrhundert. Rosenkranzmaria und hl. Dominikus (oben), Christus und Maria (Mitte) sowie hl. Theresia von Avila und sel. Johannes vom Kreuz (unten). Streufunde. Massstab 1:1.

Menge sprach, als er den gegeisselten, verspotteten und dornengekrönten Christus vor sie führte (Joh 19, 4–5). Das Medaillenbild zeigt eine dornengekrönte Christusbüste im Profil. Es handelt sich hierbei um einen Standardtyp der Christusdarstellung, wie diese in Variationen auf einer Vielzahl von Medaillen erscheint. Der Bezug zur Passionsandacht erfolgt über den dem Bild beigegebenen Titel.[25] Die Rückseite zeigt eine Marienbüste in Profil mit Schleier unter dem Titel «Salvatoris Mater» (Mutter des Heilands).[26] Die dritte Medaille, schliesslich, wurde zu Ehren der hl. Theresia von Avila und des (noch) als Seligen bezeichneten Johannes vom Kreuz hergestellt. Beide gehörten dem Karmeliterorden an und wurden durch ihre Ordensreformen und mystischen Schriften bekannt. Die hl. Theresia ist unter anderem Patronin für die Armen Seelen.

Fazit

Die aus dem Friedhofsareal stammenden Devotionalien vermitteln einen Einblick in die Beigabensitte vergangener Tage in Steinhausen. Der Hauptteil der hier besprochenen Fundstücke (Rosenkränze, Kreuzanhänger und Medaillen) gehört in die Zeit der Bestattungen ab ca. 1850 bis 1946. Aus der Zeit vor 1850 blieben einzelne ältere Medaillen in den Auffüllungsschichten erhalten. Es ist zu vermuten, dass die meisten Medaillen, eventuell gar alle (mit Ausnahme der oben erwähnten päpstlichen Medaille), einst an einem Rosenkranz hingen. Die Sitte, Kreuze, Medaillen etc. an einen Rosenkranz zu hängen, wurde vornehmlich im 17. und 18. Jahrhundert gepflegt.[27] Sie findet sich aber auch in späterer Zeit.

Die persönliche Wertschätzung, die Devotionalien häufig für ihre Besitzer haben, mag sich auch anhand der Medaillen aus dem Steinhauser Friedhof zeigen. Es ist anzunehmen, dass den Verstorbenen jene religiösen Objekte mitgegeben worden sind, die für sie und wohl auch für die Hinterbliebenen von Bedeutung waren.

[25] Fassbinder 2003 (wie Anm. 12), 274–275.
[26] Auf den Medaillen lautet dieser Titel, teils ausgeschrieben, teils abgekürzt, in der Regel «Mater Salvatoris».
[27] Fassbinder 2003 (wie Anm. 12), 108.

Literatur

György Acsadi and Janos Nemeskeri, History of human lifespan and mortality. Budapest 1970.

Kurt W. Alt, Christian Jeunesse, Carlos H. Buitrago-Tellez, Rüdiger Wachter, Eric Boes, and Sandra L. Pichler, Evidence for stone age cranial surgery. Nature 387, 1997, 360.

Arthur C. Aufderheide, Conrado Rodríguez-Martín, and Odin Langsjoen, The Cambridge Encyclopedia of Human Paleopathology. Cambridge, New York 2008.

Louis Bakay, An Early History of Craniotomy. Springfield 1985.

[Bart et al.] Kirchenrat Steinhausen (Hg.), Unterwegs im Glauben. Pfarrei St. Matthias Steinhausen 1611–2011. Mit Beiträgen von Philippe Bart, Alois Odermatt, Fabrizio Brentini und anderen. Steinhausen 2011.

Walter v. Brunn, Über Trepanationen im sächsisch-thüringischen Kulturkreis. Sudhoffs Archiv für Geschichte der Medizin und Naturwissenschaften 29, 1936, 203–214.

T. Forcht Dagi, The management of head trauma. In: Greenblatt SH (eds.), A History of Neurosurgery. American Association of Neurological Surgeons, Park Ridge 1997, 289–344.

Peter Eggenberger, Thomas Glauser und Toni Hofmann, Mittelalterliche Kirchen und die Entstehung der Pfarreien im Kanton Zug. Zug 2008 (Kunstgeschichte und Archäologie im Kanton Zug 5). [zur Kapelle St. Matthias in Steinhausen besonders S. 160–170].

István Gyula Fazekas and F. Kosa, Forensic Fetal Osteology. Budapest 1978, 69–96.

Denise Ferembach, Ilse Schwidetzky und Milan Stloukal, Empfehlungen für die Alters- und Geschlechtsdiagnose am Skelett. Homo 30, 1979, 1–32.

Jan Filip, Trepanationen. In: Enzyklopädisches Handbuch zur Ur- und Frühgeschichte. Stuttgart 1969, 1484–1485.

Charles G. Gross, Trepanation from the Paleolithic to the Internet. In: R. Arnott, S. Finger, and C.U.M. Smith (eds.), Trepanation. History, Discovery, Theory. Lisse, Abington, Exton 2003, 307–322.

Peter Hein, Häufigkeit, Verbreitung und Lokalisation der Schädeltrepanationen in der europäischen Vor- und Frühgeschichte. Dissertation, Med. Humboldt Universität Berlin, 1959.

László v. Karolyi, Daten über das europäische Vorkommen der vor- und frühgeschichtlichen Trepanation. Homo, 14, 1963.

Malcolm C. Lillie, Cranial Surgery: The Epipalaeolithic to Neolithic Populations of Ukraine. In: R. Arnott, S. Finger, and C.U.M. Smith (eds.), Trepanation. History, Discovery, Theory. Lisse, Abington, Exton, 2003, 175–188.

F. Peter Lisowski, Prehistoric and early historic trepanation. In: D. Brothwell, and A.T. Sandison (eds.), Diseases in Antiquity. Springfield 1967, 651–672.

Graham Martin, Trepanation in the South-Pacific. Journal of Clinical Neuroscience 2, 1995, 257–264.

Graham Martin, Why trepan? Contributions from Medical History and the South Pacific. In: R. Arnott, S. Finger, and C.U.M. Smith (eds.), Trepanation. History, Discovery, Theory. Lisse, Abington, Exton, 2003, 323–345.

Robert Martin, Lehrbuch der Anthropologie. In systematischer Darstellung. Jena 1914.

Dan McKenzie, Surgical Perforation in a Mediaeval Skull with Reference to Neolithic Holing. Proceedings of the Royal Society of Medicine 29, 1936.

A. E. W. Miles, The dentition in the assessment of individual age in skeletal material. In: D.R. Brothwell (ed.), Dental anthropology. Symposia Society for the Study of Human Biology V. Oxford, New York 1963, 191–209.

New York Academy of Medicine, Stated meeting (December 6, 1865). Bulletin of the NY Academy of Medicine 1862–1866, 2, 1865, 530.

Donald J. Ortner, Identification of pathological conditions in human skeletal remains. San Diego 2003.

T. Wilson Parry, A Case of Primitive Surgical Holing in the Cranium Practised in Great Britain in Mediaeval Times, with a Note on the Introduction of Trepanning Instruments. Proceedings of the Royal Society of Medicine 29, 1936.

Stuart Piggott, A Trepanned Skull of the Beaker Period from Dorset and the Practice of Trepanning in Prehistoric Europe. Proceedings of the Prehistoric Society 3, 1940.

Fritz Ramseier, Gerhard Hotz, Liselotte Meyer, Susanne Eades, Christine Kramar und François Mariéthoz, Ur- und frühgeschichtliche Schädeltrepanationen der Schweiz. Vom Neolithikum bis ins Mittelalter. Bulletin der Schweizerischen Gesellschaft für Anthropologie 11, 2005.

Felix Regnault, La paleopathologie et la medicine dans la prehistoire. In: M. Leignel-Lavastine (ed.), Histoire generale de 1a médicine, de la pharmacie, de l'art dentaire et de l'art veterinaire. Vol. 1. Paris 1936.

F. Clifford Rose, An Overview from Neolithic Times to Broca. In: R. Arnott, S. Finger. and C.U.M. Smith (eds.), Trepanation. History, Discovery, Theory. Lisse, Abington, Exton, 2003, 348–363.

Francis Schiller and Paul Broca, Explorer of the Brain. New York 1992.

Holger Schutkowski, Sex determination of infant and juvenile skeletons: 1. Morphognostic features. American Journal of Physical Anthropology 90, 1993, 199–205.

Henry E. Sigerist, A History of Medicine. New York 1987.

Ephraim George Squier, Peru: Incidents of Travel and Exploration in the Land of the Incas. London 1877.

James L. Stone and Javier Urcid, Pre-Columbian Skull Trepanation in North America, In: R. Arnott, S. Finger, an C.U.M. Smith (eds.), Trepanation. History, Discovery, Theory. Lisse, Abington, Exton, 2003, 237–252.

Mildred Trotter and Goldine C. Gleser, Estimation of stature from long bones of American Whites and Negroes. American Journal of Physical Anthropology 10, 1952, 355–356 and 463–514.

Douglas H. Ubelaker, Estimating Age at Death from Immature Human Skeletons: An Overview. Journal of Forensic Sciences 32, 1987, 1254–1263.

Herbert Ullrich, Schädeltrepanationen in der Steinzeit. Mitteilung der Berliner Gesellschaft für Anthropolgie, Ethnologie und Urgeschichte 18, 1997, 17–32.

John W. Verano, Trepanation in Prehistoric South America: Geographic and Temporal Trends over 2000 Years. In: R. Arnott, S. Finger, and C.U.M. Smith (eds.), Trepanation. History, Discovery, Theory. Lisse, Abington, Exton, 2003, 223–236.

Jochen Weber und Alfred Czarnetzki, Trepanations from the early medieval period of southwestern Germany. Indications, complications and outcome. Zentralblatt für Neurochirurgie 62, 2001, 10–14.