

Röntgen, MRT & Co.

Autor(en): **Lorenz, Silke**

Objektyp: **Article**

Zeitschrift: **Gesundheitsnachrichten / A. Vogel**

Band (Jahr): **80 (2023)**

Heft 1-2

PDF erstellt am: **22.07.2024**

Persistenter Link: <https://doi.org/10.5169/seals-1043122>

Nutzungsbedingungen

Die ETH-Bibliothek ist Anbieterin der digitalisierten Zeitschriften. Sie besitzt keine Urheberrechte an den Inhalten der Zeitschriften. Die Rechte liegen in der Regel bei den Herausgebern.

Die auf der Plattform e-periodica veröffentlichten Dokumente stehen für nicht-kommerzielle Zwecke in Lehre und Forschung sowie für die private Nutzung frei zur Verfügung. Einzelne Dateien oder Ausdrucke aus diesem Angebot können zusammen mit diesen Nutzungsbedingungen und den korrekten Herkunftsbezeichnungen weitergegeben werden.

Das Veröffentlichen von Bildern in Print- und Online-Publikationen ist nur mit vorheriger Genehmigung der Rechteinhaber erlaubt. Die systematische Speicherung von Teilen des elektronischen Angebots auf anderen Servern bedarf ebenfalls des schriftlichen Einverständnisses der Rechteinhaber.

Haftungsausschluss

Alle Angaben erfolgen ohne Gewähr für Vollständigkeit oder Richtigkeit. Es wird keine Haftung übernommen für Schäden durch die Verwendung von Informationen aus diesem Online-Angebot oder durch das Fehlen von Informationen. Dies gilt auch für Inhalte Dritter, die über dieses Angebot zugänglich sind.

Röntgen, MRT & Co.

Bei bildgebenden Untersuchungen ist das richtige Mass entscheidend: Der Nutzen sollte das Risiko überwiegen. Immerhin: Die moderne Technik hat sich in puncto Strahlenbelastung verbessert.

Text: Silke Lorenz

Bloss nicht zu oft röntgen, das schadet unserer Gesundheit auf lange Sicht, heisst es. Die Angst vor Strahlen ist berechtigt und sitzt tief. Dennoch sind diese Untersuchungen oft sehr wichtig, um die richtige Diagnose zu stellen, um die Entwicklung einer Krebserkrankung engmaschig zu kontrollieren oder diffusen Beschwerden auf den Grund zu gehen. Im Lauf der letzten 20 Jahre hat sich die Technik deutlich verbessert, jährlich kommen neue, weiterentwickelte Geräte auf den Markt. Beim Röntgen und in der Mammografie wurde die Strahlenbelastung auf ein Zehntel reduziert, bei der Computertomografie um mehr als 50 Prozent.

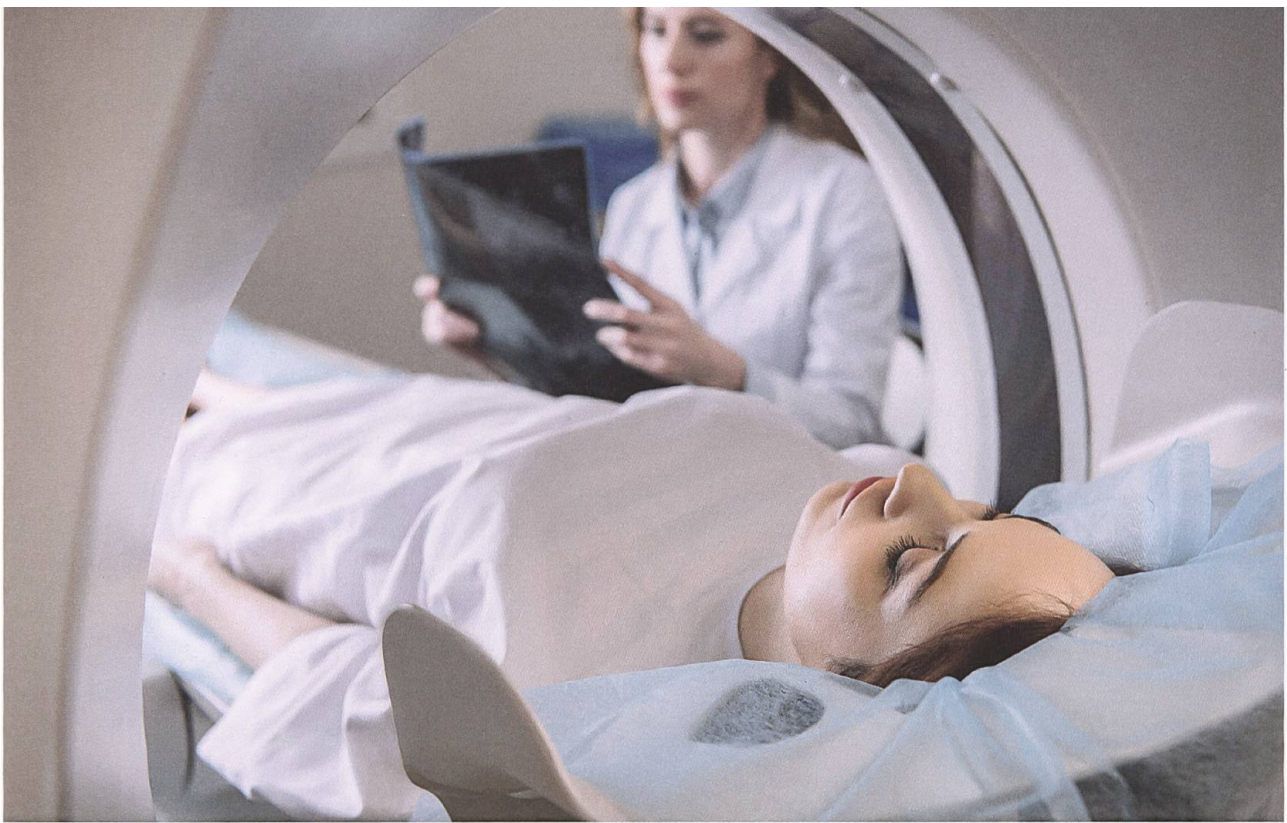Aufgaben der Radiologie

Benötigt der Hausarzt oder Facharzt eine Bildgebung, um eine Diagnose zu stellen oder die Behandlung festzulegen, meldet er eine Computertomografie (CT) oder eine Magnetresonanztomografie (MRT) an. Für die Aufnahme geht man zum Radiologen, der meist im Hintergrund arbeitet, anhand der Angaben des Zuweisers die Indikation für die Untersuchung stellt und die Bilder befundet. Die Diagnose wiederum bespricht der behandelnde Arzt mit seinem Patienten. «Wir Radiologen sind also verantwortlich für die Indikation der Untersuchung, den Strahlenschutz und die Befundung. Wir halten Rücksprache mit dem Arzt, wenn wir zum Beispiel ein MRT statt eines CT für besser geeignet halten, und korrigieren teils auch die angeforderte Untersuchung», erklärt Prof. Dr. Dr. Johannes Heverhagen, Direktor und Chefarzt des Uni-

versitätsinstituts für Diagnostische, Interventionelle und Pädiatrische Radiologie am Inselspital Bern. Welches Verfahren wann eingesetzt wird, hängt auch von der Dringlichkeit und Verfügbarkeit ab. Ist ein Termin fürs MRT erst in einer Woche frei, aber man bedarf einer schnellen Abklärung z.B. aufgrund eines Sturzes, so erhält der Patient ein CT. «Zu den Risiken für Patienten zählen auch die stochastischen, also die zufälligen Effekte. Je höher die Strahlendosis, desto höher das Risiko. Das Genom kann sich verändern, Krebs kann entstehen, in der Regel erst 20 Jahre später», sagt Heverhagen. Auch das Alter spielt eine Rolle. Einen 80-jährigen Krebspatienten schickt man eher ins CT, um darüber die richtige Behandlungsmethode auszuwählen. Bei einem zehnjährigen Kind mit einer Fraktur überlegt man sich dagegen besonders gut, ob ein CT absolut nötig ist. Prof. Heverhagen gibt einen Überblick über Vor- und Nachteile der unterschiedlichen bildgebenden Verfahren.

Röntgen

Es ist ein Übersichtsbild, das schnell erstellt ist. Die Strahlendosis ist relativ niedrig, da es ein einzelnes Bild ist. Anders als beim früheren analogen Röntgen mit Film ist die Strahlenbelastung beim digitalen Röntgen wesentlich geringer, zum Beispiel 0,02 Millisievert (mSv) bei einer Lungenaufnahme oder 0,3 Millisievert beim Becken. Zum Vergleich: Der durchschnittliche Schweizer bekommt pro Jahr 4,4 Millisievert Strahlung aus der Natur ab. Der Nachteil des Röntgens: Nicht alle Details sind sichtbar, weil sämt-



liche Organe, durch die die Strahlen hindurchgegangen sind, übereinander abgebildet werden.

Mammografie

Diese spezielle Röntgenuntersuchung zählt zu den wichtigsten Methoden zur Früherkennung von Brustkrebs. Die Dosis ist sehr niedrig, abhängig aber von der Grösse und Dichte der Brust. Die Aufnahme geht schnell, so dass viele Untersuchungen pro Tag absolviert werden können. An solchen Mammografie-Screenings nehmen in der Regel Frauen ab 50 Jahren alle zwei Jahre teil. Die Schweizer Krebsliga vertritt die Ansicht, dass aus heutiger Sicht die Vorteile der Screening-Programme (die frühzeitige Behandlung verhindert oft den Tod durch Brustkrebs) die Nachteile wie falsch-positive Resultate oder falsch-negative Resultate, Überdiagnose und Übertherapie überwiegen.

Computertomografie (CT)

Ein CT ist sehr detailliert, da mehrere 100 bis 5000 Bilder gemacht werden. Sie sind überlagerungsfrei, so dass man alle Strukturen einzeln und abgegrenzt sieht. Nachteil: die höhere Strahlenbelastung, die wiederum sehr variieren kann. Ein CT vom Brustkorb ohne Kontrastmittel liegt bei 0,1 mSv. Ein Leber-CT, um Leberkrebs zu diagnostizieren, liegt bei 5 mSv. Der Grund sind drei bis vier Phasen: eine Aufnahme

ohne Kontrastmittel, eine frühe Aufnahme kurz nach Gabe des Kontrastmittels, eine mittlere und eine späte Aufnahme.

Magnetresonanztomografie (MRT)

Im Vergleich zu Röntgen oder CT belastet das MRT den Patienten überhaupt nicht mit Strahlen, es basiert auf Magnetfeldern. Die Schnittbilder haben einen noch besseren Kontrast als das CT. Allerdings ist ein MRT nicht für alle Strukturen geeignet, z.B. nicht für die Lunge oder die Herzkranzgefässe. Nachteile sind zum einen, dass ein MRT längere Zeit dauert und daher nicht so viele Patienten pro Tag in die Röhre können. Zum anderen die immense Lautstärke – das Klopfen gleicht einem Presslufthammer. Zudem kann die enge Tomografenröhre Platzangst erzeugen. Deshalb gibt es auch halboffene oder sogar offene Geräte, allerdings selten, da sie laut Herverhagen Einschränkungen in der Bildqualität aufweisen.

Ultraschall

Der Ultraschall hat keine Strahlenbelastung und ist überall durchführbar, ob in der Praxis oder am Patientenbett. Diese Untersuchung eignet sich sehr gut für den Bauchraum, für Muskeln, Skelett, Bänder und Gefässe. Der Nachteil: Die Eindringtiefe des Schalls ist begrenzt, vor allem bei Erwachsenen je nach

Körperbau. Oft nehmen Hausärzte eine Ultraschallaufnahme vor. Wichtig ist, dass Mediziner ihre Grenzen in der Ultraschall-Befundung erkennen und den Patienten bei Unklarheiten weiter überweisen.

Szintigrafie/PET

Während Röntgen, CT und MRT den Körper von aussen bestrahlen, wird bei der Szintigrafie eine kleine Menge einer radioaktiven Substanz meist in eine Vene gespritzt. Diese Substanz sendet Gammastrahlen aus und hat eine kurze Halbwertszeit. So gibt dieses nuklearmedizinische Untersuchungsverfahren Aufschluss über Zustand und Funktion der Organe, krankhafte Veränderungen oder entzündliche Prozesse. Eingesetzt wird die Szintigrafie etwa, um die Schilddrüsen- oder die Nierenfunktion zu beurteilen. Radioaktiv, das klingt furchteinflössend. Doch die Strahlendosis einer Schilddrüsenzintigrafie ist vergleichbar mit einer CT-Aufnahme. Zudem gibt es noch das PET/CT, die Kombination von CT und einer Positronen-Emissions-Computertomografie (PET). PET ist dann der nuklearmedizinische Teil, damit werden zum Beispiel Metastasen identifiziert und zugeordnet.

Massvoller Einsatz von Kontrastmitteln

Kontrastmittel sind ein Muss, etwa bei der Mamma-Bildgebung zur Brustkrebs-Diagnose oder bei Herzbildern zur Darstellung von Narbengewebe. Durch Kontrastmittel leuchten durchblutete Gebiete, z.B. Tumore, stärker. Dennoch haben viele Patienten Angst vor gesundheitlichen Schädigungen.

In der Kritik steht immer wieder das Kontrastmittel Gadolinium. «Früher haben wir Gadolinium beim MRT grosszügig in höheren Dosen eingesetzt, weil es als nebenwirkungsfrei galt. Erst Anfang der 2000er-Jahre wurden Verhärtungen in der Haut und anderen Organen als Nebenwirkung festgestellt. Die Produkte, die das verursacht haben, wurden vom Markt genommen. Die jetzigen Mittel sind sehr viel besser, die Dosis wurde verringert. Wie andere Medikamente lagern sich aber auch diese Kontrastmittel in kleinsten Mengen im Körper ab. Es sind aber bis heute keine Nebenwirkungen dieser Ablagerungen bekannt», erläutert Prof. Heverhagen. Für eine CT-Auf-

nahme werden Kontrastmittel auf Jod-Basis verwendet. Auch das birgt Gefahren. Eine allergische Reaktion sei möglich, aber vorher nicht abzuschätzen, so der Facharzt. Auch eine Fehlfunktion der Schilddrüse oder Schädigungen der Nieren könnten ausgelöst werden, besonders, wenn hier bereits gesundheitliche Probleme bestehen.


Deshalb müssen die Patienten vorher gezielte Angaben zu diesen beiden Organen machen, damit der Radiologe gegebenenfalls seine Untersuchung anpassen kann. «Als Radiologen überlegen wir bei jeder Untersuchung, ob wir wirklich Kontrastmittel benötigen. Wenn ja, setzen wir die geringstmögliche Dosis ein. Im CT sind sie viel häufiger nötig als im MRT. Eine positive Entwicklung ist, dass wir durch den technischen Fortschritt der Geräte die Dosis der Kontrastmittel weiter reduzieren können», sagt Heverhagen. Tipp für Patienten: Nachfragen und sich das Kontrastmittel jeder Untersuchung notieren.

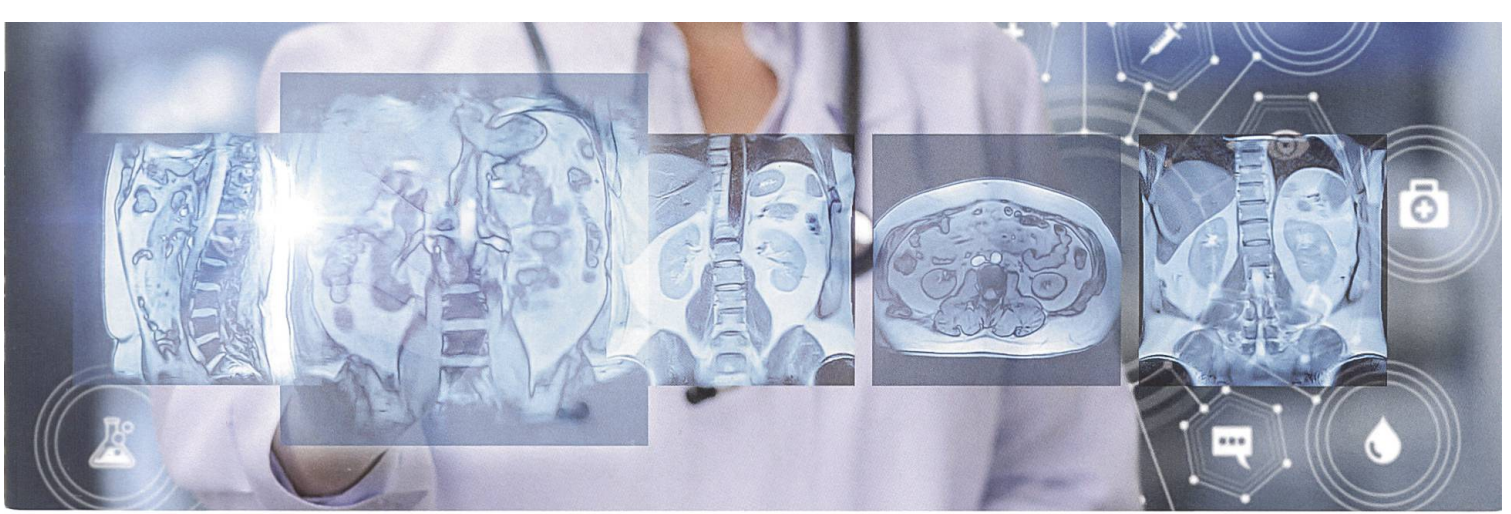Zu viele CT-Aufnahmen?

Der Bericht zur «Strahlenexposition der Schweizer Bevölkerung durch Röntgendiagnostik 2018» besagt: Während die Häufigkeit von Röntgenaufnahmen, Mammografien und zahnärztlichen Röntgenaufnahmen auf internationaler Ebene stabil bleibt, hat die Häufigkeit der Computertomografien zugenommen. In der Schweiz war hier in den letzten zehn Jahren ein Anstieg von 33,6 Prozent zu verzeichnen, in Deutschland von 40 Prozent in sieben Jahren, in den USA von 7,8 Prozent in zehn Jahren und in Frankreich von 46 Prozent in fünf Jahren.

Auch Prof. Heverhagen bestätigt die Zunahme von Computertomografien. «Die Geräte werden immer besser, so dass wir z.B. ein CT einsetzen, um die Herzkranzgefässe zu beurteilen. Früher war dazu eine Herzkatheter-Untersuchung nötig, ein invasiver Eingriff mit deutlich höherer Strahlenbelastung», lautet seine Begründung.

Besonders bei Rückenschmerzen hat man oftmals den Eindruck, dass zu häufig und zu schnell ein CT veranlasst wird. Heverhagen findet das durchaus sinnvoll, um die Ursache herauszufinden und damit die richtige Therapie zu wählen. Denn bei einem





Bandscheibenvorfall könne die manuelle Therapie unter Umständen auch falsch sein. Zudem hätten viele überweisende Ärzte ein hohes Bedürfnis, mittels CT sicherzustellen, dass ihre angeordnete Behandlung korrekt sei.

Vielfach warten Patienten zunächst lieber ab, ob sich die Rückenschmerzen durch Bewegung oder Physiotherapie bessern, und entscheiden sich dann erst für ein CT. Das ist gut, denn nicht zu unterschätzen ist der Nocebo-Effekt: Gewisse körperliche Veränderungen, die nebenbei im CT festgestellt werden, sind altersbedingt normal. Gleichwohl macht sich mancher in der Folge Sorgen um seine Gesundheit und steigert sich unter Umständen in eine Erkrankung hinein – was in den meisten Fällen völlig unnötig ist.

Warum muss der Zahnarzt röntgen?

Auch in der modernen Zahnmedizin scheint häufiges Röntgen an der Tagesordnung. Doch viele Zahn- und Gewebeschäden im Mund beginnen im Verborgenen. «In der Schweiz wird nicht zu häufig geröntgt. In unserem Fachgebiet stehen die Hartgewebe, also Zähne und der umliegende Knochen im Fokus, die nur mittels Röntgenstrahlen optimal untersucht werden können. Unsere Qualitätsleitlinien legen fest, dass jedes einzelne Röntgenbild indiziert und entsprechend gerechtfertigt sein muss. Zusätzlich gilt, dass die einzelne Röntgen-Aufnahme in der Zahnmedizin eine sehr geringe Dosis aufweist, welche durch die Digitalisierung weiter reduziert werden konnte. Es gibt keine festgelegten Zeitintervalle, um Röntgenaufnahmen regelmässig durchzuführen. Im Vergleich zu manchen Bereichen der Humanmedizin sehen wir unsere Patienten regelmässig, um die Mund- und Zahngesundheit aufrechtzuerhalten», erläutert Dr. Dorothea Dagassan-Berndt, Strahlenschutzbeauftragte der Schweizerischen Zahnärzte-Gesellschaft.

Ablehnen erlaubt!

«Der Patient ist Herr über seinen Körper und kann ohne Begründung Röntgen, MRT, CT oder Kontrastmittel ablehnen. Wir werden ihm dann nochmals die Vorteile aufzeigen und versuchen, ihn zu überzeugen. Denn durch eine solche Untersuchung lässt sich z.B. Krebs im Frühstadium aufspüren und eine rechtzeitige Behandlung angehen», gibt Prof. Heverhagen zu bedenken. Stets gilt: Der Nutzen sollte die Risiken überwiegen.

Dokumentation sinnvoll?

Den Röntgenpass in Papierform gibt es nicht mehr. Laut Bundesamt für Gesundheit sollen künftig Röntgenuntersuchungen im elektronischen Patientendossier aufgelistet werden, sobald dieses in der ganzen Schweiz eingeführt ist. Bis dahin ist es für Patienten sinnvoll, ihre Strahlenbelastung selbst zu dokumentieren. Wer eine Zweitmeinung einholt, überwiesen wird oder den Arzt wechselt, kann seine Bilder mitnehmen. Sie sind Eigentum des Patienten und werden auf Verlangen ausgehändigt, bei digitalen Aufnahmen als Ausdruck oder als digitales Bild auf einem Speichermedium. «Praktisch die ganze Schweiz ist vernetzt, so dass man sich schnell austauschen kann und keine Untersuchung doppelt gemacht werden muss. Das war früher nicht so», sagt Prof. Heverhagen.



Infos:
www.bag.admin.ch
www.radiologie.insel.ch