

**Zeitschrift:** Zeitlupe : für Menschen mit Lebenserfahrung  
**Herausgeber:** Pro Senectute Schweiz  
**Band:** 53 (1975)  
**Heft:** 1

**Artikel:** Soweit die Füße tragen...  
**Autor:** Henche, H.R.  
**DOI:** <https://doi.org/10.5169/seals-721010>

### **Nutzungsbedingungen**

Die ETH-Bibliothek ist die Anbieterin der digitalisierten Zeitschriften. Sie besitzt keine Urheberrechte an den Zeitschriften und ist nicht verantwortlich für deren Inhalte. Die Rechte liegen in der Regel bei den Herausgebern beziehungsweise den externen Rechteinhabern. [Siehe Rechtliche Hinweise.](#)

### **Conditions d'utilisation**

L'ETH Library est le fournisseur des revues numérisées. Elle ne détient aucun droit d'auteur sur les revues et n'est pas responsable de leur contenu. En règle générale, les droits sont détenus par les éditeurs ou les détenteurs de droits externes. [Voir Informations légales.](#)


### **Terms of use**

The ETH Library is the provider of the digitised journals. It does not own any copyrights to the journals and is not responsible for their content. The rights usually lie with the publishers or the external rights holders. [See Legal notice.](#)

**Download PDF:** 22.01.2025

**ETH-Bibliothek Zürich, E-Periodica, <https://www.e-periodica.ch>**

# Soweit die Füße tragen . . .



Ein Bauernbursche auf seinem Esel: Füße, Füße!

Foto H. P. Klauser

## Der Fuss — eine wunderbare Konstruktion

Die Füße, die den Menschen das ganze Leben tragen müssen, sind relativ kompliziert konstruiert. Verschiedene Systeme müssen zusammenwirken, um eine gute Funktion des Fusses über viele Jahrzehnte hin zu gewährleisten. Das Hauptbauelement des Fusses ist das Knochengerüst. War Ihnen bekannt, dass ein menschlicher Fuss aus 26 verschiedenen Knochen besteht? Die verschiedenen Knochen sind durch ein zweites System der Gelenkkapseln und Sehnen miteinander verbunden. Das dritte Bauelement des Fusses ist die Muskulatur. Die Sehnen und die kurzen Fussmuskeln ermöglichen die normalen Bewegungen des Fusses und halten seine Form aufrecht.

Die Form des Fusses ist durch zwei Wölbungen gekennzeichnet. Am auffälligsten ist die sogenannte Längswölbung. Während der äussere Fussrand über die gesamte Länge den Boden berührt, findet sich normalerweise auf der Innenseite des Fussrandes die stärkste Längswölbung des Fusses. Die zwei-

te Wölbung findet sich im Vorfussbereich. Es handelt sich um die Querwölbung. Die Mitte des Vorfusses ist normalerweise unter wesentlich geringerer Belastung beim Gehen als der äussere und innere Vorfussrand. (Bilder 1—3).

Jedes dieser drei Systeme, die die Fussform garantieren, kann gestört sein. Bisweilen ist die Störung angeboren. Denken wir nur an den angeborenen Klumpfuss oder den angeborenen Plattfuss. Auch Verletzungen des Fusses und entzündliche Erkrankungen, wie Rheumatismus oder Gicht, können Knochen und Gelenke des Fusses schädigen.

Hier wollen wir nur die Fusschäden betrachten, die häufig im Verlaufe des Lebens ohne die vorher genannten Erkrankungen und Verletzungen auftreten.

## Woher kommt der Spreizfuss . . . ?

Der Schuh, von allen zivilisierten Menschen ein ganzes Leben lang getragen, nimmt dem Fuss seine natürliche Bewegungsfreiheit. Durch die Einengung des Fusses und vor

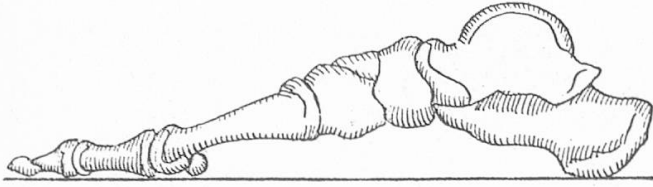


Abb. 1: Normale Längswölbung des Fussknochengengerüsts von der Innenseite her gesehen.

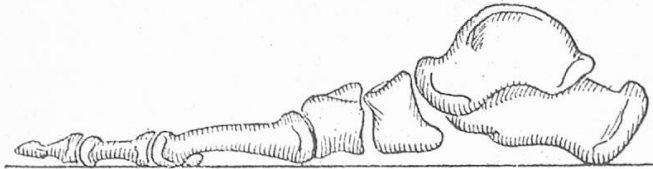


Abb. 2: Durchgesunkene Längswölbung (Plattfuss).

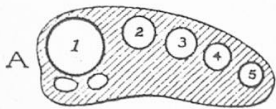
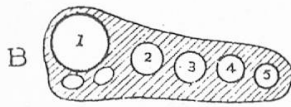


Abb. 3: Der Vorfuss im Querschnitt. Normale Querwölbung.



Durchgesunkene Querwölbung (Spreizfuss).

allein durch die feste Schuhsohle fehlt der natürliche Anreiz für Sehnen und Muskulatur zur ständigen Erneuerung und Stärkung. Es steht ausser Frage, dass durch das Schuhwerk viele Fehlformen des Fusses erworben werden können. Die häufigste erworbene Fehlform ist der sogenannte **Spreizfuss** (Bild 5). Es handelt sich um den Verlust der Querwölbung im Vorfussbereich. Die kurze Fussmuskulatur und die Sehnen erschlaffen auf Grund mangelhaften Trainings im Verlaufe des Lebens und der Vorfuss wird nicht mehr an seinen beiden äusseren Rändern, sondern hauptsächlich in der Mitte belastet. Neben der Vorfussfehlbelastung tritt auch noch eine Verbreiterung des Vorfusses ein, die ihre Ursache in der «Spreizung» der Mittelfussknochen hat. Neben dieser Verbreiterung des Vorfusses erkennt man noch eine Veränderung auf der Fusssohle. Normalerweise ist die Hornhautbildung am äusseren und inneren Fusssohlenrand am stärksten. Beim Spreizfuss ist die Mitte der Vorfusssohle stark verschwielt. Gefördert wird

der Spreizfuss unter anderem durch das Tragen von hohen Absätzen. Es ist leicht verständlich, dass durch hohe Absätze das Körpergewicht, welches normalerweise hauptsächlich auf der Ferse ruht, mehr auf den Vorfuss übertragen wird. Auf Grund dieser Kraftübertragung kommt es beim Tragen von hohen Absätzen schneller zur Ausprägung eines Spreizfusses.

Häufig verursacht der Spreizfuss keinerlei Beschwerden. Eine Behandlung ist in solchen Fällen nicht unbedingt notwendig. Treten aber Schmerzen im Fussbereich auf, so sollte der Arzt aufgesucht werden. Durch entsprechende Einlagen, die die Wölbung wieder herstellen, kann das Leiden in der Regel mit Erfolg behandelt werden.

#### ... und der Plattfuss?

Die zuerst genannte Wölbung, die sogenannte Längswölbung des Fusses, kann ebenfalls im Verlaufe des Lebens unter der Belastung des Körpers nachgeben und zusammensinken. Die Längswölbung ist durch stärkere Bänder und stärkere Muskulatur gesichert. Das Entstehen des **Plattfusses** (Verlust der Längswölbung (Bild 4) ist deshalb seltener als das Entstehen des Spreizfusses (Verlust der Querwölbung). Neben dem Schuhwerk kommt vor allem dem Uebergewicht für die Entstehung des Plattfusses grosse Bedeutung zu. Auch diese Deformität braucht nicht unbedingt Beschwerden zu verursachen. Eine Behandlung ist häufig nicht notwendig. Manchmal kommt es jedoch zu Verkrampfungen der Muskulatur und zu hartnäckigen Schmerzzuständen. Auch hier hilft am ehesten eine korrekte Einlagenversorgung mit Wiederherstellung einer leichten Längswölbung. Als Vorstufen des Plattfusses kann man den sogenannten Knick-Senkfuss bezeichnen. Hier ist es noch nicht zu einem Zusammenbruch der Längswölbung gekommen. Eine Behandlung dieser oft nur leichten Deformität ist meist nicht notwendig.

Wir haben gesehen, dass im Verlaufe der Jahrzehnte eine Schwächung der Wölbungen

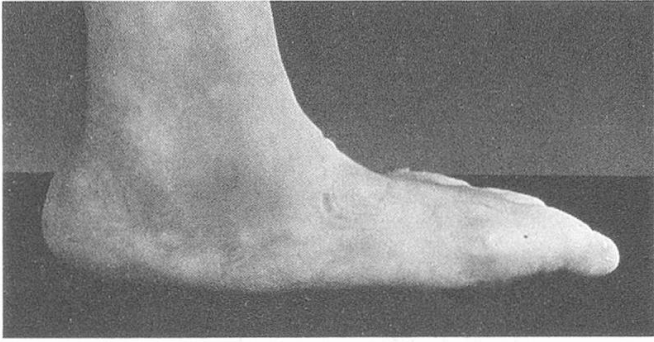


Abb. 4: Ein Plattfuß von der Fussinnenseite her gesehen. Die Längswölbung ist aufgehoben.

des Fusses fast nicht zu vermeiden ist. Das Durchsinken der Wölbungen an sich ist nicht als Erkrankung zu werten, aber es zieht weitere Deformierungen der Füße nach sich.

#### Von Hallux und Hammerzehen

Insbesondere der Verlust der vorderen Querwölbung hat Auswirkungen auf den Vorfuss und vor allem auf die Zehen. Die wichtigste Folgekrankheit des Spreizfusses ist der sogenannte **Hallux valgus**. Es handelt sich dabei um die Abweichung der Grosszehe nach aussen, also zur kleinen Zehe hin. Gleichzeitig bildet sich eine Verdickung am Fussinnenrand am Ansatz der grossen Zehe. Gefördert wird diese Deformität durch enge und spitz zugeschnittene Schuhe. Auch die üblichen Strumpfformen mit **spitzem** Zugschnitt tragen zur Abweichung der Grosszehe bei. Der Hallux valgus braucht nicht unbedingt Beschwerden zu verursachen. Nur bei Schleimbeutelentzündungen im Bereich des Knotens am Grosszehenansatz und bei stärkerer Deformierung treten Schmerzen auf. Neben der obligatorischen Einlagenversorgung kann hier nur noch die Operation mit Abtragen der Geschwulst und Korrektur der Grosszehenstellung helfen (Bild 5).

Eine weitere Folge des Spreizfusses sind die sogenannten **Hammerzehen**. Sie tragen ihren Namen deshalb, weil die kleinen Zehen hammerförmig deformiert sind. Bisweilen kommt es auch zur krallenförmigen Deformation der Zehen. Diese Fehlstellung ist ebenfalls eine Folge des Verlustes der vorderen Querwölbung. Auf Grund des Schuhdruckes

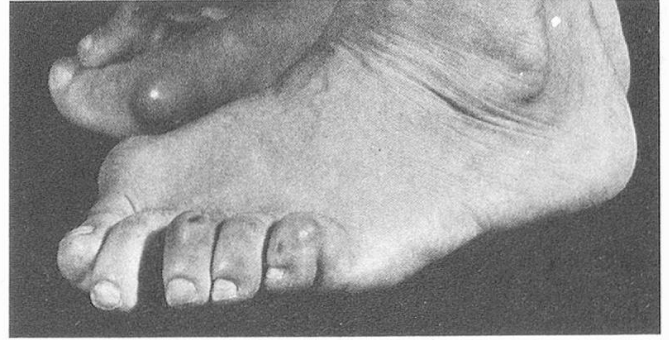


Abb. 5: Breiter Vorfuss (Spreizfuss) mit Hallux valgus und Hammerzehe.

kommt es zu «Hühneraugen» (Clavi) an der hervorstehendsten Stelle der Hammerzehe. Auch im Bereich der Zehenspitze kann es zu verstärkten Hornhautbildungen (Dornwarze) kommen (Bild 6). Die Behandlung der Hammerzehen besteht ebenfalls in korrekt sitzenden Einlagen.

Durch die Einlagenversorgung kann die Deformität nicht aufgehoben, aber zurückgedrängt werden. Ist die Hammerzehenbildung weit fortgeschritten und kommt es zu schmerzhaften Hühneraugen, so kann nur die operative Korrektur eine Besserung bringen. Durch die Operation wird die Zehe etwas verkürzt und in der Stellung korrigiert. Der Eingriff kann im allgemeinen ambulant vorgenommen werden.

#### Nicht jede Schuhmode ist gesund

**Dornwarzen** (Hühneraugen, Clavi) können auch an anderen Teilen des Fusses, vor allem auch an der Fusssohle vorkommen, wenn zu grosser Druck entweder durch Schuhwerk oder durch Fehlbelastung an einer bestimmten Stelle gegeben ist. Die Behandlung dieser Hühneraugen oder Dornwarzen besteht zunächst in der Beseitigung der Ursache, d. h. durch Schuhänderung muss der verstärkte Druck auf diese Stelle der Schuhsohle aufgehoben werden. Danach kann durch korrekte Fusspflege die Dornwarze beseitigt werden. Zur Vorbereitung der Hühneraugenentfernung empfehlen wir die 10-tägige Vorbehandlung mit Salicyl-Salbe. Es können auch die im Handel erhältlichen Hühneraugenmittel benutzt werden. Gemein-

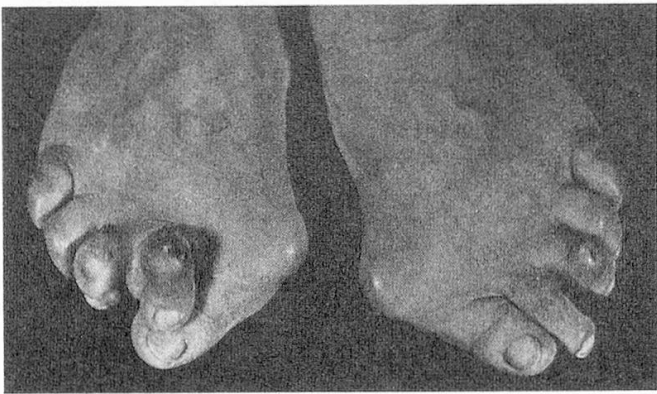


Abb. 6: Hammerzehen. Hammerförmige Deformierung. Hühnerauge auf der dritten Zehe.

sam ist diesen Mitteln, dass sie die Hornhautschwiele erweichen und somit eine Trennung des verhornten Gewebes von der normalen Fusssohlenhaut ermöglichen. Sinnlos ist die Benutzung von Hühneraugensalben dann, wenn die Ursache, nämlich der Schuhdruck, nicht gleichzeitig behoben wurde. Eine weitere Erkrankung, die ihren Grund ebenfalls in zu hartem und engem Schuhwerk hat, ist der sogenannte **eingewachsene Zehennagel**. Auf Grund von seitlichem Schuhdruck werden die neben dem Nagel gelegenen Weichteile in den Nagelrand hineingepresst. Es kommt dann zu Entzündungserscheinungen am Nagelrand. Bei Beginn dieser Erkrankung ist es ein Fehler, den Nagel sehr stark zu kürzen. Vor allem muss darauf geachtet werden, dass der Nagel, meist ist der Grosszehennagel betroffen, in gerader Linie und nicht halbmondförmig geschnitten wird. Die seitlichen Kanten des Nagelrandes müssen den seitlichen Nagelfalz überragen. Ist durch Wechseln des Schuhwerks keine spontane Heilung zu erreichen, so erfolgt die Behandlung auf chirurgischem Wege. Häufig braucht nur ein Teil des Nagels entfernt zu werden. Der Orthopäde oder Chirurg wird die Operation dann so durchführen, dass der Zehennagel nicht mehr seine breite Form behält und wesentlich schmaler nachwächst.

#### Der Krallennagel

Hier sei noch auf eine häufige Erkrankung des Zehennagels eingegangen, deren Ursache wir noch nicht genau kennen. Es handelt sich um die sogenannte **Onychogryposis** oder den **Krallennagel**. Dies ist eine Verdickung

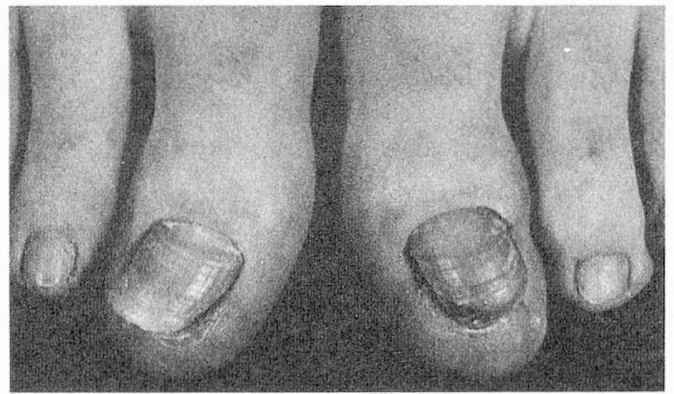


Abb. 7: Onychogryposis oder Krallennagel. Links normaler Grosszehennagel, rechts verdickter Grosszehennagel.

und Wucherung der Nagelsubstanz. Häufig kommt es zur Verkrümmung der Nägel (Krallennagel). Diese gutartige Erkrankung der Nägel ist häufig bei älteren Frauen zu beobachten (Bild 7). Die Behandlung erfolgt meist konservativ, d. h. es muss eine intensive Fusspflege betrieben werden. Mit 30%-iger Kalilauge kann der dicke massige Nagel aufgeweicht und anschliessend abgefeilt werden. Diese Behandlung sollte man einer geschulten Fusspflegerin überlassen. Wem ständige und aufwendige Fusspflege zu lästig ist, kann die Radikalbehandlung (Entfernung des Nagels) vornehmen lassen. Die Nagelentfernung muss mit der vollständigen Ausrottung des Nagelbettes einhergehen. Nur mit der Nagelbettausrottung wird das Nachwachsen des Fusszehennagels verhindert.

#### «Zuckerkrankte Füsse?»

Zum Schluss sei noch auf eine Allgemeinerkrankung hingewiesen, die häufig zu Störungen und Schmerzen im Fussbereich führt. Es ist die **Zuckerkrankheit** (Diabetes mellitus). Brennende und schmerzende Füsse können ein erstes Zeichen der Zuckerkrankheit und der mit dieser Erkrankung einhergehenden Durchblutungsstörung sein. Schlecht heilende Wunden an den Zehen, meist durch Fusspflegefehler hervorgerufen und eitrige Sekretion aus der runden Oeffnung einer Hornhautschwiele deuten ebenfalls auf die Stoffwechselkrankheit hin. Selbstverständlich steht hier die Behandlung der Grundkrankheit im Vordergrund.

Dr. H. R. Henche, Facharzt für Orthopädie, Basel